This is a digital copy of a book that was preserved for generations on library shelves before it was carefully scanned by Google as part of a project to make the world's books discoverable online.

It has survived long enough for the copyright to expire and the book to enter the public domain. A public domain book is one that was never subject to copyright or whose legal copyright term has expired. Whether a book is in the public domain may vary country to country. Public domain books are our gateways to the past, representing a wealth of history, culture and knowledge that's often difficult to discover.

Marks, notations and other marginalia present in the original volume will appear in this file - a reminder of this book's long journey from the publisher to a library and finally to you.

Usage guidelines

Google is proud to partner with libraries to digitize public domain materials and make them widely accessible. Public domain books belong to the public and we are merely their custodians. Nevertheless, this work is expensive, so in order to keep providing this resource, we have taken steps to prevent abuse by commercial parties, including placing technical restrictions on automated querying.

We also ask that you:

+ *Make non-commercial use of the files* We designed Google Book Search for use by individuals, and we request that you use these files for personal, non-commercial purposes.
+ *Refrain from automated querying* Do not send automated queries of any sort to Google's system: If you are conducting research on machine translation, optical character recognition or other areas where access to a large amount of text is helpful, please contact us. We encourage the use of public domain materials for these purposes and may be able to help.
+ *Maintain attribution* The Google "watermark" you see on each file is essential for informing people about this project and helping them find additional materials through Google Book Search. Please do not remove it.
+ *Keep it legal* Whatever your use, remember that you are responsible for ensuring that what you are doing is legal. Do not assume that just because we believe a book is in the public domain for users in the United States, that the work is also in the public domain for users in other countries. Whether a book is still in copyright varies from country to country, and we can't offer guidance on whether any specific use of any specific book is allowed. Please do not assume that a book's appearance in Google Book Search means it can be used in any manner anywhere in the world. Copyright infringement liability can be quite severe.

About Google Book Search

Google's mission is to organize the world's information and to make it universally accessible and useful. Google Book Search helps readers discover the world's books while helping authors and publishers reach new audiences. You can search through the full text of this book on the web at `http://books.google.com/`

A propos de ce livre

Ceci est une copie numérique d'un ouvrage conservé depuis des générations dans les rayonnages d'une bibliothèque avant d'être numérisé avec précaution par Google dans le cadre d'un projet visant à permettre aux internautes de découvrir l'ensemble du patrimoine littéraire mondial en ligne.

Ce livre étant relativement ancien, il n'est plus protégé par la loi sur les droits d'auteur et appartient à présent au domaine public. L'expression "appartenir au domaine public" signifie que le livre en question n'a jamais été soumis aux droits d'auteur ou que ses droits légaux sont arrivés à expiration. Les conditions requises pour qu'un livre tombe dans le domaine public peuvent varier d'un pays à l'autre. Les livres libres de droit sont autant de liens avec le passé. Ils sont les témoins de la richesse de notre histoire, de notre patrimoine culturel et de la connaissance humaine et sont trop souvent difficilement accessibles au public.

Les notes de bas de page et autres annotations en marge du texte présentes dans le volume original sont reprises dans ce fichier, comme un souvenir du long chemin parcouru par l'ouvrage depuis la maison d'édition en passant par la bibliothèque pour finalement se retrouver entre vos mains.

Consignes d'utilisation

Google est fier de travailler en partenariat avec des bibliothèques à la numérisation des ouvrages appartenant au domaine public et de les rendre ainsi accessibles à tous. Ces livres sont en effet la propriété de tous et de toutes et nous sommes tout simplement les gardiens de ce patrimoine. Il s'agit toutefois d'un projet coûteux. Par conséquent et en vue de poursuivre la diffusion de ces ressources inépuisables, nous avons pris les dispositions nécessaires afin de prévenir les éventuels abus auxquels pourraient se livrer des sites marchands tiers, notamment en instaurant des contraintes techniques relatives aux requêtes automatisées.

Nous vous demandons également de:

+ *Ne pas utiliser les fichiers à des fins commerciales* Nous avons conçu le programme Google Recherche de Livres à l'usage des particuliers. Nous vous demandons donc d'utiliser uniquement ces fichiers à des fins personnelles. Ils ne sauraient en effet être employés dans un quelconque but commercial.

+ *Ne pas procéder à des requêtes automatisées* N'envoyez aucune requête automatisée quelle qu'elle soit au système Google. Si vous effectuez des recherches concernant les logiciels de traduction, la reconnaissance optique de caractères ou tout autre domaine nécessitant de disposer d'importantes quantités de texte, n'hésitez pas à nous contacter. Nous encourageons pour la réalisation de ce type de travaux l'utilisation des ouvrages et documents appartenant au domaine public et serions heureux de vous être utile.

+ *Ne pas supprimer l'attribution* Le filigrane Google contenu dans chaque fichier est indispensable pour informer les internautes de notre projet et leur permettre d'accéder à davantage de documents par l'intermédiaire du Programme Google Recherche de Livres. Ne le supprimez en aucun cas.

+ *Rester dans la légalité* Quelle que soit l'utilisation que vous comptez faire des fichiers, n'oubliez pas qu'il est de votre responsabilité de veiller à respecter la loi. Si un ouvrage appartient au domaine public américain, n'en déduisez pas pour autant qu'il en va de même dans les autres pays. La durée légale des droits d'auteur d'un livre varie d'un pays à l'autre. Nous ne sommes donc pas en mesure de répertorier les ouvrages dont l'utilisation est autorisée et ceux dont elle ne l'est pas. Ne croyez pas que le simple fait d'afficher un livre sur Google Recherche de Livres signifie que celui-ci peut être utilisé de quelque façon que ce soit dans le monde entier. La condamnation à laquelle vous vous exposeriez en cas de violation des droits d'auteur peut être sévère.

À propos du service Google Recherche de Livres

En favorisant la recherche et l'accès à un nombre croissant de livres disponibles dans de nombreuses langues, dont le français, Google souhaite contribuer à promouvoir la diversité culturelle grâce à Google Recherche de Livres. En effet, le Programme Google Recherche de Livres permet aux internautes de découvrir le patrimoine littéraire mondial, tout en aidant les auteurs et les éditeurs à élargir leur public. Vous pouvez effectuer des recherches en ligne dans le texte intégral de cet ouvrage à l'adresse `http://books.google.com`

LANE MEDICAL LIBRARY STANFORD
2 45 0441 8630

Annex Old LC.
Steam Plant.

PLEASE DO NOT REMOVE THIS BAND

REMOTE STORAGE

Please return at the circulation desk.
To renew your material call:
(650) 723-6691 ext. 3

Date due in Lane Library:

MAY - 3 2005

APR - 5 2005

LIBRARY
LANE FUND

Lane Medical Library
Stanford University Medical Center

Prince Florence

LANE MEDICAL LIBRARY
STANFORD UNIV MED CENTER

FEB 17 2005

STANFORD, CA 94305-5123

Lane Medical Library
Stanford University Medical Center

Prince Fleanor

LANE MEDICAL LIBRARY
STANFORD UNIV MED CENTER

FEB 17 2005

STANFORD, CA 94305-5123

5514

UNIVERSITÉ DE LEIDE.

RECUEIL DE TRAVAUX
ANATOMO-PATHOLOGIQUES
DU
LABORATOIRE BOERHAAVE.

UNIVERSITÉ DE LEIDE.

RECUEIL DE TRAVAUX
ANATOMO-PATHOLOGIQUES

DU

LABORATOIRE BOERHAAVE

1888—1898

PUBLIÉ PAR

D. E. SIEGENBEEK VAN HEUKELOM
Docteur en médecine, Professeur à l'Université

TOME PREMIER

LIBRAIRIE ET IMPRIMERIE
CI-DEVANT
E. J. BRILL
LEIDE — 1899

LANE LIBRARY

JE DÉDIE CETTE PUBLICATION

à

MON AMI ET COLLÈGUE

M. le Prof. Dr. Th. H. MAC GILLAVRY.

Dr. S. v. H.

PRÉFACE.

Dans les dix années où j'ai occupé la chaire d'Anatomie pathologique et de Médecine légale à l'Université de Leyde, les travaux de mes recherches de laboratoire, ont été dispersés soit dans des thèses inaugurales, soit dans des articles de diverses Revues hollandaises ou allemandes. Ce résultat est dû en partie à la législation qui régit chez nous les études médicales. Elle ne permet pas en effet, à tous nos étudiants d'acquérir le titre de Docteur en médecine et les oblige ainsi pour l'obtenir, à présenter dans une Université allemande un travail préparé dans nos laboratoires.

J'ai cru qu'il serait utile de rassembler la plus grande partie des études d'Anatomie pathologique qu'a vu éclore dans ses premières années d'existence le laboratoire BOERHAAVE. *Dans ce but, j'ai commencé la série des publications dès 1885, et je me suis restreint aux études anatomiques en réservant les articles de médecine légale, de déontologie, etc.*

Un tel recueil ne peut évidemment trouver qu'un nombre assez limité de lecteurs hollandais. Il m'a donc paru indispensable de le publier dans une langue étrangère.

Si j'ai pu réaliser ce projet, c'est grâce au bienveillant appui du gouvernement néerlandais, du conseil de l'„Universiteitsfonds", de la Société hollandaise des sciences de Harlem et grâce surtout à la grande libéralité de l'Institut Teyler de Harlem qui, par l'accueil sympathique qu'ont rencontré auprès de lui mes premières démarches, m'a puissamment encouragé à entreprendre cette publication. Je suis

91392

heureux de pouvoir leur adresser à tous l'expression cordiale de mes remerciements les plus sincères.

M. le Professeur CHARLES JULIN *de la Faculté de médecine de Liège, a bien voulu se charger de la traduction. J'éprouve un plaisir particulier à lui exprimer ma reconnaissance pour le dévoûment et le zèle qu'il a apportés à l'accomplissement de cette tâche. J'ai conscience qu'il a assumé la plus grande part dans le travail nécessité par cette publication; il lui revient la majeure part du mérite.*

A vous aussi, mes chers élèves et amis dont les travaux se trouvent ici reproduits, j'aime à exprimer toute ma reconnaissance pour les peines que vous vous êtes données et le concours que vous m'avez prêté pendant ces dix années écoulées: j'ai pu en apprécier toute l'importance. Personne n'estime mieux que moi le puissant encouragement que procurent au professeur les relations assidûes avec ses élèves.

Leide le 1 Mars 1899.

DR. SIEGENBEEK VAN HEUKELOM.

SOMMAIRE DES DEUX VOLUMES.

TOME I.

Pages.

SIEGENBEEK VAN HEUKELOM, Un cas de grossesse tubaire bilatérale . . . . . 1.
SIEGENBEEK VAN HEUKELOM, Un enfant pétrifié . . . 11.
SIEGENBEEK VAN HEUKELOM, Un monstre double . . . 20.
SIEGENBEEK VAN HEUKELOM, Sarcome et inflammation plastique . . . . . 41.
SIEGENBEEK VAN HEUKELOM, La genèse de l'ectopie de l'estomac à l'ombilic . . . . . 57.
SIEGENBEEK VAN HEUKELOM, Caractères et étiologie de l'atrophie aiguë du foie . . . . . 67.
SIEGENBEEK VAN HEUKELOM, Un nouveau cas d'atrophie aiguë du foie . . . . . 78.
TH. H. MAC GILLAVRY, Un mot à propos d'ophtalmie sympathique . . . . . 83.
TH. H. MAC GILLAVRY, Atrophie du rein et hypertrophie du coeur . . . . . 94.
F. D. SCHMAL, Sur l'anatomie pathologique de la muqueuse utérine . . . . . 103.
J. TH. TERBURGH JR., Sur les kystes du foie et du rein . 149.
N. C. MULDER, Sur un monstre acardiaque . . . . . 243.
SIEGENBEEK VAN HEUKELOM, Inflammation et phagocytose. 279.
L. F. DRIESSEN, Recherches sur l'endothéliome glycogénique. . . . . 292.
R. DE JOSSELIN DE JONG, Un cas de lobe azygos du poumon droit . . . . . 340.
C. W. BROERS, L'involution puerpérale du muscle utérin. 347.
N. PH. TENDELOO, Pathologie des diverticules du pharynx. 388.
SIEGENBEEK VAN HEUKELOM, Tumeur congénitale du cou. 518.
E. TEIXEIRA DE MATTOS, Contribution à la casuistique de l'endothéliome pleural primaire à propos du diagnostic du cancer pleural . . . . . 529.
C. S. LECHNER, L'histogenèse du kystome multiloculaire de l'ovaire . . . . . 571.

TOME II.

Pages.

SIEGENBEEK VAN HEUKELOM, Etiologie et pathogénie des affections des annexes de l'utérus . . . . . 1.
N. J. F. POMPE VAN MEERDERVOORT, La muqueuse utérine à l'état normal et pendant la menstruation . . . . 13.
R. DE JOSSELIN DE JONG, La cirrhose du foie . . . . 54.
D. MAC GILLAVRY, Etiologie et pathogénie des malformations congénitales du coeur . . . . . 156.
SIEGENBEEK VAN HEUKELOM, L'adéno-carcinome du foie avec cirrhose . . . . . 211.
P. B. VAN LOO, Atrésie pathologique du follicule de DE GRAAF . . . . . 260.
A. J. W. HEINTZ, La mort tardive par le chloroforme . 310.
SIEGENBEEK VAN HEUKELOM, Sur l'encéphalocèle . . . 364.
" " " La cirrhose expérimentale du foie . . . . . 397.
I. L. GOEMANS, La capsule de BOWMAN dans les inflammations chroniques du rein . . . . . 424.
SIEGENBEEK VAN HEUKELOM, Sur la placentation chez l'homme. . . . . 472.
SIEGENBEEK VAN HEUKELOM, Sur l'hermaphroditisme tubulaire et glandulaire chez l'homme. . . . . 509.
R. DE JOSSELIN DE JONG, La fragmentation du myocarde. 526.
D. MAC GILLAVRY, Sur la structure et le développement de l'ulcère rongeant et d'autres tumeurs de même nature . . . . . 535.

TABLE DE MATIÈRES.

Pages

SIEGENBEEK VAN HEUKELOM, Un cas de grossesse tubaire bilatérale . . . . . 1.

SIEGENBEEK VAN HEUKELOM, Un enfant pétrifié . . . 11.

SIEGENBEEK VAN HEUKELOM, Un monstre double, *avec planches I—V*. . . . . 20.

SIEGENBEEK VAN HEUKELOM, Sarcome et inflammation plastique, *avec planches VI—VIII* . . . . . 41.

Explication des figures . . . . . 56.

SIEGENBEEK VAN HEUKELOM, La genèse de l'ectopie de l'estomac à l'ombilic, *avec planche IX* . . . . . 57.

SIEGENBEEK VAN HEUKELOM, Caractères et étiologie de l'atrophie aiguë du foie . . . . . 67.

SIEGENBEEK VAN HEUKELOM, Un nouveau cas d'atrophie aiguë du foie . . . . . 78.

TH. H. MAC GILLAVRY, Un mot à propos d'ophtalmie sympathique . . . . . 83.

TH. H. MAC GILLAVRY, Atrophie du rein et hypertrophie du coeur. . . . . 94.

F. D. SCHMAL, Sur l'anatomie pathologique de la muqueuse utérine, *avec planches X—XIII* . . . . . 103.

Introduction . . . . . 103.

Muqueuse utérine normale . . . . . 107.

Hypertrophie de la muqueuse . . . . . 115.

La muqueuse utérine dans les fibro-myomes . . . . . 130.

La muqueuse utérine dans le carcinome de la portion vaginale du col . . . . . 144.

Explication des planches. . . . . 148.

J. TH. TERBURGH Jr., Sur les kystes du foie et du rein . 149.

Introduction . . . . . 149.

Observations personnelles. . . . . 149.

Examen microscopique du contenu des kystes . . . . 150.

Examen macroscopique . . . . . 150.

Examen microscopique . . . . . 152.

Kystes congénitaux du rein. . . . . 156.

Kystes du rein de l'adulte. . . . . 165.

1. Kystes du rein accompagnant le mal de Bright. . . 166.

2. Kystes isolés du rein . . . . . 178.

3. Reins atteints de dégénérescence kystique . . . . 184.

Kystes du foie . . . . . 196.

Adénome . . . . . 211.

Cysto-adénome. . . . . 214.

Dégénérescence kystique du foie . . . . . 220.

Pages.
Psorospermies . . . . . 228.
Conclusion . . . . . 231.
Kystes du rein . . . . . 231.
Kystes du foie. . . . . 232.
Bibliographie . . . . . 235.
N. C. MULDER, Sur un monstre acardiaque, *avec planches XIV—XV* . . . . . 243.
Amorphe . . . . . 244.
Acéphale . . . . . 244.
Acorme . . . . . 248.
Acardiacus anceps. . . . . 249.
Observation personnelle . . . . . 267.
SIEGENBEEK VAN HEUKELOM, Inflammation et phagocytose. 279.
L. F. DRIESSEN, Recherches sur l'endothéliome glycogénique, *avec planche XVI*. . . . . 292.
Introduction . . . . . 292.
Endothéliome glycogénique du cubitus . . . . . 293.
Etat clinique . . . . . 293.
Etude anatomo-pathologique de la tumeur . . . . . 293.
Diagnostic anatomo-pathologique . . . . . 299.
Le glycogène . . . . . 315.
Recherche micro- et macro-chimique du glycogène . . . 315.
Deux cas d'endothéliomes glycogéniques des reins . . . . . 329.
Tumeur rénale A . . . . . 329.
Tumeur rénale B . . . . . 332.
Post-scriptum. . . . . 338.
Explication de la planche . . . . . 339.
R. DE JOSSELIN DE JONG, Un cas de lobe azygos du poumon droit, *avec planche XVII*. . . . . 340.
C. W. BROERS, L'involution puerpérale du muscle utérin. 347.
I. *Aperçu bibliographique* . . . . . 347.
II. *Description des préparations* . . . . . 357.
III. *Conclusions* . . . . . 375.
N. PH. TENDELOO, Pathologie des diverticules du pharynx, *avec planche XVIII*. . . . . 388.
Introduction . . . . . 388.
I. *Subdivision et nomenclature* . . . . . 391.
II. *Anatomie pathologique et histologie* . . . . . 404.
1. Diverticules naso-pharyngiens. . . . . 405.
2. Diverticules bucco-pharyngiens . . . . . 409.
3. Diverticules laryngo-pharyngiens. . . . . 411.
4. Atrophie par tension . . . . . 425.
5. Pharyngocèle et diverticule sensu strictiori . . . . 435.
III. *Etiologie et pathogenèse* . . . . . 459.
1. Introduction anatomique et embryologique . . . . 459.
2. Diverticules naso-pharyngiens. . . . . 467.
3. Diverticules bucco-pharyngiens . . . . . 470.
4. Diverticules laryngo-pharyngiens. . . . . 472.
a. Latéraux . . . . . 472.
b. Dorsaux . . . . . 473.
Supplément . . . . . 502.
Tableau I. *Diverticules naso-pharyngiens. Tous latéraux.* 508.
" II. " *bucco-pharyngiens. Tous latéraux.* 508.
" III*a*. " *laryngo-pharyngiens. Latéraux* . 508.
" III*b*. " " " *Dorsaux* . 510.
Post-scriptum . . . . . 512.
Bibliographie 515

Pages.

SIEGENBEEK VAN HEUKELOM, Tumeur congénitale du cou, *avec planche XIX* . . . . . 518.

E. TEIXEIRA DE MATTOS, Contribution à la casuistique de l'endothéliome pleural primaire, à propos du diagnostic du cancer pleural, *avec planche XX*. . . . . 529.

C. S. LECHNER, L'histogenèse du kystome multiloculaire de l'ovaire . . . . . 571.

Introduction . . . . . 571.

Aperçu bibliographique . . . . . 571.

Histoire de la maladie . . . . . 583.

Examen macroscopique . . . . . 584.

Examen microscopique . . . . . 586.

Conclusions 597

ERRATUM.

p. 388, planches XVII et XVIII, l. planche XVIII.

I.

UN CAS DE GROSSESSE TUBAIRE BILATÉRALE

PAR

SIEGENBEEK VAN HEUKELOM.

(1885).

Au mois de Mars dernier, le Dr. NIJKAMP me fit savoir que l'une de ses patientes venait de mourir en présentant les symptômes d'une hémorrhagie interne. Il me pria d'en vouloir faire l'autopsie. Il me conta qu'il était possible d'admettre une grossesse tubaire avec rupture de l'oviducte et hémorrhagie consécutive.

L'autopsie, à laquelle je procédai avec son précieux concours, 20 heures environ après la mort, confirma pleinement son diagnostic. Le résultat de cette autopsie me semble assez remarquable pour le faire connaître dans un cercle plus large.

Le cadavre, d'après l'estimation que j'en ai pu faire, était celui d'une femme d'une trentaine d'années, forte, bien constituée et ne présentant d'autre anomalie qu'une pâleur excessive. La rigidité était encore très grande.

Comme le mari de la défunte avait consenti à l'autopsie, il n'y avait aucun inconvénient à faire une longue incision, s'étendant du cou à la symphyse pubienne. En enlevant le sternum par le procédé habituel, je me suis procuré l'espace nécessaire pour pouvoir tout examiner minutieusement. Dès que le péritoine fut incisé au dessus de l'ombilic, il s'échappa une grande quantité d'un liquide rouge-noirâtre, vraisemblablement du sérum mélangé à du sang. Ce liquide fut épongé avec soin, au fur et à mesure que l'incision cutanée était prolongée vers le bas, et lorsqu'enfin toute la cavité abdominale fut ouverte, les intestins flottèrent dans ce liquide, tandis que, un peu plus bas, les anses intestinales et le contenu du petit bassin se trouvaient dans un caillot peu consistant et de couleur foncée. Ce caillot fut, autant

que possible, enlevé avec beaucoup de précaution et recueilli pour être examiné ultérieurement.

Je procédai alors à l'inspection des parties visibles et je laissai en place les organes thoraciques, attendu que, à part une grande anémie, ils ne présentaient rien d'anormal. Après avoir mis des ligatures avec précaution au duodénum et à l'S iliaque, j'enlevai l'intestin tout entier, puis, la cavité abdominale fut de nouveau épongée et les caillots dont on parvenait à s'emparer furent conservés: on put alors commencer l'examen des organes du bassin.

Le premier qui se présenta fut l'utérus, qui était de consistance molle et dont le fond atteignait le bord supérieur de la symphyse pubienne. En passant la main entre l'utérus et la symphyse on sentait la vessie modérément distendue. Avec prudence je glissai les doigts le long du bord supérieur de l'utérus, en me dirigeant du côté gauche, afin de palper l'oviducte qui, au milieu de la masse des caillots n'était pas encore visible. A une distance d'environ 4 centimètres de l'utérus, je sentis une solution de continuité de l'oviducte. Plus loin, après un hiatus de 2 centimètres, je le sentis à nouveau. Les franges, l'ovaire, le ligament large, tout fut examiné par palpation et je croyais déjà avoir trouvé l'objet principal de mes recherches, lorsque, par acquit de conscience, je fis la même manœuvre du côté droit. Là, à ma stupéfaction, également à 4 centimètres environ de l'utérus, je sentis l'oviducte disparaitre et faire place à un kyste mou, rompu, et du volume d'une grosse noix.

Dès lors toute mon attention fut portée sur ce fait et dès, que j'eus constaté que, plus loin, ou sentait de nouveau l'oviducte, que les franges étaient présentes, que l'ovaire était en place et que derrière l'utérus, dans le pli de Douglas, il n'y avait rien d'autre que des caillots frais et mous, j'excisai l'utérus avec ses annexes.

Mais l'autopsie n'était pas encore achevée. Maintenant que la cause de la mort était certaine, et que les autres organes de la femme ne nous intéressaient plus, il était au plus haut point désirable de nous emparer du foetus. Après que je me fus assuré qu'il ne se trouvait de foetus dans aucun des deux oviductes, les caillots que nous avions réunis furent examinés. Déjà en les recueillant, le Dr. NIJKAMP en avait remarqué un, qui plus dur que les autres, avait attiré son attention. Effectivement, quand je le pris en main, je vis manifestement proéminer la tête affaissée et molle de l'embryon, dont l'oreille et l'oeil étaient reconnaissables.

Avec la matière coagulée dans laquelle il était logé, ce foetus fragile fut placé dans un bocal contenant de l'eau; puis, plus tard il fut déposé dans un liquide conservateur, où il acquit assez de consistance pour être énucléé de la masse.

Les organes génitaux internes de la femme ainsi que le foetus furent enlevés et soumis, près de trois semaines plus tard, à

un examen minutieux. Afin d'empêcher que les pièces ne perdissent leur couleur et leur consistance, je les conservai dans un liquide composé de la manière suivante:

1 partie de glycerine,
2 parties d'une solution d'acide phénique à 2%,
3 parties d'alcool méthylidé à 90—91%.

Ce liquide donne des résultats si satisfaisants que même le bouchon de mucus du canal cervical de l'utérus n'a pas perdu sa consistance normale et est encore visible actuellement, après deux mois.

La pièce montre un utérus, dont la hauteur est de 11 à 12 centimètres, l'épaisseur de ses parois atteignant 2 à 2½ centimètres. Sa consistance est molle; elle est un peu plus considérable que celle d'un utérus puerpéral; mais elle diffère complètement de celle d'un utérus non gravide. La séreuse est lisse; par-ci par-là un reste des caillots y adhère; mais on n'y constate pas d'autres adhérences, même pas dans le pli de Douglas. A l'intérieur du canal cervical on trouve le volumineux bouchon de mucus, dont j'ai parlé. La partie vaginale du col est absolument lisse; sa coloration est un peu plus foncée autour de l'orifice externe qu'à la périphérie du museau de tanche. L'utérus lui-même est revêtu intérieurement par une très belle caduque, dont la coloration est un peu plus foncée que celle de la paroi musculaire et fait fortement contraste avec elle. On distingue très nettement les deux couches de la caduque. La couche compacte ou celluleuse, à la surface est coriace et criblée par les orifices excréteurs des glandes utérines, orifices très visibles à l'oeil nu. Quant à la couche spongieuse, sous-jacente, elle fait l'impression d'être constituée par une gelée épaisse, parcourue par des filaments unissant la couche compacte à la tunique musculaire de la matrice. Dans son ensemble, l'épaisseur de la caduque est d'environ 1,5 millimètre.

Les deux ligaments ronds sont épais et s'insèrent normalement, en haut, à l'utérus. L'oviducte gauche, à une distance de 4 centimètrès de l'utérus, montre un hiatus, une solution de continuité, d'environ 2 centimètres. En cet endroit, on voit de petites villosités de tissu conjonctif et des membranes, qui semblent être les restes d'un tissu déchiré. Si l'on examine alors la face postérieure du ligament large au dessous du lieu d'insertion de la partie disparue de l'oviducte, on y trouve, en un point assez bien délimité, de petites masses d'un caillot jaune-brunâtre, paraissant de formation très ancienne. Autour de ces masses, on voit de petits amas de tissu conjonctif semblables à ceux que montrait l'oviducte. Il n'est pas difficile de s'assurer que l'on peut joindre les bords de l'hiatus de l'oviducte à ces caillots jaunâtres sur le ligament large, de telle sorte qu'on parvient à constituer une sorte de petit sac, dans lequel se trouvent ces masses coagulées et qui, en même temps, occupe la place où

devait se trouver la partie disparue de l'oviducte. L'ensemble fait l'impression (et ma conviction est qu'il en était effectivement ainsi) qu'avant que l'hémorrhagie mortelle se fût produite, il se trouvait un espace encapsulé en arrière contre le ligament large gauche, espace qui avait le volume d'une grosse noix et dans lequel se trouvait un caillot, formé dans l'oviducte détruit en cet endroit. Je reviendrai ultérieurement sur la cause qui a provoqué cet hiatus de l'oviducte.

Plus loin l'oviducte reprend son diamètre normal; les franges sont assez bien développées et de minces cordons de tissu conjonctif partent de la séreuse des franges vers l'ovaire. Ce dernier est volumineux, rugueux à la surface et, à la coupe, il montre diverses petites cavités et deux fentes délimitées par des membranes blanches et épaisses. Ces cavités et fentes représentent ou bien des follicules de GRAAFF ou bien d'anciens faux corps jaunes et peut-être aussi des restes d'un vrai corps jaune, fait sur lequel je reviendrai plus tard. Le ligament large montre, en outre, quelques petits kystes parovariens à contenu liquide.

Tout ce dont nous venons de parler se trouvait à gauche.

Pour ce qui concerne l'oviducte droit, il présentait comme je l'ai déjà dit, à quatre centimètres environ de l'utérus, un kyste qui apparemment était la paroi rompue des enveloppes d'un embryon. Ce kyste montrait une déchirure longitudinale (dirigée vers l'oviducte) et que je prolongeai afin d'examiner le contenu. La déchirure siégeait au côté opposé à l'insertion du ligament large à l'oviducte, c'est-à-dire schématiquement, au dessus de l'embryon et de ses annexes, la femme étant supposée dans la station verticale. Pour m'assurer qu'il s'agissait bien d'une grossesse tubaire et non d'une grossesse abdominale avec implantation sur le ligament large, je sectionnai l'oviducte entre les franges et le kyste et, partant de là, je sondai l'oviducte dans la direction du kyste. Cette exploration réussit et, de plus, on voyait nettement l'orifice de communication entre l'oviducte et le kyste, en écartant une petite membrane qui était très probablement la caduque en voie de formation. Il était donc certain que l'on avait affaire à une vraie grossesse tubaire.

La paroi du kyste est mince, membraneuse et, à sa face interne, on peut enlever, en la déchirant, une petite membrane, qui, représente très probablement la caduque qui, comme on le sait, se forme également dans l'oviducte. Au moment de l'autopsie, le contenu du kyste était formé de caillots et d'une masse adhérente et villeuse, que j'enlevai en grande partie, tandis que je laissai le reste en place afin de conserver la pièce aussi bien que possible.

La partie du contenu du kyste qui avait été enlevée, fut lavée dans un liquide approprié, et je fus bien récompensé de ma peine, car non seulement j'y constatai de très belles villo-

le chorion d'une seconde membrane (l'amnios), d'où partait un cordon ombilical, long d'environ 2 centimètres et dans lequel on pouvait voir très nettement trois vaisseaux sanguins. Je n'ai pu trouver avec certitude la vésicule vitelline; il y avait bien entre les villosités quelque chose qui pouvait rappeler cet organe; mais je n'ai pas eu de conviction certaine à cet égard. Au point où le cordon ombilical se terminait dans les membranes, siégeait un petit épaississement, mais il ne peut être question d'un véritable placenta. Je fis l'examen microscopique des villosités du chorion et j'y reconnus avec certitude deux couches distinctes: une couche externe constituée par des cellules aplaties avec de beaux noyaux ovalaires et, en dedans de cette couche, la paroi vasculaire dont les cellules avaient des noyaux en forme de bâtonnets. Partout autour des villosités je trouvai des saillies microscopiques ayant la forme de boutons et dans lesquelles on distinguait bien des noyaux mais pas de limites cellulaires. Les villosités étaient donc en voie de croissance et nulle part on ne constatait de traces d'atrophie.

La partie de l'oviducte située en dehors du kyste ne présentait rien de particulier. Les franges, moyennement développées, étaient, de ce côté aussi, reliées à l'ovaire par de petits filaments de tissu conjonctif: l'ovaire était assez volumineux, crevassé et rugueux au toucher. Sur une coupe, cet ovaire montrait un vrai corps jaune d'une rare beauté, allongé et ayant la forme et le volume d'une amande assez grosse. A l'oeil nu on y distinguait nettement une paroi et un contenu. La paroi, gris-jaunâtre, atteignait une épaisseur d'environ 2 millimètres; le contenu, gris-blanchâtre, était plus ou moins gélatineux et transparent. Examinée au microscope, la paroi se compose de cette masse cellulaire, que WALDEYER considère comme provenant de la prolifération de la membrane granuleuse, masse formée par des cellules, d'aspect épithélial, en dégénérescence graisseuse très avancée, et parcourue par de fins cordons de tissu conjonctif ramifiés radiairement et logeant des capillaires sanguins. Là où la paroi et le contenu du corps jaune se trouvent en contact, ces cordons de tissu conjonctif vascularisé forment des anastomoses arciformes.

Le contenu du corps jaune consiste en un réseau très fin ayant l'aspect d'un caillot de fibrine. On y trouve, régulièrement espacées, des cellules qui semblent se ramifier, ce qui donne à l'ensemble un aspect myxomateux, sans que je veuille prétendre qu'il s'agisse d'un myxome. Vers la paroi on voit nettement du tissu conjonctif jeune, qui a l'air de provenir du stroma constitué par les cordons de tissu conjonctif anastomosés et contenant les capillaires.

Pour en revenir au kyste, la partie essentielle de son contenu primitif était le foetus qui en était sorti et que nous avions retrouvé dans le caillot. Ce n'est pas sans difficulté que je le dégageai du caillot, très dense, dans lequel il se tenait caché.

Après avoir été suffisamment durci, il fut examiné à la loupe et voici le résultat de cet examen.

La longueur du foetus est difficile à déterminer, parce que je ne suis pas sûr d'avoir distingué les membres inférieurs et que l'extrémité postérieure du tronc n'était pas restée intacte; mais j'estime que lorsqu'il était intact il était long de 3 centimètres environ. La tête était ramassée sur elle-même quand nous l'avons trouvée et elle montrait l'aspect d'une rondelle aplatie latéralement. Les yeux étaient parfaitement visibles même macroscopiquement, quoique vus à la loupe on n'y distinguait que leur coloration foncée. Les ébauches des oreilles se montraient comme de très légères dépressions; il n'était pas possible de dire avec certitude s'il existait sur le bord de ces dépressions un orifice en forme de fente.

Ce qui est plus intéressant pour nous, parce que nous pourrons en tirer des données plus précises sur l'âge du foetus, c'est la conformation des prolongements maxillaires. Le prolongement frontal était court et dirigé vers le bas; sur les côtés, plus bas, les deux prolongements maxillaires supérieurs se terminaient encore librement. A leur face interne ou pharyngienne proéminaient de très minces membranes, que je suis tenté de considérer comme les ébauches d'une voûte palatine. Dans la cavité naso-buccale non encore divisée, on voyait très nettement la langue, fixée, par le frein, à une petite pièce, très étroite et médiane, de la mâchoire inférieure, que l'on pouvait facilement délimiter et distinguer des deux prolongements maxillaires inférieurs, situés latéralement et très probablement déjà soudés avec cette petite pièce médiane.

La cavité thoracique est ouverte et le coeur fait saillie: il est formé de deux parties presque entièrement séparées. Au dessus on voit un vaisseau ascendant à paroi très mince; je n'ai pu déterminer la nature de ce vaisseau. Sous le coeur se trouve une masse pulpeuse, restes du foie qui a disparu en partie. Près du plan médian, un peu à gauche, sous la masse pulpeuse, on voit l'estomac à peu près vertical; tandis qu'un orifice béant, siégeant plus à droite, me fait penser qu'il s'agit de l'intestin déchiré, dont la partie qui, à ce stade, est logée dans le cordon ombilical, a dû être déchirée en même temps que ce dernier.

Je dois reconnaître cependant que je ne suis pas certain de l'exactitude de ce fait; il se pourrait qu'il s'agisse des restes d'un vaisseau du cordon ombilical. Plus bas on ne distingue plus rien.

Les membres supérieurs existent en ébauche: le bras et l'avant-bras ne sont pas nettement différenciés; les mains et les doigts sont à peine ébauchés. Peut-être l'un des membres inférieurs était-il conservé; dans ce cas il était encore absolument informe.

J'avais donc trouvé:

1° un utérus agrandi, vide et s'étendant jusqu'à la symphyse pubienne;

2° à gauche, un oviducte partiellement détruit par traumatisme et montrant des restes d'un épanchement sanguin encapsulé.

3° à droite des enveloppes foetales rompues, siégeant dans l'oviducte dont la rupture avait provoqué la mort par hémorrhagie intra-abdominale;

4° un foetus d'environ 3 centimètres de long;

5° à droite, un vrai corps jaune de formation relativement récente.

Il s'agit maintenant de concilier tous ces faits, ce qui, à première vue, ne semble pas difficile. Cependant, lorsqu'on se livre à un examen plus minutieux on se heurte à des difficultés réelles. Pour le prouver j'essaierai de déterminer à quelle époque de la grossesse correspondent les modifications subies par les organes génitaux et quel est l'âge du foetus.

D'après le Prof. SIMON THOMAS [1]) un utérus gravide contenant un embryon commence à pouvoir être palpé au dessus de la symphyse pubienne, à partir du quatrième mois; d'après SÄNGER [2]), on peut le sentir, à cette époque de la gestation, à peine au dessus du détroit supérieur du bassin.

Or, notre utérus ne pouvait être facilement palpé pendant la vie, parce que la femme avait la paroi abdominale assez épaisse et que le fond de l'utérus se trouvait juste au niveau du détroit supérieur. Mais quand on songe que cet utérus était à l'état de vacuité et que cependant il ne s'en fallait guère qu'il ne dépassât la limite du détroit supérieur, je crois qu'on est forcé de faire remonter à trois mois au moins, la grossesse qui a déterminé l'accroissement de l'utérus. A cette période, d'après le Prof. SÄNGER, le fond de l'utérus, au toucher par le cul-de-sac antérieur du vagin, apparait comme une tumeur lisse et mobile; or, je pense que, dans le cas dont nous nous occupons, on n'aurait plus su atteindre le fond de l'utérus par le cul-de-sac antérieur du vagin, parce que le fond se trouvait déjà trop haut. Mais peut-on admettre qu'un utérus vide se déplace plus qu'un utérus contenant un foetus? Pour ma part, je ne vois aucun motif pour celà et je préférerais même prétendre le contraire. J'en arrive donc à considérer l'utérus de notre pièce comme étant celui d'une grossesse d'au moins trois mois.

Et notre foetus? Les caractères qu'il possède nous permettent d'en déterminer exactement l'âge. La longueur du cordon ombilical; la grande quantité des villosités choriales encore très belles, l'absence de placenta, tous ces caractères correspondent à la

---

1) Leer van het onderzoek voor verloskundigen, door A. E. SIMON THOMAS, p. 8.
2) Handboek der verloskunde door W. M. H. SÄNGER.

longueur du foetus et nous font remonter au deuxième mois; si on le compare à l'embryon de COSTE (Voir KÖLLIKER's *Entwickelungsgeschichte* fig. 235), on constate la ressemblance frappante que ces deux embryons présentent, ce qui nous amène à lui attribuer l'âge de 35 à 40 jours.

Le corps jaune trouvé à droite est de date assez récente et je crois non seulement pouvoir mais même devoir le mettre en relation avec notre foetus. Les données que l'on trouve dans la littérature au sujet des vrais corps jaunes sont si peu nombreuses qu'elles ne peuvent nous servir de guide. Mais il ne sera pas nécessaire d'y recourir; en effet l'absence d'un autre vrai corps jaune de formation plus récente suffit à prouver que notre foetus doit provenir du follicule de GRAAFF, qui a donné naissance à notre vrai corps jaune.

Nous nous trouvons donc en présence d'un foetus et d'un vrai corps jaune de six semaines, et d'un utérus offrant les caractères d'une gravidité de trois mois. Je crois pouvoir expliquer cette contradiction apparente en faisant intervenir l'oviducte gauche et je considère comme possible et même très probable que trois ou quatre mois avant la mort de la femme il y a eu fécondation; l'ovule s'est fixé, puis développé dans l'oviducte gauche; ensuite, six à huit semaines avant la mort de la femme, la paroi de l'oviducte gauche s'est rompue au niveau de l'insertion de l'oeuf, ce qui a donné lieu à une petite hémorrhagie qui s'est rapidement encapsulée contre le ligament gauche, immédiatement en arrière de la déchirure. C'est de là que proviennent les caillots anciens de couleur jaune-brunâtre et la solution de continuité, l'hiatus, qu'offre l'oviducte gauche. L'hémorrhagie s'est donc arrêtée et, très peu de temps après, un autre oeuf fécondé s'est fixé dans l'oviducte droit. Cet oeuf a continué à se développer en cet endroit et, grâce à ce développement, l'involution de l'utérus, qui se serait produite après la rupture de l'oviducte gauche, s'est arrêtée; l'utérus a continué à croitre et finalement le résultat est un utérus de trois à quatre mois et un foetus de six semaines.

Lorsque je me fus arrêté à cette interprétation, j'ai fait mon possible pour la confirmer en cherchant à gauche un vrai corps jaune de formation plus ancienne que celui de droite; mais je ne l'ai pu constater avec évidence. J'en ai bien trouvé des traces, mais je n'ai pas assez d'expérience sur la marche de l'involution des vrais corps jaunes pour pouvoir décider si les vestiges que j'ai trouvés à gauche provenaient d'un vrai corps jaune de trois mois. Quand bien même la grande fente que j'ai constatée dans l'ovaire gauche ne serait pas ce que je cherchais (ce qui pourtant est bien possible), alors même ce résultat négatif ne prouverait rien contre ma manière de voir, attendu qu'il est très possible qu'après la mort de l'embryon le vrai corps jaune subisse rapidement son développement involutif.

Ces deux grossesses tubaires successives, dont les conséquences auraient été si différentes, rendraient notre cas très intéressant. Dans la littérature que j'ai consultée, je n'ai trouvé signalé aucun cas analogue et VEIT [1]), dans sa dernière publication sur les grossesses tubaires où il traite de cas nombreux, n'en signale aucun de grossesse tubaire bilatérale.

J'ai pensé qu'un cas aussi exceptionnel pourrait peut-être, de l'une ou l'autre manière, constituer un document important à ajouter à l'étiologie des grossesses tubaires, encore fort obscure aujourd'hui. Les causes admises depuis très longtemps, telles que des adhérences péritonéales occasionnant des soudures de l'oviducte, et l'état catarrhal des oviductes, ne peuvent pas, selon VEIT, constituer les causes générales, alors même que dans certains cas particuliers, ce sont elles qui provoquent cette anomalie, comme des cas de polypes de la muqueuse des oviductes peuvent les provoquer. Mes recherches me conduisent à la même conclusion que VEIT a exprimée en disant: „Wir kennen über den normalen Mechanismus der Fortbewegung des Eies in der Tuba noch nichts sicheres, und wollen schon die Abweichungen erklären!" Je ne crois pas qu'il y ait lieu d'émettre aucune hypothèse plausible pour expliquer le cas dont je me suis occupé. J'ai bien été tenté de faire l'étude microscopique des oviductes. Mais dans l'impossibilité de faire le contrôle de mes coupes à l'aide d'un objet comparable, j'ai renoncé à mon désir. Je devais, en effet, pour établir ce contrôle, avoir des coupes d'un oviducte provenant d'une grossesse normale de six semaines; or, c'est ce que je ne possède pas et n'est pas facile, d'ailleurs, de se procurer. Si je peux m'en saisir, je reprendrai à nouveau la question. Quant à faire une comparaison avec la texture d'un oviducte quelconque, celà ne pourrait qu'entrainer à des erreurs.

Ainsi je dois me borner à signaler ce cas comme fait anatomo-pathologique et j'estime qu'à ce point de vue, il mérite l'attention.

Je me permettrai une observation qui est en rapport avec l'objet de cette publication. VEIT prétend que les grossesses tubaires sont relativement nombreuses. S'il était vrai que ces grossesses se terminent si fréquemment par la guérison, soit par suite d'arrêt de l'hémorrhagie, soit par formation et guérison d'un hématocèle rétro-utérin, comment se fait-il alors que l'Anatomie pathologique signale si peu d'oviductes discontinus chez de vieilles femmes. Je ne puis admettre que, dans les Instituts d'Anatomie pathologique, un oviducte déchiré passerait si souvent inaperçu à l'autopsie, et pourtant ni les manuels d'Anatomie pathologique ni les publications spéciales ne parlent d'oviductes déchirés ou rompus comme ayant été trouvés incidemment dans les autopsies. Ma petite expérience personnelle en matière d'Ana-

---

1) Die Eileiterschwangerschaft von Dr. I. VEIT 1884.

tomie pathologique n'a évidemment pas grand poids ici; mais je n'ai pu trouver nulle part des données anatomo-pathologiques établissant que fréquemment des grossesses tubaires après la rupture de l'oviducte, auraient été suivies de guérison (comme dans notre cas pour l'oviducte gauche). Or, admettant comme plus que vraisemblable qu'un oviducte, une fois rompu, ne peut se resouder, se reconstituer, normalement, je considère le silence de l'Anatomie pathologique sur ce sujet comme une difficulté sérieuse à admettre l'hypothèse que la grossesse tubaire resterait assez souvent sans conséquence, mortelle.

(Publié dans le: Ned. Tijdschrift voor Geneeskunde, année 1885.*)*

II.

UN ENFANT PÉTRIFIÉ

PAR

SIEGENBEEK VAN HEUKELOM.

(1886).

Lorsque, le 7 février dernier, le cadavre de la femme K., née M., fut autopsié, on trouva, indépendamment de l'affection pulmonaire qui avait provoqué la mort, une tumeur, siégeant dans le petit bassin, à gauche de l'utérus. La consistance extraordinairement dure de cette tumeur fit d'abord supposer que l'on avait affaire à un fibrôme utérin sous-péritonéal et calcifié. Mais, en y regardant de plus près, il apparut que l'utérus n'était qu'indirectement en rapport avec la tumeur et on put déterminer comme suit la situation de cette dernière.

La masse, dure comme de la pierre, et ayant le volume d'un gros poing, à surface rugueuse, est entièrement située dans le petit bassin et se trouve légèrement soudée à un petit morceau de l'S iliaque et du rectum; elle semble provenir de l'extrémité externe de l'oviducte gauche. Il n'y a pas d'adhérences avec d'autres parties des organes génitaux, pas plus qu'avec la paroi du bassin. Tandis que les soudures avec l'intestin peuvent aisément être sectionnées à l'aide du scalpel, il est impossible de séparer l'oviducte de la tumeur. A la surface de la tumeur et de ses légères adhérences, de même qu'à la surface de tous les organes du bassin, le péritoine était normal, lisse et on n'y voyait nulle part, même sur la tumeur, des vaisseaux injectés. L'appareil génital fut enlevé avec la tumeur et cette dernière fut fendue à la hache, ce qui était le seul moyen pratique de l'ouvrir.

On constate immédiatement que, abstraction faite d'une partie molle dont nous parlerons plus tard, la constitution du contenu de la tumeur était très inégale. Ce que l'on reconnut d'abord était une trachée avec des anneaux très apparents, et les caro-

tides situées en son voisinage. La nature de la tumeur se trouvait donc déterminée. Ce ne pouvait être qu'un enfant pétrifié. Dès que l'on eût encore découvert un pariétal et une orbite, toute la masse, fut traitée par l'alcool afin de la conserver pour l'examiner ultérieurement en détails.

Avant de procéder à cette délicate besogne, je tâchai de réunir quelques données anamnestiques, ce qui fut très difficile. La femme avait été admise à l'hôpital dans un état qui empêchait de connaître son anamnèse. De plus, elle sortait, lors de son entrée à l'hôpital, d'un asile où personne ne connaissait rien concernant sa vie. Tout ce que je parvins à savoir, et ce fut bien peu de chose, je le tins de son mari, dont elle était séparée depuis 1856.

Cette femme s'était mariée en 1836, et jusqu'en 1846, elle avait mis au monde quatre enfants bien constitués, mais qui cependant moururent jeunes. Cette année là, elle avait eu une fausse-couche. En 1848, elle donna le jour à un cinquième enfant et en 1850, elle eut de nouveau une fausse-couche. Mais, les médecins et les accoucheuses qui l'avaient délivrée étant morts depuis longtemps, et comme, d'autre part, les registres de la policlinique universitaire ne mentionnent pas son nom, je n'ai pu me procurer de renseignements concernant ces deux avortements. A partir du dernier avortement elle continua à se trouver indisposée et, environ six mois plus tard, elle fit une maladie grave, pendant laquelle elle eût du délire à tel point qu'on dut la veiller jour et nuit.

Elle se releva de sa maladie complètement changée de caractère et d'humeur. Tandis qu'auparavant elle était douce et convenable, elle était devenue une véritable furie. Elle fit déchoir son ménage moralement et matériellement en se livrant à l'alcoolisme et en malmenant son mari qu'elle battait. Ce dernier l'abandonna après la mort du cinquième et dernier enfant. A partir de ce moment, la femme erra en vraie paria, jusqu'à ce que la police la fit enfermer, parce qu'elle était devenue idiote et épuisée; la police la fit recueillir par un asile, d'où elle sortit pour entrer à l'hôpital où elle mourut.

La seule chose que je parvins à établir avec certitude, concernant ses fonctions sexuelles, c'est que, après le dernier avortement et la maladie qui suivit, ses menstruations reparurent périodiquement.

Doit-on établir une corrélation entre l'enfant pétrifié et le dernier avortement ou ce qui se produisit alors ainsi que la maladie consécutive? Il me semble qu'on ne peut à ce sujet émettre qu'une probabilité, attendu qu'aucun fait ne prouve à l'évidence que cette corrélation existe effectivement. Aussi ce n'est que pour être complet que, de tous les contes qui m'ont été faits par les parentes et le mari de cette femme, j'ai mentionné les circonstances qui fussent à l'abri de toute critique.

été trouvé à l'autopsie de la femme, l'enfant pétrifié a environ 36 ans. Mais dans tous les cas, en tenant compte de l'âge de cette femme au moment de son décès, on peut affirmer qu'elle a dû porter ce foetus mort pendant 25 ans au moins.

Notre pièce n'a donc de valeur qu'au point de vue anatomo-pathologique et j'y reviens pour la décrire comme telle.

Pour décrire exactement les rapports, nous plaçons la tumeur avec l'appareil génital de telle sorte que la face postérieure de la matrice regarde vers le haut. L'utérus est assez volumineux (80 millimètres de longueur); les deux ligaments larges semblent normaux et les oviductes présentent extérieurement un aspect normal. Les ovaires ne se voient pas immédiatement parce qu'ils sont couverts par des membranes qui, partant des portions ampullaires des oviductes, et même, à droite, des franges ovariques, passent au dessus des ovaires et vont se fixer à des parties plus inférieures des ligaments larges. Les ovaires sont donc cachés entre deux plis du péritoine; les portions ampullaires des oviductes sont longues et offrent une direction arciforme. Les ovaires sont assez volumineux et d'aspect légèrement kystique. Tandis que, à droite, les franges ne présentent rien de particulier, à gauche, au contraire, on ne peut les découvrir et là, les choses sont disposées comme si l'oviducte se perd dans la tumeur sphérique. En réalité c'est aussi le cas et l'on peut se faire une idée exacte des rapports, si on se figure que les franges entourent, comme d'un calice, la tumeur siégeant à l'orifice abdominal de la trompe et qu'elles sont si intimement soudées avec la tumeur que les limites entre la paroi de cette dernière et les franges se sont effacées.

L'oviducte, qui dans sa portion médiane se montre normal à la coupe, devient très large dans sa portion latérale ou ampullaire: la coupe transversale de cette dernière offre l'aspect d'une vésicule séminale gorgée. Son contenu forme une masse sale et semblable à une bouillie, comme nous la signalerons aussi tout à l'heure dans la tumeur même.

Celle-ci affecte la forme d'une sphère irrégulière, dont le plus grand périmètre mesure 25 centimètres. La majeure partie de cette tumeur offre au toucher la dureté de la pierre, tandis que le segment sur lequel est fixé l'oviducte, est de consistance molle.

Mais l'expression „dure comme de la pierre" n'est exacte que pour autant que l'on se borne à un examen superficiel. Si l'on palpe la tumeur avec attention, on constate que la paroi de la partie molle est formée par une épaisse membrane, de la consistance du cuir, qui s'étend aussi sur toute la partie dure comme de la pierre. Dans cette partie de la paroi, on trouve des plaques calcaires, rugueuses au toucher et qui se terminent par des bords minces vers les parties plus molles. Ailleurs on constate dans la paroi la présence de parties dures, mais lisses, intimement soudées avec elle et qui au toucher n'offrent pas les mêmes

caractères que les plaques calcaires. Tantôt elles envahissent de grandes parties de la surface; et tantôt elles se présentent comme des tigelles minces et longues de dimensions variables. Ce sont les os du foetus qui sont soudés à la paroi de la tumeur. La dureté de la tumeur n'est donc pas occasionnée par l'existence d'une coque dure et partout étendue; mais c'est le résultat de la sensation d'un contenu solide à travers une paroi présentant l'apparence du cuir, paroi qui est pourvue de plaques calcaires et de pièces osseuses.

Cette observation nous permet de determiner la pièce. KüCHENMEISTER, dans sa grande Monographie [1]) divise les enfants pétrifiés en trois catégories: il parle d'un *lithokelyphos*, quand le foetus momifié est libre dans les enveloppes foetales calcifiées; tandis qu'il donne le nom élégant de *lithokelyphopoedion* au foetus qui est soudé aux enveloppes foetales et qui est partiellement calcifié comme elles. Le *lithopoedion* (sensu strictiori) doit, après la rupture des enveloppes foetales, s'être calcifié dans la cavité abdominale. Comme nous avons vu que notre foetus est partiellement soudé aux enveloppes foetales et que celles-ci présentent des plaques calcaires disséminés partout, il n'y a pas de doute que nous ayons affaire à un *lithokelyphopoedion;* mais comme ce foetus n'est pas d'origine grecque, je continuerai à lui donner le nom *d'enfant pétrifié.*

Ouvrons maintenant la tumeur et pour celà, incisons la partie molle. Il s'en écoule une masse sale, ayant l'aspect d'une bouillie dont l'examen microscopique nous montre comme éléments constitutifs, des cristaux de cholestérine, des gouttes de graisse, des débris de filaments, de fins grumeaux, et quelques poils du duvet foetal. Ces derniers renferment par-ci par-là un peu de pigment brun. La masse a partout la même consistance et la même constitution. On y voyait de beaux petits cristaux en forme d'aiguilles, possédant chacun, comme piquée, une gouttelette de graisse, de sorte que, comme la gouttelette était légèrement ovalaire, ces éléments avaient à peu près l'aspect d'une cellule fusiforme.

La paroi de la partie molle de la tumeur, au point de vue de sa texture, est constituée par du tissu conjonctif de formation ancienne, sur la face interne duquel on ne peut distinguer de revêtement spécial. De même on ne voit aucun indice de la fusion de membranes originellement distinctes. Si l'on examine maintenant par sa face interne, cette paroi, épaisse de 1 à 1½ mm., on y trouve un orifice ovalaire de 2 à 4 mm.; en y introduisant une sonde on arrive directement dans la portion ampullaire de l'oviducte. Nous avons donc ici une communication directe entre l'oviducte dilaté et la cavité de la tumeur et cet

---

orifice pourrait aussi bien avoir été précédemment l'orifice abdominal de la trompe utérine qu'une portion plus interne de l'oviducte. Cependant je ne vois aucun motif pour admettre cette dernière conclusion, tandis qu'au contraire la longueur de l'oviducte s'accorde parfaitement avec la première hypothèse [1]). Si l'on se représente maintenant, d'une façon schématique, que la portion molle de la tumeur constitue un segment de sphère, dont le pôle est occupé par l'orifice de la trompe utérine, alors la base est formée par le foetus, tandis que la paroi qui a l'espect du cuir représente la surface du segment.

Le foetus est ramassé sur lui-même, la tête recouvrant complètement la poitrine et l'abdomen, de telle sorte que le menton se trouve appliqué contre la région de l'aine. Il y a, en outre, une scoliose, dirigée à droite, très prononcée et arciforme. On peut maintenant se représenter approximativement la situation, quand on songe que le fond de la partie molle de la tumeur est constitué par la moitié droite du crâne, tandis que plus loin, au bord de la tumeur, se trouvent le pariétal gauche, le dos et la moitié droite du thorax. Les bras sont également soudés à la paroi dans une position de demi-flexion; les cuisses sont placées côte à côte, non pas contre l'abdomen, mais tout à fait tournées vers la gauche. Les genoux sont dirigés à gauche et en flexion totale, ce qui porte les pieds vers la droite. Les pieds et les mains sont soudés, côte à côte, dans la paroi de la partie molle de la tumeur.

Cette courte description de la situation du foetus suffit et je pense que si je m'étendais davantage dans ma description, j'en rendrais au lecteur la compréhension plus difficile. Je dus abandonner l'idée de faire dessiner la pièce, parce que je ne trouvai pas de position qui permît de faire voir convenablement les parties principales.

Si maintenant nous déployons le foetus ramassé sur lui-même, afin de l'examiner plus minutieusement, on parvient, en agissant avec prudence, à retrouver tous les organes. Le foetus n'est en réalité calcifié que par-ci par-là: la majeure partie est momifiée et l'on trouve de nombreux dépôts calcaires et des grains libres entre les plis de la peau ou au voisinage des articulations.

Sur le crâne on voit de courts cheveux en quantité restreinte. Le contenu du crâne est constitué par une masse, d'un gris uniforme, ayant l'aspect de l'argile; dans cette masse on ne distingue pas de structure, mais on y voit ces beaux cristaux de cholestérine dont j'ai parlé. L'os frontal droit s'est glissé sur le pariétal droit. Les deux orbites existent, de même que les

---

1) Voir le cas N°. 16 cité par KÜCHENMEISTER (l. c.), dans lequel l'oviducte débouchait aussi librement dans le sac. Ce cas ainsi que le N°. 15 et le N°. 30 sont les seuls où l'oviducte fût directement en rapport avec la tumeur.

globes oculaires; mais le droit est beaucoup mieux conservé que le gauche. Le nez est affaissé; on peut difficilement ouvrir la bouche, parce que la mâchoire inférieure est, des deux côtés, reliée, par des plaques calcaires, à la mâchoire supérieure, au voisinage de l'articulation. Si on relève la tête, on voit, partant de l'ombilic, le cordon ombilical se diriger entre la tête et l'épaule gauche fortement déviée en avant. Sur une coupe du cordon, on distingue très nettement les vaisseaux ombilicaux. On peut suivre le cordon ombilical tout autour du cou, dans le bord de la tumeur jusqu'au point où, se portant de nouveau en avant, il se dirige vers la partie molle de cette dernière. Là, il se termine librement. Je reviendrai plus loin sur ce fait.

Les deux épaules se rejoignent presque sous la région sous-maxillaire, au devant du cou, tandis que les bras se portent vers l'extérieur, où on les retrouve dans la paroi de la tumeur. On peut distinguer les omoplates, les os longs des membres supérieurs et même les petits os des doigts. Les fibres musculaires des muscles du bras montrent une très belle striation transversale, quand on les examine au microscope, quoiqu'elles renferment de très fines granulations graisseuses.

Au cou, comme nous l'avons dit déjà, on distingue très nettement les carotides et la trachée. Le plexus brachial droit constitue, en raison de l'extension plus ou moins forcée du bras droit, la seule attache, mais une attache très solide, qui unit ce membre au tronc. Le thorax est affaissé, aplati, et légèrement convexe vers la gauche. Le corps du sternum présente un point d'ossification de la grosseur d'une tête d'épingle, circonstance qui nous conduit à fixer à environ six mois, l'âge du foetus [1]). Les poumons, également aplatis, sont intacts, sauf que le sommet du poumon droit qui dépasse la ceinture de l'épaule, a subi une dégénérescense graisseuse et s'est calcifié. Les lobes des poumons sont très distincts; le coeur, avec sa grosse moitié droite, est libre dans le péricarde et est normalement suspendu aux gros vaisseaux.

De même que les organes thoraciques, les organes abdominaux sont absolument libres dans leur cavité séreuse et ne montrent pas de trace de calcification. Le foie est volumineux et aplati; l'intestin, très long, est rempli par un contenu brunâtre. Les reins sont étroits et longs et quand on les fait glisser vers le haut, on voit à droite et à gauche, tout à fait contre l'anneau inguinal, un testicule avec son épididyme, sous la forme de deux lobes de même volume nettement séparés.

Le gubernaculum de Hunter et le diverticule vaginal du péritoine, dans lequel s'engagent les testicules lors de leur descente, sont bien visibles. L'état dans lequel se trouvent les testicules

---

1) Voir KÖLLIKER, *Entwickelungsgeschichte* 2e édition p. [illegible]

nous amène, comme le point d'ossification du sternum, à fixer à environ six mois l'âge du foetus.

Les organes génitaux externes, scrotum et pénis, sont très bien développés; mais je ne suis pas certain que l'urètre soit déjà complètement fermé. L'anus est perforé et par la pression, on peut en faire sortir le contenu de l'intestin, qui contient notamment des poils.

Les deux genoux, comme nous l'avons dit, se dirigent vers la gauche. Le fémur droit est brisé au niveau du col. Tandis que l'on peut dégager les cuisses, les jambes et les pieds, au contraire, sont croisés et soudés à la paroi de la tumeur, les pieds au voisinage des mains.

La peau est très inégalement conservée. Sur la partie du foetus qui regarde vers la partie molle de la tumeur, c'est-à-dire sur la moitié droite du crâne et sur l'épaule droite, elle a disparu; là où le foetus est soudé à la paroi de la tumeur, on n'en voit naturellement plus rien; mais là où les parties du foetus se recouvrent mutuellement par suite du reploiement de l'embryon la peau est intacte.

Nous avons donc retrouvé tous les organes du foetus et l'âge de ce dernier peut très bien être fixé à six mois environ, ce qui est remarquable si l'on tient compte des dimensions exiguës de la tumeur. La tumeur est, comme nous l'avons vu, constituée par le foetus et par une partie molle, dans laquelle débouchait l'oviducte; il me semble très probable que la masse, semblable à une bouillie, trouvée dans la partie molle, doit être considérée comme le placenta décomposé. Ainsi que je l'ai dit, le cordon ombilical contourne le cou du foetus et se termine librement dans la partie molle de la tumeur. Ce fait plaide en faveur de l'opinion que je viens d'émettre, à savoir que c'était là que se trouvait fixé le placenta. Mais il y a plus. En procédant à la dissection, je constatai peu d'adhérences péritonéales; aussi doit-on exclure d'une façon à peu près certaine l'idée que le foetus ait été originellement placé ailleurs qu'à l'endroit où nous l'avons trouvé actuellement. Il s'est développé dans les franges et pour qu'il se soit développé normalement pendant six mois, l'apport du sang au placenta maternel par ces adhérences minimes ne peut avoir été suffisant. Ce sont les gros vaisseaux des ligaments larges qui ont dû amener le sang vers les franges et le placenta en voie de développement à cet endroit. En tenant compte de toutes ces circonstances, je crois qu'il ne peut rester de doute que la masse ramollie constitue bien les restes du placenta.

Nous avons donc trouvé l'embryon, le cordon ombilical et les membranes foetales en partie calcifiés et en plus grande partie momifiés; le placenta, au contraire, était ramolli et transformé en une bouillie graisseuse. Les questions suivantes se posent maintenant: comment se fait-il que ces deux processus si différents aient pu évoluer côte à côte? Quelle est la cause

qui a limité ce ramollissement au placenta, alors que nous savons que le ramollissement, la dégénérescence graisseuse, la résorption des parties foetales, à l'exception du squelette, d'un foetus mort est non seulement possible mais ont été constatés d'une façon certaine [1]? Pourquoi notre foetus n'a-t-il pas subi ces transformations?

Pour donner à ces questions une réponse satisfaisante, je dois rappeler les recherches publiées par LÉOPOLD [2]) sur la formation du *lithopoedion*, où il a montré expérimentalement que la momification n'a lieu concurremment avec la calcification que quand le foetus mort reste enfermé dans les membranes foetales intactes. Lorsque l'embryon sort de ses membranes ou lorsque ces dernières sont rompues, alors il subit la dégénérescense graisseuse et il se réduit au squelette.

Me basant sur ces faits voici comment je me représente le cours des choses dans le cas qui nous occupe. L'embryon s'est développé normalement dans les franges pendant six mois; puis il est mort par une cause quelconque. Quelle a été cette cause? C'est ce que l'on ne peut déterminer; mais à coup sûr il n'y a pas eu rupture ou déchirure des enveloppes foetales. Alors a commencé le processus de mortification des parties qui se trouvaient à l'intérieur des enveloppes foetales intactes, et grâce aux pertes des liquides que contenaient ses tissus, l'embryon a pris les dimensions exiguës que nous lui avons trouvées. Mais ce qui n'était pas à l'intérieur des enveloppes foetales devait se détruire par dégénérescense graisseuse et par résorption partielle. C'est ce qui a eu lieu pour le placenta qui, séparé de la cavité de l'oeuf par la caduque sérotine, a subi un processus tout différent. Pendant un temps relativement long, ces deux processus doivent avoir suivi leur cours, côte à côte et simultanément, de telle sorte que le foetus se trouvait déjà en bon état de conservation par dessication lorsque, par suite de la destruction du placenta, les enveloppes foetales se déchirèrent et la bouillie grasse se déversa dans la cavité de l'oeuf.

Ainsi s'explique, me semble-t-il, comment ces deux processus si différents ont suivi leur cours côte à côte et ont eu pour résultat final une tumeur en communication ouverte avec la cavité de l'oviducte. Ainsi s'explique aussi que le foetus, déjà momifié, n'a cependant pas pu complètement résister à l'influence de la dégénérescence graisseuse du placenta, dans la partie de sa surface en rapport avec ce dernier: là la peau a disparu et là s'est produit un commencement de squelettisation.

Le processus a dû s'accomplir avec une lenteur suffisante pour permettre l'occlusion, par réaction inflammatoire, de l'oviducte, en dedans du point de fixation du placenta; à moins que cette occlusion de l'oviducte ne se soit déjà produite avant la mort

---

1) KÜCHENMEISTER. l. c. cas 44 à 48.
2) *Archiv für Gynaekologie* t. 18 p. 1 et t. 19 p. 217.

du foetus, par suite de l'hypertrophie anormale des vaisseaux et des parois de l'oviducte, occasionnée par le développement du placenta.

Quoi qu'il en soit, l'oviducte s'est fermé à la suite d'un processus quelconque, et sa portion latérale a fait, de la sorte, partie de la tumeur. Sous l'influence de la masse ramollie qu'elle contenait, l'épithélium de cette partie de l'oviducte s'est nécrosé ou transformé. Cette conclusion est en harmonie avec l'étude microscopique de cette portion de l'oviducte. Je n'y ai trouvé, en effet, que des vestiges d'un épithélium aplati, d'une structure très variable, et disséminés. Nulle part on n'y trouvait d'épithélium cubique ou vibratile. Je n'ai pu déterminer qu'avec probabilité et non pas avec certitude à quel point de l'oviducte s'est produite l'occlusion.

(Publié dans le: Ned. Tijdschrift voor Geneeskunde, année 1886.*)*

III.

UN MONSTRE DOUBLE

(Pl. I à V).

PAR

SIEGENBEEK VAN HEUKELOM.

(1887).

Pour qui voudrait se donner la peine, peu profitable d'ailleurs, de parcourir l'ouvrage français intitulé: *Histoire des monstres depuis l'antiquité jusqu'à nos jours*, par le Dr. E. MARTIN [1]), il y trouverait mentionnées les diverses hypothèses qui ont été successivement émises sur les monstres humains. Depuis les anciens Egyptiens, qui considéraient un anencéphale né d'un homme, comme un animal et l'embaumaient comme tel, jusqu'à nos jours où les malformations humaines sont encore toujours des objets de terreur et de répugnance pour les gens peu intelligents, la pensée mystique de l'incarnation de l'animalité ou de quelque chose de pire encore, sous une forme humaine imparfaite, s'est conservée chez la plupart des gens. Et sans aucun doute elle se conservera encore pendant de nombreuses générations. Les monstres humains se présentant rarement sont en désaccord avec le sentiment inconscient de l'hérédité que chacun de nous [illegible] et l'étrange et le difforme continueront à provoquer [illegible] et la superstition dans la masse ignorante. Seul l'appât [illegible] du lucre peut contrebalancer cette terreur et faire que [illegible], si souvent posée autrefois, de savoir si le prêtre [illegible] une ou deux fois un monstre à deux têtes, se [illegible] remplacée aujourd'hui par des discussions concernant le [illegible] de la baraque foraine qui exhibe le monstre. Mais [illegible] plus éclairée de notre société, le temps est passé

[illegible] Réunis et Cie 1880

où la mère qui donnait le jour à un enfant difforme était condamnée au bûcher sous l'accusation de commerce avec le diable. Enfin, on peut dire que les monstres, après avoir été longtemps de simples objets de curiosité, sont devenus aujourd'hui des sujets d'investigation très utiles à la science.

Je reconnais volontiers que, quand le 6 juillet 1886 je recevais un beau monstre double très bien conservé, la curiosité fut le mobile principal qui me poussa à en faire une étude minutieuse. Mais je puis y ajouter que ce sentiment de curiosité ne tarda pas à faire place à un sentiment d'intérêt véritable et qu'aujourd'hui je suis très reconnaissant au hasard qui m'a fourni l'occasion de faire pendant plusieurs semaines des études de tératologie.

Le 6 juillet 1886, on apporta au Laboratoire Boerhaave un monstre double, dont les Pl. I et II reproduisent l'aspect extérieur. Ce serait pour moi un agréable devoir à remplir que de remercier ici, en le nommant, le médecin qui l'avait envoyé; mais son désir exprès est de rester inconnu. Néanmoins il m'a autorisé à reproduire les circonstances de la naissance de ce monstre.

Il écrivit notamment: „Je fus appelé par l'accoucheuse parce que, après la sortie de la tête (présentation de la face) et d'un bras, le reste refusait de suivre. En raison de la tension du ventre et de la grande agitation de la femme, l'examen extérieur ne permettait de conclure qu'une chose, c'est que l'utérus devait contenir plus que le restant du tronc et les autres membres d'un seul enfant. Le second bras se trouvait fixé entre le cou et la symphyse et je ne parvins pas à le dégager sans le briser. Il parut alors impossible d'extraire l'enfant en tirant sur la tête et le bras. De même il fut impossible d'introduire la main au voisinage de la tête afin de m'assurer de la situation. L'enfant étant mort, j'en fis la décapitation. Alors je pus voir nettement qu'il y avait encore un troisième bras dans le vagin et tout indiquait que j'avais affaire à des jumeaux soudés. Je ne réussis pas encore, en tirant sur les deux premiers bras, à faire descendre davantage le foetus; avec beaucoup de peine je parvins cependant à dégager un pied, à côté des bras; mais c'est tout ce que j'obtins. Je fis alors chercher un collègue dans l'intention de pratiquer l'accouchement dans la narcose chloroformique. La Société de Médecine tenant alors son Assemblée générale dans la ville voisine de Hoorn, il en résulta qu'il s'écoula un certain laps de temps avant qu'arrivât le secours demandé et, sur ces entrefaites, l'utérus se chargea d'accomplir la délivrance que je n'avais pu obtenir: de fortes douleurs apparurent et peu à peu se dégagea une plus grande partie du dos qui présentait une forme très recourbée. Après avoir administré le chloroforme, nous dégageâmes très aisément le tronc

[illegible] et le N°. 2 suivit sans peine, avec pré-
[illegible] le placenta était normal."
[illegible] après la naissance la piece m'était remise, et
[illegible] vation dans lequel elle se trouvait au mo-
[illegible] dans l'alcool a rendu mon étude beaucoup

[illegible] je parlerai toujours comme si j'avais
[illegible] aux. On sait que la question de savoir si de
[illegible] représentent un ou deux individus soulève
[illegible] compliqués de droit civil et de droit canon.
[illegible] problèmes ne sont qu'accessoires. Je dois seule-
[illegible] de m'exprimer le plus clairement possible.
[illegible] donc provisoirement que nous avons affaire
[illegible] formée de deux nouveau-nés qui, dans la marche
[illegible] développement, que nous laissons encore indécise pour
[illegible] sont unis de telle façon qu'ils se regardent presque
[illegible] Pl. I et II). La distance entre l'épaule gauche du
[illegible] l'épaule droite du N°. 2 est un peu plus grande que
[illegible] les deux autres épaules; cependant cette diffé-
[illegible] tout au plus un centimètre. Nous plaçons devant
[illegible] jumelles de telle sorte que la surface la plus
[illegible] regarde, le N°. 1, décapité, se trouvant à notre
[illegible] Cette situation offre l'avantage que l'ombilic, avec le
[illegible] ombilical qui y est appendu, se présente dirigé un peu
[illegible] haut. Conformément à cette position, je désignerai dans
[illegible] sous le nom de „face antérieure" (Pl. I) cette partie
[illegible] comprend la moitié gauche du corps du N°. 1 et la moitié
[illegible] du corps du N°. 2.

[illegible] extérieur nous apprend que les deux individus sont
[illegible] 47 centimètres et que, à part leur fusion, ils ne présentent
[illegible] anomalies que celles-ci: le N°. 2 a le pied droit equino-
[illegible] une hernie ombilicale du volume d'une pièce de cinq
[illegible] L'état de nutrition est excellent et les deux individus ont
[illegible] le même degré de développement. Peut-être cepen-
[illegible] il un peu plus grand que le N°. 2. Tous deux
[illegible] les caracteres de foetus à terme. Extérieurement ils
[illegible] rien qui puisse faire croire qu'il leur fut impossible
[illegible] la vie extra-utérine. Leur ressemblance, au moment
[illegible] encore bien frais, était frappante. Comme la plu-
[illegible] doubles, ils sont du sexe féminin.
[illegible] maintenant nous pouvons admettre qu'il est très proba-
[illegible] monstre double appartient à la catégorie des
[illegible] qu'il existe en commun un abdomen et un
[illegible]

[illegible] un ombilic et un cordon ombilical et les coupes
[illegible] montrent avec netteté les 6 vaisseaux ombilicaux
[illegible], tandis qu'on trouve encore des traces d'ouraque.

Nous commençons notre examen anatomique en enlevant de la peau et du tissu sous-cutané ce qui est nécessaire pour permettre l'étude des anomalies musculaires qui peuvent exister. A cet effet, on détache, tant à la face antérieure qu'à la face postérieure, toute la peau comprise entre deux incisions qui, partant l'une comme l'autre de l'oreille passent au dessus de l'épaule pour aboutir à l'épine iliaque antérieure et supérieure. De cette façon se trouvent disséqués les muscles du thorax et de l'abdomen. La Pl. III les montre par la face antérieure. A première vue la musculature du thorax fait penser à celle d'un individu unique; cependant la direction des m. grands droits de l'abdomen nous aide à sortir de cette erreur.

En y regardant de plus près on constate une petite différence de développement en faveur du N°. 1. Le m. grand pectoral ainsi que le m. grand dentelé du côté droit sont mieux développés que ceux du côté gauche et même le manubrium du sternum, dans sa moitié droite est un peu plus grand et plus épais qu'à gauche. Les muscles grands droits de l'abdomen ne méritent pas leur nom. Ils ne sont pas rectilignes; mais ils décrivent un trajet arciforme à partir des appendices xiphoides soudés, jusqu'aux symphyses respectives et leurs faces convexes se rapprochent de la hernie ombilicale. (Afin de bien faire ressortir cette disposition, les m. grands obliques sont montrés en partie sectionnés sur la planche).

Mais si le N°. 2 a sa musculature un peu moins développée que celle du N°. 1, par contre il présente un muscle anormal qui, partant de l'insertion du 2e chef du m. grand oblique, monte obliquement vers l'insertion sternale du m. grand pectoral au niveau du troisième espace intercostal. Ce petit muscle est un muscle sternal (musculus sternalis), comme on en trouve une fois sur 25 à 30 cadavres environ; ce muscle est, parait-il, relativement constant chez les monstres.

La face postérieure des thorax soudés présente, en ce qui concerne le système musculaire, la même structure que la face antérieure; mais on n'y trouve pas de m. sternal, et la partie médiane du m. grand pectoral gauche du N°. 2 fait défaut.

La musculature des deux cous est normale: seuls les m. sterno-cleido-mastoidiens font exception. Leur disposition est telle que, tandis qu'à notre face antérieure ces muscles sont très minces et mal développés, à notre face postérieure, au contraire, il existe des deux côtés un muscle particulièrement puissant et épais. La symétrie n'est donc pas ici bilatérale pour chaque individu; mais elle est bilatérale par rapport à la surface commune de fusion.

Le N°. 2 montre, en outre, à la face antérieure un peaucier remarquablement fort, dont on peut suivre très manifestement les faisceaux musculaires jusqu'à l'épaule. Il est très probable que c'était aussi le cas chez le N°. 1, décapité; mais il est difficile de s'en assurer à cause de cette lésion.

Faisons maintenant un pas de plus et ouvrons les grandes cavités du corps. Pour rendre le tout bien visible, nous ouvrons, à la face antérieure, des deux côtés, les articulations omo-claviculaires et, à partir de là, en procédant de haut en bas, nous sectionnons les côtes et les muscles suivant une ligne droite aboutissant à l'épine iliaque antérieure et supérieure. Seules les premières côtes sont détachées du sternum avec précaution afin de conserver intactes les insertions des scalènes et le passage des vaisseaux et nerfs qui se dirigent vers le membre supérieur. Après cette opération, nous essayons de rabattre vers le bas le lambeau tout entier, qui est délimité en haut par les clavicules et latéralement par nos incisions; mais nous nous trouvons arrêtés par le manubrium du sternum. Nous avons à la face antérieure, un sternum qui se compose en réalité d'un demi-sternum du N°. 1 et d'un demi-sternum du N°. 2. Ces deux moitiés sont soudées entre elles et on retrouve les deux autres morceaux naturellement à la face postérieure, unis ensemble de la même manière. Mais ces morceaux antérieurs et postérieurs ne sont pas libres les uns par rapport aux autres; en haut ils sont tellement soudés que le tout ensemble forme un seul os en fer à cheval correspondant exactement à la surface de fusion et dont l'ouverture regarde vers la cavité abdominale commune. Un moment de réflexion nous suffit pour comprendre que si effectivement les deux sternums devaient se souder seulement dans le plan médian, alors que la cage thoracique continuait à former une cavité commune, ils devaient nécessairement adopter cette forme [1]).

Coupons maintenant le pont d'union cartilagineux des manubriums; détachons prudemment le sternum du sac péricardique et du diaphragme et rabattons notre lambeau vers le bas. Beaucoup plus bas nous rencontrons encore une difficulté. C'est le cordon, dans lequel les veines ombilicales se rendent de l'ombilic au foie; c'est le futur ligament rond du foie. Ce cordon est également sectionné. Alors commence un travail, qui m'occupa des journées entières, mais dont je fais grâce au lecteur: la dissection prudente des vaisseaux et des organes.

Cette besogne achevée, nous commençons à examiner quelle est la situation des viscères et quels sont les organes qui sont normaux chez les deux individus. Ils ont, l'un et l'autre, deux

---

1) On peut démontrer à l'évidence la nécessité de la formation, chez nos jumeaux, d'un semblable sternum double en forme de fer à cheval, en coupant longitudinalement en deux, deux bandelettes de papier, destinées à représenter chacune un sternum normal, et de telle sorte que les moitiés se tiennent ensemble uniquement à l'une des extrémités. Dans ce cas, chaque demi-bandelette représente un demi-sternum au moment où les deux moitiés du thorax ne se sont pas encore rapprochées. Si l'on adapte maintenant les bandelettes comme sont unies, chez nos jumeaux, les demi-sternums, alors les deux côtés courts des bandelettes se touchent de la même façon que, chez notre monstre, se sont soudées les parties supérieures des manubriums.

plèvres normales avec poumons normaux; par contre ils ont ensemble un sac péricardique avec un coeur, et une cavité abdominale, qui est séparé des cavités thoraciques par un diaphragme complètement fermé.

La situation des organes est normale; il n'y a pas de renversement des viscères. Les foies sont fusionnés en un grande masse, tandis que tous les organes qui, chez l'homme normal, ont une situation bilatérale, se retrouvent aussi, chez nos jumeaux, normalement situés et normaux. C'est ainsi que les poumons, les rates (même les rates qui cependant sont des organes unilatéraux), les reins et les capsules surrénales ne présentent rien d'anormal ni dans leur forme, ni dans leur situation. Tout ce qui se trouve plus bas que l'ombilic et au dessus de l'orifice thoracique supérieur est normal, de façon que, dans nos considérations, nous pouvons négliger des organes du cou et du bassin. Par contre, les intestins, le coeur, le système vasculaire et le foie exigent une description détaillée, que je ferai dans l'ordre que je viens d'indiquer, pour des motifs qui ressortiront d'eux-mêmes, au cours de la description.

Le tube digestif comprend deux oesophages normaux et deux estomacs, tandis que les duodénums, à partir des pylores, suivent les trajets les plus courts vers la surface de soudure où ils confluent (voir le schéma de la Pl. V). A partir du point de fusion des duodénums on trouve un intestin unique, commun, dont la lumière (schématiquement) se trouve perpendiculaire aux deux duodénums placés sur une même ligne. Si à ce point de jonction, à cette sorte de carrefour, on ouvre l'intestin, on y voit un liseré proéminant dans la lumière, liseré en forme de croissant qui siège juste en regard de l'orifice de la partie inférieure de l'intestin. Ce liseré occupe la moitié de la circonférence du duodénum et c'est le seul vestige qui fait songer à une soudure. Que c'est précisément là que se sont unies les deux parois intestinales, c'est ce qui se trouve indubitablement démontré par la présence d'une petite papille, qui siège au milieu du liseré et au sommet de laquelle on peut voir deux petits orifices. C'est une ampoule de Vater commune, avec deux orifices, dont l'un est le débouché du canal cholédoque et l'autre, très probablement, le débouché du canal pancréatique, puisqu'il n'y a qu'un canal cholédoque commun, comme nous le verrons. Les deux duodénums se rejoignent donc juste là où se trouve l'ampoule de Vater; à partir de là nous trouvons le duodénum et le jéjunum constituant une cavité intestinale commune. Pour se faire une idée exacte de la situation relative de la partie de l'intestin qui est commune aux deux individus (voir le schéma de la Pl. V), le plus simple est de se figurer que chacun des jumeaux possède un mésentère normal avec insertion propre, mésentère particulièrement long et auquel l'iléon est fixé normalement à droite comme à gauche. Si l'on se représente ces deux mésentères étalés

côte à côte, on les voit reliés par le jéjunum commun. Ce dernier a donc deux insertions mésentériques. Ces insertions sur le conduit intestinal sont presque opposées l'une à l'autre.

On peut aussi déterminer le point où l'intestin unique se divise de nouveau en deux iléons comme une sorte de carrefour, à cause de la présence, en ce point, d'un appendice, de 3 centimètres de longueur environ, et qui semble être un diverticule de Meckel normal. Mais on n'y trouve pas de liseré proéminant dans la lumière de l'intestin, comme c'était le cas dans le duodénum. Plus bas, les rapports de l'iléon, du coecum, etc. sont tout à fait normaux pour chacun des deux jumeaux, à part ce fait que les deux mésocoecums et mésocolons sont très longs.

Les jumeaux ont ensemble un coeur unique, dont on ne voit à la face antérieure, ainsi que le montre la Pl. IV, qu'une masse musculaire arrondie, à la surface de laquelle se dessinent une paire de vaisseaux coronaires. En y regardant de plus près on constate que la partie située en avant appartient à la portion ventriculaire tandis que ce qui correspond à la portion auriculaire se trouve en arrière.

Il existe quatre auricules, dont deux sont placées antérieurement et les deux autres l'une à droite, l'autre à gauche sont cachées par la portion ventriculaire. Aussi bien à droite qu'à gauche, il sort du coeur une aorte et une artère pulmonaire, tandis que dans la portion auriculaire débouchent deux veines caves supérieures. Une seule veine cave inférieure, très large, traverse le diaphragme et débouche également dans la portion auriculaire, mais sans que ce point de débouché soit nettement délimité. Enfin le coeur reçoit encore une veine pulmonaire commune provenant du N°. 1. Je reviendrai plus tard sur les veines pulmonaires. Voilà ce que nous apprend l'examen extérieur du coeur. Je m'attendais à rencontrer à l'intérieur du coeur, des dispositions très complexes; mais lorsque j'eus incisé le coeur, je constatai qu'au contraire la disposition était très simple. Il n'existe qu'un seul grand ventricule; à gauche, on ne trouve qu'une très petite partie de sa cavité séparée du reste par une cloison, comme le serait un ventricule séparé; toutefois cette cloison est incomplète. De même il n'existe qu'une seule grande oreillette, divisée aussi par une cloison en une partie très grande et une partie beaucoup plus petite. Mais cette cloison présente un orifice ayant l'aspect d'un trou ovale, encore très large, tellement large même que la cloison ne constitue guère qu'un liseré. Je n'ai rien trouvé qui rappelât une valvule d'Eustache.

La paroi musculaire de ce coeur constitué d'une façon si simple est très développée; celle de l'oreillette l'est aussi proportionnellement. Si l'on recherche les orifices, on constate que, comme je l'ai dit déjà, dans l'oreillette débouchent les deux caves supérieures, une veine pulmonaire commune du N°. 1 et une veine cave inférieure unique (commune aux deux individus), tandis que

entre l'oreillette et le ventricule se trouvent trois orifices veineux avec valvules très apparentes. L'un de ces orifices veineux débouche dans le petit compartiment du ventricule. Plus loin, on peut, en partant du ventricule, sonder quatre orifices artériels, dont il me suffit de dire que l'aorte du N°. 2 part du petit compartiment du ventricule. Au voisinage immédiat de ce dernier orifice artériel, existe un trou dans la cloison, de telle sorte que très probablement le petit ventricule rendait fort peu de service, attendu que le sang devait passer directement du grand ventricule dans l'aorte à travers le trou de la cloison Quoiqu'il en soit, le fait que l'aorte du N°. 2 part du petit ventricule donne à ce dernier la valeur du ventricule gauche du N°. 2.

Mais il est parfaitement clair qu'il y a bien peu de chose à conclure relativement aux homologies des différents orifices et des diverses cavités de ce coeur. Aussi croyons-nous qu'il est inutile de nous y arrêter davantage. En considération des particularités que nous signalerons plus loin, répétons seulement que, tandis qu'il y avait quatre orifices artériels, il n'existait que trois orifices veineux.

Examinons maintenant de plus près le système des vaisseaux émanant du coeur. Le N°. 1 ne présente aucune anomalie en ce qui concerne son système aortique. Son système veineux est également normal; toutefois nous devons dire que la veine cave abdominale, immédiatement au dessous du diaphragme s'unit avec la veine de même nom du N°. 2, pour constituer une veine cave inférieure commune, très large. Nous y reviendrons plus tard.

L'artère pulmonaire du N°. 1 est longue et communique avec l'aorte par un large canal de Botal. Les veines pulmonaires sortent normalement des poumons; mais au lieu de se porter directement vers l'oreillette, celles du poumon droit et du poumon gauche se réunissent en une veine pulmonaire commune, qui se rend à l'oreillette.

Chez l'individu N°. 2, on constate les mêmes dispositions normales en ce qui concerne le système aortique et les veines de la grande circulation; mais la circulation pulmonaire présente ici une anomalie des plus rares. De même que chez le N°. 1, le canal artériel de Botal est large et grand; les artères pulmonaires ont un parcours normal; mais les veines pulmonaires de droite et de gauche se réunissent *en une veine pulmonaire commune qui, au lieu de se rendre à l'oreillette, chemine vers le bas et débouche dans la veine cave inférieure commune, un peu au dessous du diaphragme.*

Nous en aurions fini avec la description du système vasculaire si nous n'avions à tenir compte de la circulation foetale. Nous devons encore examiner quelle voie suit le sang pour arriver du cordon ombilical au coeur. Cette question est directement liée à l'étude du foie, que nous devons donc décrire d'abord avant d'en examiner les vaisseaux.

Ainsi que nous l'avons dit, et comme le montre la Pl. IV, nous avons trouvé dans la cavité abdominale commune une très grande masse hépatique. Une moitié se trouve en avant et l'autre, un peu plus petite, nous la trouvons quand nous soulevons la première moitié du foie ainsi que les intestins. A première vue, on croit avoir affaire à une masse unique; mais un examen plus attentif montre à la face antérieure une fine ligne blanche, que nous retrouvons également, sur la face convexe de la moitié postérieure de l'organe. C'est la ligne de fusion des deux foies. Pour le moment nous ne prendrons en considération que la moitié antérieure et nous nous demanderons comment s'est opérée cette fusion. On ne peut mettre en doute que le lobe droit du foie du N°. 2 s'est fusionné avec le lobe gauche du foie du N°. 1; mais certaines données nous indiquent que ce sont les faces inférieures de ces lobes qui se sont soudées. Nous ne voyons pas le ligament rond se continuer *sous* le foie, mais il pénètre *dans* l'organe; or cela n'est possible que si la face inférieure du foie, contre laquelle se trouve normalement appliqué le ligament rond, est couverte par une autre face du foie qui, dans notre cas, ne peut être que la face inférieure du lobe gauche du foie du N°. 1. Dans la moitié antérieure des foies soudés la part principale revient au N°. 2, ce que prouve ce fait qu'à la face concave la vésicule biliaire est nettement située à gauche de la ligne blanche de fusion, et que, en même temps, elle est dirigée très obliquement vers la droite, ainsi que la ligne blanche même. Je signalerai ici que cette vésicule biliaire est reliée, par un conduit hépatique, à la vésicule biliaire du N°. 1, qui siège sur la moitié postérieure du foie. Un canal cholédoque étroit part du milieu de la longueur de ce conduit de réunion, et se dirige vers l'intestin, dans lequel il débouche, comme nous l'avons dit, exactement au point où s'est opérée la fusion de l'intestin. Je ne suis parvenu à dégager que très imparfaitement les canaux hépatiques.

Nous avons donc une masse hépatique formée par la fusion des deux foies suivant leurs faces inférieures et c'est là que pénètre le cordon contenant les vaisseaux, cordon qui serait devenu plus tard le ligament rond.

Poursuivons maintenant les veines ombilicales logées dans ce cordon. Un peu en arrière de l'ombilic elles se réunissent en une veine unique. Il existe manifestement une large communication directe entre cette veine et la veine cave inférieure commune: c'est le canal veineux d'Arantius qui, dans son trajet émet surtout dans sa partie initiale, de petites ramifications veineuses vers le foie; ces ramifications sont des veines hépatiques afférentes. A peu de distance de son union avec la veine cave, le canal veineux d'Arantius émet une grosse branche qui se rend dans la moitié postérieure du foie, où elle se termine en formant des veines afférentes. Si l'on suit plus loin les faces concaves des foies, on constate, chez les deux individus, la présence

d'une mince veine porte normale; mais par le trajet anormal de ces veines portes, il y existe une anomalie très remarquable dans la circulation foetale. Tandis que normalement la veine ombilicale se divise en la veine porte et le canal veineux d'Arantius, *ici on ne trouve aucune communication directe entre la veine ombilicale et les veines portes. Ces dernières pénètrent dans le foie d'une façon indépendante et à grande distance de la veine ombilicale.*

Le sang est donc amené au foie par une quantité de veines afférentes et par les veines portes qui pénètrent, loin de la veine ombilicale, par la face inférieure du foie. Par contre, tout le sang contenu dans le foie s'écoule dans la veine cave inférieure commune, laquelle reçoit non seulement les veines hépatiques efférentes, mais aussi les deux veines caves abdominales, le canal veineux d'Arantius et enfin la veine pulmonaire commune du N°. 2, dont nous avons parlé précédemment. En ce qui concerne cette dernière, il faut encore remarquer qu'après son débouché dans la veine cave, on peut la suivre plus loin, sous la forme d'une gouttière, dans la paroi postérieure du canal veineux d'Arantius, où elle finit par se perdre complètement.

Si nous résumons les dispositions anormales du système vasculaire, nous constatons qu'elles consistent en: 1°. la simplicité remarquable de la structure du coeur; 2°. l'existence d'une veine cave inférieure unique; 3°. l'existence de 3 orifices veineux seulement, alors qu'il y a 4 orifices artériels; 4°. le fait que la veine pulmonaire commune du N°. 2 débouche dans la veine cave inférieure, après avoir traversé le diaphragme; 5°. enfin, l'absence de communication directe entre les veines ombilicales et les veines portes des deux individus.

Comme la structure anormale du muscle cardiaque et le fait de la communauté de la dernière partie des veines caves inférieures peuvent s'expliquer par la fusion des ébauches des deux coeurs, fusion qui a entrainé un développement rudimentaire de ces organes, on serait de même tenté de chercher une corrélation entre le 3ème et le 4ème point. Le trajet anormal de la veine pulmonaire, qui évite de se rendre à l'oreillette, peut-il avoir eu une influence sur le développement de la cloison transversale du coeur? Je me suis vainement donné beaucoup de peine pour trouver une relation rationnelle entre ces deux faits. Si quelque corrélation existait entre eux, l'orifice veineux gauche du N°. 2 devrait faire défaut. Or, on peut considérer comme à peu près certain que cet orifice veineux gauche du N°. 2 existe précisément, attendu qu'un orifice veineux se trouve dans le petit compartiment du ventricule et que nous avons pu établir que ce compartiment représente le ventricule gauche du N°. 2.

Comme nous ignorons encore comment se développe la partie veineuse de la petite circulation, il est impossible d'émettre même une hypothèse sur l'origine de ces anomalies.

Le trajet anormal de la veine pulmonaire, tel que le présente le N°. 2, semble exceptionnellement rare. Il n'est même pas signalé dans les ouvrages qui traitent des anomalies vasculaires. Aussi, au cours des recherches bibliographiques, peu amusantes, que je fis relativement à des cas semblables, j'éprouvai une surprise agréable lorsque, par hasard, je trouvai un compte-rendu d'une disposition se rapprochant de la nôtre. G. COOPER (*London Med. Gaz. 1836, July*) décrit l'autopsie d'un jeune enfant, qui atteignit l'âge de dix mois et chez qui on trouva, indépendamment de la veine pulmonaire, à droite, une autre veine qui, partant du poumon traversait le diaphragme pour se rendre à la veine cave inférieure. Ce fait je l'ai trouvé relaté dans une petite brochure, dans laquelle BOCHDALEK [1]) décrit le débouché d'une veine pulmonaire commune dans la veine porte. Lui-même insiste sur la rareté spéciale de cette anomalie.

Enfin, l'absence de communication directe entre la veine ombilicale et la veine porte, dernière anomalie dont nous avons parlé plus haut, semble encore plus rare. Je n'en ai trouvé aucun autre cas signalé.

Les petites offrandes, mentionnées plus haut, que j'ai apportées sur l'autel de la casuistique peuvent me faire excuser d'avoir augmenté d'une unité les innombrables descriptions de monstres humains. Si OTTO [2]) comme il l'indique dans sa préface, a pu signaler six cents monstres, dans un espace d'environ 30 ans, il est évident que la description d'un cas unique n'a, par elle-même, qu'une valeur très minime. Mais la question devient plus intéressante si, après avoir discuté brièvement l'avenir, c'est-à-dire si nos soeurs-jumelles étaient capables d'une vie extra-utérine, nous nous occupons de rechercher leur passé, c'est-à-dire leur origine.

En premier lieu donc, il faut nous demander si les dispositions anatomiques que nous avons constatées sont de nature telle que, si ce monstre-double était né en vie, il aurait pu continuer à vivre quelque temps. Il me semble que la réponse doit être négative. On ne peut évidemment pas songer ici à la possibilité d'une vie extra-utérine d'une durée relativement longue. La conformation du coeur est tout à fait insuffisante pour assurer une circulation du sang relativement bonne. Dans les veines pulmonaires seules on pouvait espérer trouver du sang artériel pur; partout ailleurs il y aurait eu du sang mélangé, ce qui est incompatible, pour autant que je le sache, avec une vie extra-utérine même de courte durée.

---

1) Beschreibung einer sehr merkwürdigen Abweichung der Lungenvenen. Prag. 1862.
2) A. W. OTTO. Monstrorum sexcentorum descriptio anatomica. Breslau 1841.

Mais à part le système vasculaire, les autres systèmes d'organes n'étaient nullement conformés de telle façon qu'ils pussent être un obstacle à une vie extra-uterine.

Et maintenant arrivons au passé. Comment devons-nous nous représenter que ce couple se soit développé? Avons-nous affaire à un individu unique, on bien à deux individus, distincts à leur début, mais qui se sont fusionnés plus tard? Je laisserai de côté les anciennes théories, et je dirai seulement qu'il est absolument nécessaire d'abandonner les deux conceptions anciennes, érigées en principes, et qui faisaient l'objet de l'ancienne discussion, à savoir si le dédoublement du foetus doit être considéré comme le résultat d'une soudure ou d'une division. On sait que le grand défenseur de la théorie de la fusion, GEOFFROY ST. HILAIRE donne comme explication de ce fait, constant chez les monstres doubles, que les deux embryons contenus dans l'utérus se fusionnent toujours par des organes analogues, cette simple raison, dépourvue de sens „l'affinité de soi pour soi." Cette réponse nous semble suffire à condamner la théorie de la fusion.

Pour ce qui regarde la théorie de la division, on doit rejeter toutes les tentatives, telle celle de VALENTIN, qui ont été faites en vue de donner comme causes des formations doubles des divisions d'embryons ou d'ébauches embryonnaires.

On ne peut s'imaginer comment, chez des organismes à symétrie bilatérale, un individu complet et entier pourrait se former aux dépens d'une moitié de l'ébauche déjà formée, et, d'autre part, le mot division est une très mauvaise expression quand on l'applique à l'oeuf sans ébauche embryonnaire formée, pour désigner quelque chose d'anormal, attendu qu'un oeuf qui se développe normalement se divise ou se scinde.

Nous préférons ne plus employer les mots fusion ou division, parce qu'ils donnent constamment lieu à des erreurs d'interprétation; mais, en outre, avec ces mots eux-mêmes nous abandonnons les théories qui s'y rattachent.

Les recherches qui ont été faites sur des embryons très jeunes de monstres doubles, quand le hasard en a permis l'observation, recherches faites surtout par PANUM, DARESTE, LEREBOULLET[1]) et KNOCH, ont fourni la base d'une théorie rationnelle, qui fut clairement énoncée pour la première fois par RAUBER dans les *Archives* de VIRCHOW t. 71, 73 et 74, et complétée par GERLACH dans sa monographie: *Die Entstehung der Doppelmissbildungen bei den höheren Wirbelthieren* (Stuttgart 1882).

Cette théorie repose sur l'étude embryologique comparative et

---

1) LEREBOULLET, à lui seul, a examiné 203, 962 oeufs de brochet, parmi lesquels il a trouvé 255 monstres doubles.

pourrait, pour celà, être appelée *embryogénique*. RAUBER lui a donné le nom quelque peu étrange de théorie de la radiation, ce qui, à un double point de vue, est regrettable attendu qu'il n'exprime pas exactement le fond même de la théorie, et surtout parce que, selon toute apparence, il a conduit RAUBER à des conclusions assez risquées. Mais ces restrictions n'enlèvent rien à la clairvoyance et à la justesse de ses recherches. Aussi peut-on dire que RAUBER est devenu le fondateur de la tératologie moderne en ce qui concerne les monstres doubles [1]).

Si je voulais faire l'exposé assez détaillé des vues qu'il a émises, je devrais dépasser de beaucoup les limites d'un article d'un journal hebdomadaire; toutefois je puis recommander au plus haut point à quiconque s'intéresse à la question de lire aussi bien les articles de RAUBER que l'ouvrage de GERLACH que j'ai précédemment cité.

En résumé, tout se ramène à ceci.

RAUBER et GERLACH, se fondant aussi bien sur leur expérience personnelle que sur les observations des auteurs que nous avons nommés, soutiennent que la formation des monstres doubles est presque exclusivement due à ce fait que deux lignes primitives se développent dans une même aire embryonnaire.

Ils ne nient pas qu'il puisse se former deux aires embryonnaires distinctes dans une même vésicule blastodermique; mais ils considèrent ce fait comme une exception très rare; tandis que PANUM a démontré que les oeufs des oiseaux qui contiennent deux vitellus ne donnent jamais naissance à des formations doubles.

Comme on le sait, dans l'oeuf de la poule les premiers indices de l'ébauche de l'embryon apparaissent comme un écusson embryonnaire au milieu de l'aire transparente et comme une ligne, la ligne primitive, qui devient visible dans l'aire transparente. Cette ligne commence toujours à se développer au bord de l'aire transparente et elle va, comme en rayonnant, de l'aire opaque vers l'écusson embryonnaire situé au milieu de l'aire transparente. De là l'expression de radiation. La ligne primitive (de même que l'écusson) est un épaississement local de l'ectoderme, épaississement qui est linéaire en avant, tandis que, en arrière, dans l'aire opaque, il s'étend plus ou moins sous la forme d'un croissant. Cet épaississement se transforme bientôt en un sillon on une fente, ce qui est dû à ce que le mésoderme se propage des deux côtés, le long de la ligne primitive, entre l'endoderme et l'ectoderme, sauf au milieu de la ligne, qui en est privé. Grâce à cette expansion du mésoderme, les parties de l'ecto-

---

1) Il semble assez étrange que ses idées n'aient trouvé qu'un faible écho, au point même que dans le Traité d'Anatomie pathologie de BIRCH-HIRSCHFELD, récemment paru, ses opinions ne sont même pas citées: seuls les titres de ses articles sont mentionnés dans la Bibliographie.

derme situées latéralement sont soulevées, tandis que la partie médiane reste déprimée: la conséquence de ce processus est la formation d'un sillon, le sillon primitif. Ce dernier se rapproche de plus en plus de l'écusson embryonnaire et les parties les plus antérieures se développent en un sillon médullaire, tandis que plus en avant encore s'ébauche la saillie céphalique de l'embryon. Quant aux parties postérieures du sillon primitif elles correspondent par leur situation à ce qui constituera plus tard le bassin.

Il résulte de tout ceci que la première ébauche de l'embryon, lors de son développement s'accroît de l'aire opaque vers le milieu de l'aire transparente, fait que nous ne devons pas perdre de vue quand nous considérons les ébauches embryonnaires des monstres doubles.

Admettons que l'aire transparente est ronde (ce qui, en réalité, n'est qu'approximativement vrai, mais peut être admis ici sans inconvénient pour plus de facilité) et qu'il existe deux ébauches embryonnaires. Alors ces deux ébauches doivent se développer de la périphérie vers le centre de l'aire transparente. En fait, dans la plupart des observations d'ébauches doubles, on a constaté cette disposition dans les stades très jeunes.

Qu'arrivera-t-il maintenant si les deux ébauches tentent de se développer en embryons?

En premier lieu, il est possible que les deux ébauches trouvent dans l'aire transparente assez d'espace pour se développer sans se gêner mutuellement, de sorte que chaque embryon aura une saillie céphalique propre, une cavité de l'intestin céphalique primitive et un amnios; chacun d'entre eux pourra même former une allantoide, un chorion et un placenta propres [1]). *Dans ce cas, ce dédoublement extrême de l'ébauche déterminera la formation de deux jumeaux normaux* (sans naturellement que je veuille exclure par là la possibilité de la formation de jumeaux normaux aux dépens de deux oeufs distincts évoluant simultanément dans l'utérus).

Mais il peut aussi se faire que pendant leur développement et leur accroissement, les ébauches embryonnaires arrivent dans la zône de croissance l'une de l'autre. *Alors se forment des monstres doubles.*

Si l'on songe maintenant à ce fait que les ébauches embryonnaires s'accroissent de l'aire opaque vers le milieu de l'écusson embryonnaire, en formant le sillon médullaire et la saillie céphalique, il devient alors évident qu'il y a grande probabilité pour que les parties antérieures des embryons se gênent mutuellement

1) Cette possibilité ne se présente parmi les vertébrés supérieurs que chez les mammifères, attendu que chez les oiseaux la vésicule vitelline n'est pas repoussée, mais au contraire attirée lentement dans la cavité abdominale, ce qui fait que chez les oiseaux, indépendamment d'autres soudures possibles, les monstres doubles sont toujours réunis par leurs ombilics.

[illegible] se représente une aire transparente [illegible] primitives, il peut arriver que ces der- [illegible] côte à côte, ou qu'elles forment entre elles [illegible] encore qu'elles soient plus ou moins à [illegible] autre, formant alors entre elles un angle [illegible] toutes les observations se ramènent à ces [illegible] dernières dispositions (angle de 90° environ [illegible] moins opposite) donneront toujours des mons- [illegible] vertébrale double avec têtes ou cavités de l'in- [illegible] fusionnées, c'est-à-dire que dans ces conditions [illegible] atologique se montrera toujours anadidyme (du- [illegible]). Si les ébauches sont opposites et si seules [illegible] des deux têtes se soudent, alors on obtient [illegible] pur, tandis que si les cavités des intestins céphali- [illegible] ainsi que les ébauches des coeurs, on obtient [illegible] postérieure la plus complexe avec têtes et parties [illegible] des troncs fusionnées: tous les stades intermédiaires [illegible] deux cas extrêmes sont naturellement possibles.

[illegible] les deux lignes primitives sont situées l'une à côté de [illegible] exemple en formant un angle de 10 à 12 degrés [illegible] l'autre), le cas est un peu plus complexe. Pour autant [illegible] observer, on doit distinguer selon que les lignes [illegible] sont très rapprochées on qu'elles sont situées à quel- [illegible] l'une de l'autre. Si la distance qui les sépare est [illegible], alors l'expansion du mésoderme entre elles se trouve [illegible] troublée et il en résulte la formation d'un sillon [illegible] commun, d'une saillie céphalique unique et d'une corde [illegible] unique. Dans ce cas, on obtient un monstre à colonne [illegible] unique avec duplicité des membres inférieurs.

[illegible] on a remarqué que quand des lignes primitives sont [illegible], leurs extrémités antérieures ont néanmoins une ten- [illegible] diverger, à s'écarter l'une de l'autre. Il est probable que [illegible] la conséquence de l'extension du mésoderme en surface. Si [illegible] tendance est très marquée, alors on peut se représenter [illegible] la convergence des sillons médullaires n'a lieu que sur une [illegible] étendue et que les parties plus supérieures des sillons mé- [illegible] et des saillies céphaliques restent libres. On obtient [illegible] une duplicité à la fois postérieure et antérieure, un mons- [illegible] ayant une colonne vertébrale entièrement ou partiellement [illegible]. Cette malformation peut aller jusqu'à l'existence d'un [illegible] commun avec deux têtes plus on moins fusionnées, deux [illegible] antérieurs et quatre membres postérieurs, ou bien même [illegible] fœtus presque complets, fusionnés seulement par le [illegible]. C'est à cette catégorie qu'appartient le couple célèbre [illegible] et JUDITH[1]) et les deux soeurs négresses MILLIE et [illegible], qui ont été exposées dans notre pays il y a quel-

ques années et qui en sont de beaux exemples. Tous les termes intermédiaires peuvent s'expliquer de la même façon.

Si, au contraire les deux lignes primitives tout en étant rapprochées l'une de l'autre sont pourtant un peu plus éloignées et si les saillies céphaliques divergent comme nous l'avons dit plus haut, alors il se formera deux cordes dorsales et deux colonnes vertébrales et c'est la distance plus ou moins grande entre les deux lignes primitives qui déterminera dans quelle mesure les embryons, pourvus de deux têtes et de deux bassins libres, seront unis l'un à l'autre dans l'étendue du tronc. Comme exemples extrêmes de cette disposition nous pourrions citer, d'une part notre monstre, et d'autre part, les frères Siamois bien connus CHANG et ENG, notre monstre montrant ce fusionnement maximum, CHANG et ENG ce fusionnement minimum. Les frères Siamois se montrèrent, en effet, à l'autopsie, uniquement réunis par un cordon, au milieu duquel se trouvait implanté l'ombilic, et qui ne contenait que du tissu cellulaire souscutané, des vaisseaux et des expansions cartilagineuses bilatérales des appendices xiphoides, qui s'articulaient plus ou moins entre eux. Un pas de plus encore dans la voie de la séparation et l'on aurait eu des jumeaux normaux.

Si l'on songe que la croissance d'un des foetus soudés peut être gênée par l'autre au point qu'il s'établisse des perturbations de toute espèce, on comprend alors qu'entre la disposition réalisée par HÉLÈNE et JUDITH et le craniopage parasitaire, caractérisé par ce fait que du second foetus il ne reste que la tête, on peut ramener à une aire embryonnaire pourvue de deux lignes primitives, la production de toutes les malformations doubles.

Mais ceci n'est exact que pour autant que nous fassions une réserve concernant la duplicité antérieure, qui constitue la malformation caractérisée par la duplicité des parties antérieures en même temps que l'unité des parties postérieures [1]). Ces catadidymes, qui se présentent relativement souvent, doivent s'expliquer autrement et GERLACH, suivant la trace de DARESTE, admet pour expliquer leur origine un tout autre principe: la bifurcation de la ligne primitive pendant qu'elle se développe vers le centre de l'aire transparente, ce qui déterminerait sa division en deux, à partir d'un point déterminé de son étendue. En effet on a déjà observé des lignes primitives bifurquées en forme de Y à leur extrémité antérieure.

Il me semble que cette explication ne jette pas beaucoup de lumière sur la marche des choses et c'est un des mauvais côtés de la théorie de la radiation ou embryogénique que toute cette classe de malformations échappe à son interprétation.

---

1) Voir OTTO, *Monstrorum sexcentorum descriptio anat.* Pl. 24, fig. 2. — AHLFELD, *Missbildungen des Menschen*, I, Pl. X, fig. 7. — FORSTER, *Missbildungen des Menschen*, Pl. VI, fig. 1.

Mais peut-être ces catadidymes peuvent-ils s'expliquer de la même façon que les autres malformations. C'est ce que nous ne pourrons vraiment examiner que plus loin.

Revenons pour le moment au cas concret de notre monstre double pour nous demander: de quelle façon étaient disposées les lignes primitives dans l'oeuf dont nos jumelles proviennent? La réponse doit être: elles étaient disposées l'une à côté de l'autre, mais cependant elles devaient être suffisamment écartées pour permettre le développement de deux cordes dorsales. Elles sont venues à se toucher par l'ébauche de l'intestin céphalique et du coeur. Mais une question qui se sera déjà présentée à l'esprit du lecteur, tout comme je me la suis posée à moi-même, est la suivante: comment se peut-il que, si les lignes primitives étaient si rapprochées l'une de l'autre, les faces antérieure et postérieure de notre monstre double différaient si peu entre elles?

Si nous nous figurons de nouveau schématiquement que l'aire transparente est ronde, et que les lignes primitives formaient entre elles par exemple un angle de 20° à 30°, alors la surface de l'aire embryonnaire aux dépens de laquelle se sont développées les parties comprises entre l'épaule droite du N°. 1 et l'épaule gauche du N°. 2, c'est-à-dire l'espace interne, comme l'appelle GERLACH, était beaucoup plus petit que l'espace externe, qui comprenait 330° à 340° et aux dépens duquel s'est formée la moitié latérale droite du N°. 2 et la moitié latérale gauche du N°. 1.

Il est vrai qu'il semble que l'expérience prouve que les ébauches embryonnaires, dans le cours de leur développement changent de position réciproque, probablement à cause de la croissance du mésoderme; mais je reconnais que la marche des choses ne me paraît pas tout à fait claire.

D'après ce que nous avons dit précédemment, il est évident que nous devons complètement abandonner l'idée d'une „fusion". Comment, en effet, pourraient bien se souder des choses qui n'ont jamais été séparées? Les deux soeurs se sont développées conjointement aux dépens d'un même oeuf, d'un blastoderme unique et d'une même aire embryonnaire.

Nous ne voulons pas nous arrêter, sans avoir établi si nous avons eu affaire à un seul ou à deux individus. Ici ce n'est ni la tête ni le coeur qui peuvent décider de la question; mais nous devons nous demander si chacune de nos soeurs jumelles répond à la conception anatomique que contient le mot individu. Pouvait-on les séparer? Non, à coup sûr, et autant il est vrai que CHANG et ENG, qui cependant ne représentaient qu'un degré plus élevé de séparation que nos soeurs jumelles, constituaient deux individus distincts, autant il est vrai que les deux soeurs jumelles que nous avons étudiées ne formaient qu'un seul individu.

Nous pouvons donc à peu près nous représenter comment

les choses se sont passées à partir du moment où se trouvait constituée l'ébauche des lignes primitives; il suffit pour celà que nous nous référions aux recherches de RAUBER, GERLACH et autres. Mais néanmoins on se demande involontairement: comment se sont formées ces deux lignes primitives? Comment se fait-il que, tandis que dans la grande majorité des cas il ne se forme qu'une ligne primitive, dans d'autres cas rares, il s'en forme deux [1])?

Sur ce sujet les opinions sont très vagues et très peu nombreuses. D'après ce que nous avons dit, nous pouvons naturellement abandonner complètement l'idée qu'il s'agirait de la fusion de deux ovules dans un même follicule ovarien. D'autre part l'explication, que l'on trouve souvent donnée dans la littérature, à savoir que le fait que l'oeuf contiendrait des matières nutritives en surabondance provoquerait des formations doubles, n'est à mon avis qu'une expression à laquelle ne se rattache absolument aucune idée claire. Si nous voulons nous faire une opinion sur une question obscure, si nous voulons fonder une hypothèse, il faut, avant tout que cette hypothèse soit nette et claire et, en second lieu, qu'elle se rattache à des faits connus. Ce n'est que si ces deux conditions sont remplies, que l'on peut dire avec RAUBER, qu'il n'y a rien de si pratique qu'une bonne théorie.

Je tenterai d'énoncer en peu de mots ma pensée sur la manière dont peut se développer, dans un même oeuf normal, une aire embryonnaire pourvue de deux lignes primitives. Ce n'est pas que je croie pouvoir émettre en une fois une bonne hypothèse; mais peut-être arriverai-je par là à fixer l'attention sur une possibilité que je n'ai trouvé mentionnée nullepart.

Comment aux dépens de l'ovule se développe le blastoderme qui contient l'ébauche de l'embryon? A partir du moment où la tête du spermatozoide conjugue avec le noyau ovulaire, tout le développement se fait par divisions nucléaires et cellulaires. Or, les divisions nucléaires et cellulaires de l'oeuf sont, sous la plupart des points de vue, comparables aux divisions qui s'accomplissent dans les divers tissus, tant dans le règne végétal que dans le règne animal. Le noyau passe par les mêmes phases et, morphologiquement, on ne peut guère indiquer de différences essentielles ou principielles. Cependant au point de vue biologique il en existe. Dans les tissus formés et dans les néoplasmes qui en proviennent, la cellule-mère fournit, après s'être divisée, deux cellules filles qui pour autant que nous puissions en juger, sont équivalentes de la cellule-mère. Il se produit, à la suite de ces

---

1) Ce cas n'est d'ailleurs probablement pas aussi rare qu'on pourrait se l'imaginer quand on ne songe qu'à la formation des monstres doubles. Si l'on admet qu'une partie des vrais jumeaux se forment sur une même aire embryonnaire, alors la proportion des ébauches doubles devient beaucoup plus considérable. Celà concorde d'ailleurs avec les recherches de LEREBOULLET, qui ont permis à RAUBER d'établir que, chez la poule, sur 250 oeufs il y en a 1 qui possède une aire embryonnaire avec ligne primitive double.

divisions, une augmentation de tissu, mais pas de transformation. Or, si nous prenons comme point de départ l'oeuf-cellule avec son noyau et, comme résultat final de la division le blastoderme constitué par des cellules différant entre elles morphologiquement et physiologiquement, alors c'est un postulat irréfutable que, dans le cours des divisions successives de l'oeuf, les cellules-filles ne doivent pas seulement être différentes des cellules-mères, mais doivent aussi différer entre elles. Cette conclusion est irréfutable et ce processus, nous l'appelons la différenciation. La différenciation existe déjà, d'après VAN BENEDEN, lors de la première division du noyau de segmentation. Les deux premiers blastomères sont parfois déjà différents par leur volume; mais si désirable qu'il soit que ce fait soit constaté par l'observation directe, pour nous, nous pouvons ici nous en passer, attendu que ce fait est logiquement nécessaire.

Nous devons donc nous figurer que, pendant la segmentation de l'oeuf, il se forme, si non toujours, du moins très souvent, des cellules qui diffèrent les unes des autres et que c'est de cette façon qu'il se forme un blastoderme dont les différentes cellules ont à remplir des fonctions très différentes. Le groupe cellulaire ectodermique, qui siège là où la ligne primitive apparait, est certainement différent, au point de vue physiologique, des autres éléments du blastoderme. Ce groupe cellulaire provient d'un groupe plus petit qui, à son tour peut être ramené par des groupes de plus en plus petits, à une seule cellule-mère, qui leur a donné naissance à tous. Il est indifférent de savoir si cette cellule était un des premiers blastomères ou bien l'un des blastomères d'un des stades ultérieurs de la segmentation. Ce qui est certain, c'est que les cellules ectodermiques qui constituent la ligne primitive, doivent provenir d'une seule cellule-mère de l'un ou l'autre des stades de la segmentation. Supposons maintenant qu'au lieu d'une il y ait eu deux cellules-mères semblables, tout à fait équivalentes. On peut alors se figurer que chacune de ces deux cellules a fourni, de son côté, des groupes ectodermiques, que chacune d'elles a donné naissance à une ligne primitive, et dans ce cas, nous trouverons dans une aire transparente unique deux ébauches.

Mais comment ont pu se produire ces deux cellules-mères équivalentes? Deux possibilités se présentent. La première est que ces deux cellules proviennent de la division absolument égale d'une même cellule; mais cette hypothèse n'est pas probable. N'oublions pas que la cellule-mère qui fournit la ligne primitive est une cellule très importante. Si normalement elle a une soeur de valeur très différente, alors cette dernière a aussi un rôle à remplir et son absence ne pourrait qu'incommoder beaucoup la formation du blastoderme. Or, si la division que nous supposons était absolument égale, cette dernière cellule

L'autre possibilité est qu'il se passe ici un phénomène que nous connaissons et qui s'accomplit ailleurs, à savoir que la cellule originelle, qui doit fournir par division la cellule-mère de la ligne primitive et sa soeur, se divise en trois parties, dont deux remplissent chacune le rôle de cellule-mère de la ligne primitive, tandis que la troisième conserve son rôle normal.

La division multiple du noyau et de la cellule, que j'ai appelée ailleurs division atypique, on la constate toujours là où s'effectue une croissance très intense, aussi bien dans les tissus normaux que dans les tissus pathologiques et il est admissible que ce mode de division puisse atteindre toute espèce de cellules, à la condition qu'elles soient poussées à cette prolifération intensive par des circonstances spéciales, qui nous sont encore inconnues. Pourquoi ce processus ne se présenterait-il pas aussi dans l'oeuf en segmentation? Je sais bien qu'alors nous en arrivons de nouveau à nous demander pourquoi la cellule en question se divise en trois et qu'à cette question nous ne pouvons répondre qu'en faisant intervenir des facteurs incertains, tels que les circonstances extérieures, l'état pathologique de l'oeuf ou du spermatozoide, ou encore la pénétration anormale de ce dernier, ou la pénétration de plusieurs spermatozoides. Aussi n'ai-je nullement espéré indiquer la cause, par laquelle deux lignes primitives se forment aux dépens d'un même oeuf, mais uniquement la façon dont ce phénomène peut se produire.

Cette hypothèse aurait l'avantage de compléter la théorie de la radiation de RAUBER, car elle permettrait de considérer d'un seul point de vue toutes les monstruosités per excessum. En effet, le processus que nous avons mentionné plus haut peut s'accomplir non seulement dans les blastomères et les cellules de la blastula ou de la gastrula, mais aussi ultérieurement. Si l'on suppose que non pas la première cellule-mère de la ligne primitive mais une cellule appartenant à ce groupe, et de génération plus récente, se divisât de cette façon, par exemple si une cellule, qui serait la cellule-mère de l'extrémité antérieure de la ligne primitive, se trouvait être double, on expliquerait ainsi d'une façon toute naturelle le catadidyme, si difficile à comprendre par la théorie de la radiation. De même lorsque, dans la suite du développement, les premières ébauches des membres apparaissent, on peut par la pensée se rapporter aux groupes cellulaires aux dépens desquels se forment ces ébauches et y chercher les divisions atypiques qui déterminent, par exemple, le dédoublement des doigts ou des orteils.

De cette façon on peut expliquer ce qui se passe dans ces cas d'ébauches en excès, cas que ne peut expliquer la théorie de la radiation de RAUBER.

Mais il ne faut pas oublier que tout ce que nous venons de dire n'indique qu'une »marche des choses", un „comment" sans constituer une explication ultime du „pourquoi" le processus

en arrive à s'accomplir de cette manière. Cette cause ultime, nous ne la connaissons absolument pas; car, lorsque nous parlons d'anomalies de l'oeuf ou du spermatozoide, ou encore de l'intervention de circonstances extérieures spéciales, ce ne sont là que des mots pour exprimer des choses que nous ne connaissons pas. Ce ne sont pas des explications.

Mais nous ne devons pas nous décourager de ce que nous ne pouvons que si rarement donner une explication réelle, dans la véritable acception du mot, des phénomènes que nous observons, pas plus en tératologie qu'en n'importe quelle autre science objective: rechercher les voies par lesquelles agissent les causes inconnues est déjà beaucoup.

(Publié dans le: Ned. Tijdschrift voor Geneeskunde, année 1887.*)*

IV.

SARCOME ET INFLAMMATION PLASTIQUE

(Pl. VI à VIII).

PAR

LE DR. SIEGENBEEK VAN HEUKELOM.

(1887).

A côté de l'énigme de l'étiologie des tumeurs du tissu conjonctif se pose la question de savoir quelles sont les causes en vertu desquelles les éléments jeunes du tissu conjonctif se comportent dans les inflammations plastiques tout autrement qu'ils ne le font dans les sarcomes.

Dans l'un comme dans l'autre de ces deux tissus pathologiques se trouvent des cellules jeunes de tissu conjonctif. Toutefois dans l'un des cas elles engendrent une quantité limitée de tissu, tandis que dans l'autre cas (pour autant du moins que la main du chirurgien n'intervienne pas), leur multiplication ne s'arrête qu'à la mort de l'individu qui est le siège de cette néoformation. A priori on doit admettre qu'il existe une différence anatomique entre les deux espèces de ces éléments. Seulement la question est de savoir si nous sommes actuellement en état de découvrir cette différence.

Dans le courant de l'année dernière je me suis occupé de cette question. Dans le but de la résoudre j'ai entrepris une étude microchimique minutieuse des éléments de sarcomes à croissance rapide et des éléments de foyers d'inflammation plastique.

Comme matériaux j'ai eu à ma disposition 13 sarcomes: 10 d'entre eux provenaient d'opérations; 2 autres, de cas de sarcomatose générale autopsiés. Le treizième enfin me fut fourni par un lapin, mort de sarcomatose générale à l'écurie du Laboratoire d'Anatomie pathologique. A l'exception de deux d'entre eux (un lympho-sarcome et un sarcome à petites cellules rondes), tous étaient des sarcomes à cellules fusiformes. Quelques uns s'étaient

développés très rapidement tandisqu'un certain nombre méritaient plutôt le nom de fibro-sarcomes. De ces derniers, seules les parties purement sarcomateuses ont été étudiées.

J'ai disposé en outre d'une pièce provenant de l'excision d'une mastite chronique, de cinq pièces de cirrhose du foie et d'une plaie de la peau en voie de bourgeonnement ou de granulation, que je me suis procurée en coupant chez un lapin un lambeau de la peau du dos. A mon regret je n'ai eu aucune pièce provenant d'inflammation plastique aiguë de l'homme. J'ai avec soin exclu la tuberculose.

Pour chaque pièce, j'ai noté aussi bien que possible et le mode de durcissement et le temps qui s'est écoulé entre le moment de l'excision et celui du durcissement. Généralement j'ai durci par l'alcool; une fois seulement, par la liqueur de Flemming.

Après avoir essayé presque tous les colorants connus, j'ai choisi le violet de Dahlia pour colorer les noyaux, ce réactif fournissant la meilleure coloration des fines structures nucléaires et permettant de distinguer le plus nettement les figures caryocinétiques. Les coupes, après être restées quelques minutes dans une solution aqueuse à $1^0/_0$ de violet de Dahlia, étaient ensuite différenciées par l'acool absolu.

Afin de rendre visible le protoplasme et la substance intercellulaire, l'alcool absolu, employé à la décoloration, était additionné d'environ $\frac{2}{1000}$ d'Éosine insoluble dans l'eau. Grâce à l'emploi simultané d'alcool absolu non coloré, on peut régler à volonté le degré de la coloration rouge des coupes. L'essence de girofle employée ensuite ne détruit pas la coloration obtenue. Le protoplasme et la substance intercellulaire se colorent alors l'un et l'autre en rose, mais cependant inégalement. En général, le protoplasme se colore d'autant plus fortement qu'il est plus actif, la substance intercellulaire prenant une teinte d'autant plus foncée qu'elle est plus ancienne.

Afin d'obtenir une notion exacte de l'état et de la quantité de la substance intercellulaire existante, je me suis encore servi d'une coloration à l'aide de l'acide tannique et des sels de fer. Les coupes, après avoir séjourné 24 heures dans une solution aqueuse à $1^0/_{00}$ d'acide tannique, étaient ensuite lavées dans l'eau pendant 24 heures, puis traitées par une solution de perchlorure de fer extrêmement étendue. Ensuite, elles étaient de nouveau lavées dans l'eau et enfin montées comme les autres préparations dans le baume de Damar, suivant la méthode ordinaire.

A la suite de ce traitement la substance intercellulaire se colore en gris et noir, tandis que les éléments cellulaires apparaissent en gris jaunâtre sale ou bien ils restent incolores (fig. 19). D'ailleurs cette méthode, qui, en raison du but spécial que je poursuivais, m'a rendu quelque service, n'est guère recommandable en général, parce qu'elle donne facilement des images d'une coloration

Dans les coupes de sarcomes traitées par le Dahlia et l'éosine, on distingue trois espèces d'éléments: 1°. les cellules fusiformes; 2°. les endothéliums vasculaires; 3°. les leucocytes.

Les cellules fusiformes peuvent à leur tour être réparties en deux catégories, comprenant l'une, les cellules au repos et l'autre, les cellules en division. Les cellules au repos possèdent un protoplasme pour ainsi dire opaque qui, par l'action de l'éosine, se colore en rose clair avec un ton gris; le noyau montre une charpente nucléaire consistant en des ponctuations ou des filaments d'un bleu foncé. Autour du noyau, on observe dans certains cas une mince membrane nucléaire, nettement colorée, qui pourtant fait généralement défaut. Cette charpente nucléaire possède un fond rosé pâle, qui est un peu plus réfringent que le protoplasme cellulaire. Plus est rapide la croissance du sarcome, plus on observe de noyaux sans membrane. A côté de ces cellules on en trouve de nombreuses avec noyaux en voie de division, tandis qu'il ne manque pas non plus de cellules qui viennent d'accomplir ce phénomène. Dans les formes qui sont en division nucléaire, on peut très bien distinguer les diverses phases de la caryocinèse, quoique naturellement les fins détails de ce processus ne peuvent se déchiffrer par suite du durcissement par l'alcool (fig. 1 à 4).

Les figures caryocinétiques étaient très fortement colorées par le Dahlia; dans aucun des sarcomes durcis par l'alcool ne manquaient les mitoses, même lorsque les objets n'avaient été traités par ce réactif que quelques heures après l'excision.

Les cellules en mitose se distinguent des cellules fusiformes au repos par ce fait que leur protoplasme n'est pas opaque, mais clair, fortement réfringent et qu'il se colore un peu plus vivement par l'éosine (fig. 4 et 13). Parfois on peut voir la mitose, colorée en bleu foncé, entourée d'une couche de protoplasme, qui est encore un peu plus fortement colorée que le restant du protoplasme cellulaire (fig. 7 et 11). La cellule est gonflée et il n'est pas toujours possible de distinguer nettement ses extrémités effilées. Souvent cependant on les voit bien et alors on constate que la cellule n'est pas uniformément gonflée, mais que seule la partie qui entoure le noyau est devenue plus épaisse, tandis que les extrémités effilées ne sont pas modifiées. Il semble que la quantité de substance intercellulaire est un peu augmentée entre les cellules en voie de division et les cellules voisines. La direction de la division nucléaire est toujours telle que l'axe de division, perpendiculaire à la plaque équatoriale, coincide avec l'axe longitudinal des cellules fusiformes voisines, c'est-à-dire avec la direction du faisceau sarcomateux.

La division du protoplasme cellulaire n'a pas lieu suivant un plan perpendiculaire à l'axe de division du noyau, mais elle forme un angle avec lui (fig. 4). Il me parait probable que cette observation explique ce fait que tandis que tous les axes de

division du faisceau sont parallèles entre eux, le faisceau cependant peut augmenter à la fois en épaisseur et en longueur. Les deux jeunes cellules s'accroissent de telle sorte qu'elles viennent se placer côte à côte dans la majeure partie de leur étendue. Cet accroissement inégal concorde avec l'opinion émise par FLEMMING[1]) au sujet de la croissance des jeunes cellules épithéliales. Si cette manière de voir est exacte, on peut bien conclure de la présence de mitoses à l'existence d'une puissante prolifération, mais on ne peut pas conclure que la direction des axes de divisions nucléaires coincide avec la direction de la croissance elle-même. Je n'ai pu déterminer la situation des cellules en voie de division par rapport aux capillaires. Il est certain que ces cellules ne se trouvent pas au voisinage immédiat des vaisseaux; dans la couche des cellules fusiformes qui tapissent directement la paroi vasculaire je n'ai vu aucune cellule en voie de division, tandisqu'il y en avait bien dans les couches avoisinantes.

Indépendamment de ces formes que l'on peut ramener à la division nucléaire et cellulaire mitosique, j'ai trouvé dans un sarcome d'une malignité excessive, de nombreuses figures nucléaires, que l'on a quelque difficulté à ramener aux asters et diasters ordinaires et qui cependant sans aucun doute représentent des noyaux en voie de division (fig. 5—11). Parmi ces figures il en est dont l'aspect donnent l'impression d'une triple ou d'une quadruple division et j'ai acquis la conviction qu'il en est bien ainsi. Les figures nucléaires représentent alors des segments de sphère, dont les faces convexes sont dirigées les unes vers les autres et qui souvent sont encore réunies par des filaments, tels qu'on peut fréquemment en voir dans les diasters normaux moins bien conservés. Cette division nucléaire, que j'appellerai „*atypique*" conduit à la formation de cellules géantes. Naturellement je n'ai nullement en vue ici les cellules géantes des tubercules, mais celles qui existent dans les tumeurs. La présence de nombreuses formes de transition entre des cellules à noyau en voie de division „*atypique*" et de véritables cellules multinucléées ne permet aucun doute sur l'exactitude de cette interprétation (fig. 5—11). L'aspect du protoplasme dans cette division atypique est sensiblement le même que dans la division typique et j'ai toujours pu sans difficulté ramener, par analogie, mes images à la caryocinèse, sans qu'il fût nécessaire d'invoquer la fragmentation indirecte admise par ARNOLD[2]) pour ces figures. Je n'ai jamais vu cette fine ponctuation du protoplasme signalée par lui comme caractéristique de la fragmentation indirecte — observation, qui cependant n'ébranle nullement ses affirmations.

---

1) FLEMMING. Studien über Regeneration der Gewebe. 1884 p. 95.
2) ARNOLD. VIRCHOW's Archiv für path. Anat. etc. tome 93.

On ne trouve pas de *Mastzellen* D'EHRLICH et je présume que les cellules plasmatiques de WALDEYER sur lesquelles a tant insisté ACKERMANN [1]) ne sont que des cellules avec mitoses atypiques ou des produits de ces cellules. J'ai toujours pu, à l'aide d'une bonne coloration, ramener les amas de protoplasme fortement granuleux, à des cellules pourvues d'un si grand nombre de noyaux qu'ils remplissaient parfois toute la cellule, bien qu'ils pussent cependant être nettement distingués les uns des autres.

Les endothéliums des capillaires et des petits vaisseaux, qui courent au centre du faisceau sarcomateux montrent des noyaux aplatis, habituels. Plus le faisceau était mince et le vaisseau jeune, plus aussi ses noyaux étaient épais, proéminaient dans la lumière du vaisseau et laissaient reconnaître des restes d'une charpente nucléaire. Par contre, les noyaux des vieilles cellules endothéliales étaient homogènes, bleu noirâtre et très aplatis. La couche endothéliale des capillaires se trouvait toujours en contact immédiat avec une couche de cellules fusiformes. Je n'ai jamais pu constater avec certitude de divisions nucléaires dans les endothéliums vasculaires.

Je laisserai de côté la question de la formation des capillaires [2]), qui ne rentre pas dans le cadre de cette étude.

On peut distinguer les leucocytes des cellules fusiformes du sarcome d'abord par leur forme (quoi qu'il n'était pourtant pas toujours facile de le distinguer) et ensuite et surtout par la coloration très intense de leur noyau par le Dahlia. Ils possèdent toujours une membrane nucléaire, qui est assez épaisse et on peut en outre y distinguer un vestige d'une charpente nucléaire, consistant en quelques ponctuations assez épaisses, mises en évidence sur un fond bleu clair. Jamais ce fond n'est rose, comme dans les cellules fusiformes. Le protoplasme des leucocytes est clair et ne se colore que peu par l'éosine. Mais tout ceci ne se rapporte qu'aux leucocytes bien constitués; tandis que, à côté, on observe de nombreux éléments pourvus de noyaux colorés en bleu foncé homogène. Ces derniers montrent des formes irrégulières diverses; quelques éléments présentent une forme de biscuit sans cependant que cette forme soit prédominante. Contrairement à ce que pense ARNOLD [3]) et conformément à l'opinion de KRAFFT [4]) toutes ces différentes formes ne m'ont paru être que des éléments en voie de dépérissement. C'est surtout dans les plaies en voie de granulation que je discuterai plus tard que j'ai vu leurs formes passer progressivement à la masse mortifiée.

---

1) Th. ACKERMANN. Die Histogenese und Histologie der Sarcome. — VOLKMANN's Sammlung Klinischer Vorträge Nos 233 et 234 p. 1991.

2) BABES. Ueber den Bau der Sarcome. Centralbl. f. d. medic. Wissensch. 1883. p. 801.

3) ARNOLD. VIRCHOW's Archiv. t. 97.

4) Zur Histogenese des periostalen Callus. — Beiträge zur path. Anatomie von ZIEGLER und NAUWERK. 1885.

Dans les tumeurs purement sarcomateuses les leucocytes étaient toujours peu nombreux, épars; ils étaient d'autant plus abondants que le type des tumeurs se rapprochaient plus du fibro-sarcome.

Dans les tumeurs purement sarcomateuses à croissance rapide, la substance intercellulaire était toujours homogène et ne se colorait pas par l'éosine. Par contre, la coloration par l'acide tannique et le fer fournissait des images très nettes de la substance intercellulaire, qui, par ce traitement se présentait toujours comme relativement abondante et se montrait de toutes les nuances depuis une teinte à peu près incolore jusqu'au bleu noir foncé (fig. 19). Ce n'est que là où le tumeur prenait une nature plus fibreuse que je trouvais du tissu conjonctif fibrillaire, de sorte que la nature de la substance intercellulaire dépend certainement de la rapidité de la croissance.

Je n'ai jamais observé la transformation fibrillaire de la substance intercellulaire homogène, tandis que dans les fibrosarcomes à croissance lente (fig. 18), j'ai bien vu la formation de fibrilles aux dépens de la cellule.

Là où dans une sarcomatose générale se trouvaient des nodules sarcomateux microscopiques, on en pouvait bien observer la croissance. Ils s'accroissent aussi bien à la périphérie qu'au centre. La croissance périphérique se fait certainement le long des vaisseaux sanguins et probablement aussi des voies lymphatiques. Dans les grands vaisseaux sanguins pourtant les masses de tumeur sont rares. Il est remarquable que, chez le lapin mort de sarcomatose, les plus petites tumeurs du foie et des poumons étaient plutôt en relation avec le système veineux qu'avec le système artériel. Elles entouraient spécialement les petites veines, tandis que les artères et aussi les cavités des veines en étaient dépourvues. Dans le foie les cellules fusiformes s'étaient insinuées sous la forme de travées entre les trabécules hépatiques, sans que l'endothélium des vaisseaux sanguins et lymphatiques fût lésé (fig. 21) ce qui, on le verra plus loin, n'est pas le cas dans l'inflammation chronique. Je n'ai jamais vu de figures de division nucléaire dans les cellules fusiformes les plus avancées de ces travées de pénétration; ce fait très surprenant doit être attribué à l'état de nutrition des cellules pendant l'agonie des tissus. Au centre des nodules, aussi bien dans les petits que dans les grands, l'accroissement se fait partout par caryocinèse.

L'atrophie et la disparition des cellules hépatiques précédemment existantes, ainsi que des épithéliums pulmonaires, ne sont pas la conséquence de la pression exercée par les masses de tumeur en voie d'accroissement; mais elles sont dues à ce que ces éléments se trouvent éloignés, écartés de leur source nutritive, les vaisseaux sanguins. Une preuve péremptoire de cette manière de voir nous est fournie par le poumon d'un lapin, qui était parsemé de nodules sarcomateux. Dans ce poumon les cel-

cellules fusiformes pénètrent dans la paroi alvéolaire. Or, ici les cavités des alvéoles sont assez spacieuses pour qu'il ne puisse être question d'attribuer cette désquamation à la pression. Un fait remarquable cependant: tandis que les cellules épithéliales des alvéoles pulmonaires normaux n'ont qu'un seul noyau, les cellules désquamées que l'on trouvait dans les cavités des alvéoles étaient souvent multinucléées. Et pourtant je n'y ai jamais observé de mitose.

Un kéloïde sarcomateux que j'ai étudié et qui montrait des faisceaux sarcomateux très caractéristiques, offrait une particularité très intéressante. Ses faisceaux étaient dirigés presque verticalement vers la surface libre de la tumeur et les axes de division étaient perpendiculaires à cette surface, ce qui, comme on le verra, est précisément l'inverse dans la plaie cutanée en voie de granulation. Un autre fait remarquable, c'est que dans le kéloïde, entre les faisceaux sarcomateux typiques et le derme cutané normal, il existait une zône intermédiaire, dans laquelle la substance intercellulaire paraissait homogène. Dans cette substance homogène couraient des fibres élastiques épaisses et longues, qui cependant ne se voyaient plus dans les vrais faisceaux sarcomateux.

Tous les sarcomes à cellules fusiformes que j'ai étudiés avaient la même texture, bien que la taille des éléments et leur nombre variaient de l'un à l'autre. On y trouvait toujours: les cellules fusiformes au repos, pourvues d'un corps protoplasmique opaque, coloré en rose, et d'un noyau généralement sans membrane; les mitoses typiques à tous stades; des cellules filles qui venaient de se séparer; des endothéliums vasculaires de tout âge; des leucocytes normaux ou en voie de dégénérescence et, enfin, de la substance intercellulaire homogène. Par contre, les pièces d'inflammation plastique différaient tellement les unes des autres que l'on ne peut les généraliser et qu'il me faut les décrire séparément.

Très instructive était une préparation de mastite chronique: l'infiltrat siégeait autour des acinus et l'on pouvait suivre tous les stades du processus d'inflammation, en allant du tissu conjonctif normal à l'acinus glandulaire, sans que la présence d'éléments épithéliaux troublât l'image.

Dans le tissu conjonctif normal, les cellules de ce dernier se montrent comme de minces lamelles avec des noyaux allongés et aplatis. Les plus aplatis se colorent en bleu foncé par le Dahlia; lorsqu'ils sont un peu plus larges, on observe toujours une membrane nucléaire et parfois, mais rarement, quelques granulations dans le noyau. Cependant la plupart des noyaux sont très aplatis. En se rapprochant du foyer inflammatoire, le nombre des noyaux aplatis diminue et celui des noyaux plus volumineux augmente. La quantité de protoplasme du corps des cellules augmente également. En d'autres termes, les cellules se gonflent et leurs noyaux deviennent plus différenciés. Dans le foyer inflammatoire

même, on ne trouve plus de noyaux aplatis; toutes les cellules sont devenues turgescentes; leurs noyaux sont vésiculeux et affectent une forme ovalaire allongée; ils ont une très mince membrane et présentent un fond bleu clair et de nombreuses petites granulations. Les cellules elles-mêmes sont plus ou moins fusiformes: leur protoplasme apparait très faiblement opaque et, par l'éosine, il se colore en rose très pâle. J'ai trouvé des traces manifestes de mitoses; pourtant il m'a été impossible ici de déterminer si elles provenaient de cellules de tissu conjonctif ou de leucocytes.

Ces leucocytes présentent les mêmes caractères que nous avons décrits plus haut. Mon opinion, d'après laquelle les noyaux polymorphes des leucocytes représentent des éléments en voie de dépérissement, se trouve fortement confirmée et démontrée. J'ai pu, en effet, suivre nettement la diapédèse des leucocytes, à travers les petits vaisseaux au voisinage du foyer inflammatoire. Au moment où ils sortent des vaisseaux, les leucocytes sont assez normaux et possèdent un noyau différencié avec membrane nucléaire et granulations. J'ai pu étudier comment ils se détruisent ensuite, de plus en plus, au fur et à mesure qu'ils se rapprochent de l'infiltrat entourant l'acinus. D'abord le noyau perd sa belle forme sphérique ou ovalaire et devient légèrement anguleux; la membrane nucléaire et le fond du noyau se colorent uniformément et finalement on trouve une masse homogène, bleu foncé, qui se fractionne en fragments irréguliers. Le volume variable de ces fragments et la circonstance que cette division produit parfois des fragments très nombreux et très petits m'autorisent à considérer comme extrêmement peu probable qu'il puisse s'agir ici d'un mode de prolifération. Dans l'infiltrat les leucocytes possèdent des noyaux anguleux. Dans la pièce dont nous nous occupons, les leucocytes étaient faciles à distinguer des cellules gonflées de tissu conjonctif.

Selon qu'ils se trouvent au voisinage du foyer inflammatoire ou dans le tissu conjonctif normal, les endothéliums vasculaires présentent un aspect différent. Dans le premier cas, on trouve dans l'adventice de nombreux leucocytes émigrés et les cellules endothéliales de l'endartère sont gonflées. Leurs noyaux proéminent dans la lumière du vaisseau; leur corps protoplasmique se colore un peu plus vivement par l'éosine et leurs noyaux, par le Dahlia, se colorent un peu plus faiblement que ce n'est le cas dans les vaisseaux normaux. La substance intercellulaire est toujours fibrillaire.

Dans la plaie cutanée en voie de granulation je distingue trois couches, dont la plus profonde est formée par le tissu préexistant, la deuxième, par du tissu conjonctif de formation plus récente, tandis que la troisième, la plus superficielle, renferme les granulations proprement dites.

Dans la couche profonde les gros vaisseaux montrent de nom-

breux leucocytes en diapédèse; l'endothélium vasculaire présente les caractères que j'ai décrits dans la mastite chronique. Les leucocytes offrent la même succession de formes; toutefois leurs formes de transition vers la masse mortifiée sont plus belles, parce que le passage des leucocytes ne s'accomplit qu'en une seule direction, vers la surface.

La deuxième couche est constituée par du tissu conjonctif de formation plus récente. Les éléments s'y trouvent disposés avec une régularité remarquable, parallèlement les uns aux autres et en même temps parallèlement à la surface libre. Par contre, les capillaires sanguins traversent la couche, perpendiculairement, de la profondeur vers la surface.

Les éléments de cette couche moyenne sont fusiformes, allongés; leur protoplasme se colore peu par l'éosine et il est faiblement opaque. Çà et là on voit des noyaux en parfait état de conservation; cependant généralement le noyau est difficile à voir. On peut aussi difficilement distinguer les limites des cellules et l'on a l'impression que la plupart d'entre elles sont en train de former de la substance intercellulaire.

Dans cette couche aussi bien que dans la couche profonde, on observe des mitoses. On ne parvient pas toujours à établir si ces mitoses appartiennent à des éléments propres du tissu conjonctif ou à des leucocytes. Parfois mais pas toujours, il est possible de les rapporter à des cellules de tissu conjonctif; jamais on ne peut les rapporter avec certitude à des leucocytes. Une fois seulement j'ai observé une sorte d'élément fibroplastique: il se présentait sous la forme d'une cellule de la paroi d'un capillaire sanguin, à un stade de division. Sauf dans les rares mitoses de cellules des endothéliums vasculaires, la direction des axes de division de toutes les mitoses était parallèle à la surface et par conséquent à l'expansion en longueur de la couche moyenne.

La couche externe se composait d'un exsudat coagulé, de capillaires sanguins et d'éléments fusiformes, mélangés à quelques mitoses. Cette masse n'était pourtant pas si confuse qu'il me fut impossible d'y faire des observations utiles à mon sujet d'étude.

Il est très remarquable que les couches profonde et moyenne renfermaient beaucoup plus de mitoses que les granulations proprement dites.

Dans les foies cirrhotiques je distingue pour mes recherches deux points de néoformation de tissu conjonctif. Ce qui frappe en premier lieu, ce sont les points d'hypertrophie du tissu conjonctif interlobulaire; en second lieu on voit la néoformation du tissu conjonctif dans les lobules, où, comme on le sait, le tissu conjonctif prolifère entre les trabécules hépatiques.

Ces derniers points montrent les particularités suivantes. Là où se trouve déjà du tissu conjonctif fibrillaire entre les trabécules hépatiques, l'endothélium qui s'y trouve normalement a

LANE LIBRARY

disparu. Les noyaux que l'on y rencontre sont longs et minces; mais ils ne sont plus appliqués contre les cellules hépatiques; ils en sont séparés par des fibrilles.

Les parties les plus avancées des trainées de tissu conjonctif se montrent sous l'aspect représenté par la fig. 20. Des fibrilles se détachent des cellules, qui manifestement ne sont que des cellules endothéliales gonflées; je n'ai pu établir avec certitude s'il s'agissait de cellules endothéliales des capillaires sanguins ou des espaces lymphatiques périvasculaires. J'ai cru parfois voir, indépendamment de la cellule gonflée, une autre cellule séparée par la première des cellules hépatiques. Cette cellule appartenait, selon toute vraisemblance, à la paroi du capillaire sanguin, tandis que l'autre était une cellule de l'endothélium lymphatique; toutefois, je le répète, je n'ai aucune certitude à cet égard.

L'état des cellules endothéliales gonflées et celui de leurs noyaux étaient le même que l'aspect des cellules de tissu conjonctif, que j'ai décrit dans la mastite chronique.

L'absence des noyaux des cellules endothéliales là où s'est déjà formé du tissu conjonctif entre les trabécules hépatiques, s'explique aisément par l'observation que j'ai faite que l'endothélium s'y est transformé en tissu conjonctif fibrillaire.

Sans doute ce que j'ai vu concorde avec la figure que donne ZIEGLER, et où il montre ses fibroblastes avec formation consécutive de fibrilles [1]). Dans cette figure on ne voit pas de noyaux de cellules endothéliales là où des fibrilles sont figurées; cependant ZIEGLER n'attache aucune importance spéciale à ce fait. La seule partie de sa figure, qui ne répond pas à mes observations, concerne les cellules rondes qu'il y représente. Jamais je n'ai vu des leucocytes là où les endothéliums se transformaient en tissu conjonctif fibrillaire, quelquefois on en voyait un, généralement même il n'y en avait pas. Les leucocytes ne se montraient en grand nombre que là où il existait déjà du tissu conjonctif fibrillaire. Le tissu conjonctif interlobulaire avec l'infiltrat qu'il contient présentait les mêmes caractères que dans la mastite chronique, tant en ce qui concerne les éléments propres du tissu conjonctif qu'en ce qui concerne les leucocytes et les endothéliums vasculaires.

Il est remarquable que dans les foies que j'ai étudiés je n'ai jamais observé de mitoses; je ne chercherai pas à expliquer la cause de ce phénomène.

Si maintenant nous établissons une comparaison entre les éléments que l'on rencontre dans les sarcomes et ceux qui s'observent dans les foyers d'inflammation, nous constatons que de part et d'autre nous trouvons:

---

1) des cellules de tissu conjonctif;
2) des endothéliums vasculaires;
3) des leucocytes;
4) de la substance intercellulaire.

En ce qui concerne d'abord les cellules de tissu conjonctif (en particulier les cellules fusiformes), nous remarquons qu'elles se montrent à différents stades et que dans les formes qu'affecte la cellule fusiforme dans les sarcomes nous observons un cycle, que nous pouvons opposer à un autre cycle des cellules de tissu conjonctif dans les foyers d'inflammation.

Dans les sarcomes nous trouvons:

1) La cellule fusiforme complètement développée, avec son protoplasme très finement granuleux, faiblement opaque, et se colorant en gris rougeâtre pâle par l'éosine; son noyau volumineux, qui possède des contours souvent nets et délicats, mais qui pourtant en général n'est que faiblement délimité ou même ne l'est pas du tout, offre au contraire une charpente nucléaire nette, qui se colore en bleu noirâtre par le Dahlia, et un fond coloré en rose ou en bleu extrêmement pâle.

2) La cellule-mère, fortement renflée en son milieu, avec un noyau en caryocinèse, un protoplasme très réfringent et coloré en rose clair; le noyau montre très nettement la forme aster ou diaster et la cellule est entourée d'une auréole incolore.

3) La cellule-fille jeune avec son protoplasme homogène, très réfringent, qui se colore en rose clair par l'éosine. et dont le noyau est un aster uniformément coloré en bleu-noirâtre.

4) La cellule-mère en voie de division atypique, avec un noyau en caryocinèse multiple et un protoplasme que l'on ne peut distinguer de celui des cellules, qui subissent la division typique.

5) Enfin, comme produit de la division nucléaire atypique, la cellule géante avec de nombreux noyaux vésiculeux, assez nettement délimités.

Au contraire, dans les foyers d'inflammation plastique, les cellules de tissu conjonctif nous montrent le cycle suivant:

1) La cellule de tissu conjonctif au repos avec un corps protoplasmique extrêmement mince et un noyau très aplati, linéaire et coloré uniformément en bleu foncé.

2) La cellule de tissu conjonctif gonflée, avec un protoplasme très faiblement coloré en rose et faiblement opaque; son noyau, bleu-foncé, est d'abord nettement et, plus tard, mal délimité, et c'est à peine si l'on y distingue le réseau nucléaire.

3) La cellule-mère en division, qui ne se distingue guère, pour autant du moins que j'ai pu en juger, des cellules-mères des sarcomes, que par son volume beaucoup moindre.

4) La cellule-fille.

Enfin, 5) de cette dernière on revient, de nouveau, à la vieille cellule de tissu conjonctif au repos.

Si nous comparons ces deux cycles, nous constatons qu'ils offrent les différences suivantes:

1) Si l'on considère les deux séries dans leur ensemble, on constate comme différence l'absence de vieilles cellules de tissu conjonctif dans les sarcomes, en même temps que ce n'est que dans ces tumeurs seulement que l'on trouve la division atypique et les cellules géantes.

2) Si nous comparons entre elles les formes qui se rencontrent dans les deux séries, nous constatons qu'à la suite de la réaction microchimique de l'éosine et du Dahlia chacune de ces formes apparaît, dans les sarcomes, plus différenciée et plus nette que la forme analogue dans l'inflammation plastique, et que là où ces différences sont le moins prononcées, la diversité se montre dans la taille des éléments des mitoses.

La différence que l'on observe en ce qui concerne les endothéliums vasculaires, je l'ai signalée déjà à propos de la mastite chronique.

Les leucocytes sont partout les mêmes et montrent partout leurs différents stades de dégénérescence, qui pourtant se manifestent naturellement le mieux dans les foyers d'inflammation, où ces éléments sont beaucoup plus nombreux, que dans les sarcomes.

Si l'on veut maintenant exprimer la différence entre les cellules de tissu conjonctif d'une part et les leucocytes, d'autre part, on peut dire que dans les leucocytes sains qui viennent de sortir des vaisseaux:

1°) le protoplasme, peu abondant, est clair, très réfringent et se colore très faiblement par l'éosine;

2°) le noyau, qui se colore fortement par le Dahlia et qui est arrondi, avec une membrane nucléaire sombre et une charpente nucléaire grossière, devient, peu de temps déjà après sa sortie, anguleux, de plus en plus uniformément bleu foncé et se fractionne.

Ces caractères sont assez nettement en opposition avec le protoplasme plus ou moins opaque des cellules fusiformes et des cellules de tissu conjonctif avec leurs noyaux vésiculeux ou granuleux.

La différence que présente la substance intercellulaire consiste en ce que dans les sarcomes elle est purement homogène, tandis que dans les foyers d'inflammation elle se différencie en fibrilles. Naturellement sous le nom de „sarcomes" je ne désigne que ces tumeurs qui sont tout à fait dépourvues du caractère fibromateux; ce sont ces sarcomes, dont ACKERMANN [1]) (qui, dans son excellent mémoire défend la nature fibrillaire de leur substance intercellulaire) dit lui-même que leurs „voluminösen, aus zahllosen, spindligen Elementen sich aufbauenden Bündel sich mit

1) TH. ACKERMANN, Zur Histologie und Histogenese der Sarcome. — VOLK-

rapider Geschwindigkeit entwickeln, so rasch, das eine fibrilläre Umwandlung ihrer Zellen kaum in der Zeit eintreten kann, in welcher die Fascikel schon eine sehr bedeutende Dicke erreicht haben."

Ce sont là précisément les sarcomes à croissance rapide. Si l'on trouve du tissu conjonctif fibrillaire, alors on est en droit d'employer le nom de „fibrosarcomes."

Nous avons vu que, à l'exception de quelques modifications moins essentielles pour nous, les endothéliums vasculaires et les leucocytes se comportent assez bien de la même manière dans les foyers d'inflammation et dans les sarcomes et que les différences que nous avons constatées se présentent principalement dans les cellules du tissu conjonctif, notamment dans les cellules fusiformes, et dans la substance intercellulaire.

Si nous abandonnons maintenant la domaine purement anatomique, et que nous nous plaçions au point de vue biologique, nous pouvons décrire, de la manière suivante, les différences constatées.

La cellule fusiforme du sarcome et la cellule de tissu conjonctif du foyer d'inflammation plastique sont si semblables que ce n'est que la jeunesse de la première, qui empêche de l'identifier avec la dernière; la différence qui se manifeste par la réaction microchimique, permet de supposer qu'une cellule fusiforme de sarcome possède une vitalité plus considérable, c'est-à-dire une tendance plus accentuée à la prolifération, qu'une cellule de tissu conjonctif d'un foyer d'inflammation plastique.

La nature de la substance intercellulaire nous permet en outre de supposer que la formation d'une substance intercellulaire homogène constitue la fonction d'une cellule jeune de tissu conjonctif, tandis que la différenciation fibrillaire est l'attribut de la cellule plus âgée.

Comment se fait-il alors que les éléments presque identiques que l'on trouve dans ces deux néoformations engendrent des tissus si différents? Je ne puis m'empêcher de faire une hypothèse afin d'expliquer ce fait.

Pour qu'une cellule jeune de tissu conjonctif puisse se comporter normalement, il faut qu'il s'accomplisse non seulement un apport suffisant de matières nutritives mais aussi une élimination convenable des sucs; si cet équilibre est troublé, l'activité des cellules se modifie également. Et comme on trouve normalement partout des fentes lymphatiques, partout peut s'effectuer l'élimination des substances consumées, pour autant qu'elles soient liquides. Seulement dans les faisceaux sarcomateux ces fentes n'existent pas; elles font défaut, selon la nature des choses, par suite de l'absence de tissu fibrillaire. Ici donc l'équilibre entre l'apport et l'élimination ne se trouve pas réalisé; les sucs et les produits excrétés par la cellule ne peuvent pas s'écouler et il en résulte qu'il se produit un rapport anormal des sucs nutritifs.

Ce rapport anormal est cause que la cellule ne perd pas sa tendance à la prolifération ou qu'elle se manifeste trop tôt dans les cellules jeunes. De quelle nature est cet état, qui est la conséquence de ce rapport anormal? C'est ce que l'on ne peut probablement pas dire en un mot: sa nature est très complexe. Il me parait vraisemblable que l'augmentation de la quantité de liquide détermine la turgescence de la cellule et que nous devons déjà voir dans cette turgescence un puissant facteur du développement anormal des éléments. S'il en est ainsi, si une fois la prolifération est anormale et trop fréquente, alors les nouvelles cellules fournissent aussi une certaine quantité de substance intercellulaire homogène qui, à son tour, diminue encore l'élimination des sucs. Il s'établit pour ainsi dire un „cercle vicieux"; la nouvelle cellule devient elle-même la cause, qui maintient l'état anormal et la prolifération ne pourra se ralentir que si d'autres forces extérieures interviennent en empêchant l'apport des sucs nutritifs. Alors se forment des fibrilles dans la substance intercellulaire homogène; l'élimination se trouve ainsi facilitée et il se produit un fibrosarcome ou un fibrome avec un amoindrissement de la tendance à la prolifération.

Tout autre chose se passe dans les foyers d'inflammation. Ici nous trouvons partout des fentes lymphatiques, qui peuvent même se distendre par l'oedème. Ici s'accomplit une émigration continue de leucocytes à travers les voies lymphatiques. Ici se produit peut-être un apport trop considérable, mais à coup sûr aussi une élimination des produits. Ici les cellules de tissu conjonctif se gonflent, se rajeunissent, pour ainsi dire, et se multiplient; seulement à peine l'apport exagéré cesse-t-il, que le courant de lymphe entraine ce qu'il y a de trop: la cellule peut éliminer ce qu'elle était forcée de garder dans les faisceaux sarcomateux, et les cellules de tissu conjonctif peuvent entrer au repos.

D'après ce que nous venons de dire, est-on en droit d'appeler la cellule du sarcome une cellule embryonnaire de tissu conjonctif? Dans les éléments jeunes ou rajeunis des sarcomes on constate la même turgescence, la même puissance de division des cellules et la même substance intercellulaire homogène comme dans le tissu conjonctif embryonnaire. Seulement abstraction faite de cette ressemblance anatomique, je pense qu'il existe entre ces deux espèces de cellules une grande différence d'ordre biologique. La cellule embryonnaire, au stade où on la considère habituellement comme le prototype de la cellule du sarcome, a la tendance à se différencier en différents tissus; or, cette tendance manque à la cellule du sarcome. Il est possible que cette différence dépende de causes externes qui nous sont inconnues; mais elle existe et se maintient et, à mon avis, elle suffit à justifier pourquoi il faut rejeter le qualificatif „embryonnaire" pour désigner la cellule fusiforme du sarcome. Il y a là d'ailleurs un autre avantage encore, qui consiste à éviter

une confusion entre la notion étiologique du mot „embryonnaire" et sa notion anatomique.

J'insiste expressément sur le fait, que les recherches dont je viens de consigner les résultats ne contribuent nullement à l'étiologie des sarcomes; mon intention n'a pas été non plus de traiter à fond la question brûlante de l'origine du tissu conjonctif dans le cours de l'inflammation.

Pourtant si l'on étudie un certain nombre de foyers d'inflammation après avoir lu les controverses de COHNHEIM, ZIEGLER, BAUMGARTEN, MARCHAND, BUBNOFF—THIERSCH, SENFTLEBEN et autres, on ne peut renoncer à se faire un jugement sur cette question. Mes observations, telles que je les ai décrites plus haut, démontrent seulement que je n'ai jamais remarqué rien de certain concernant la transformation (directe ou indirecte) de leucocytes en tissu conjonctif; que j'ai pu suivre nettement le gonflement graduel des cellules de tissu conjonctif et leur tendance à la prolifération dans les foyers d'inflammation; que les figures caryocinétiques, là où on pouvait les rapporter à une catégorie d'éléments, appartenaient toujours aux éléments du tissu conjonctif; qu'avant tout dans la couche moyenne de la plaie cutanée en voie de granulation, elles avaient toujours la même direction que dans les faisceaux sarcomateux, ce que l'on ne peut s'attendre à rencontrer si elles appartenaient aux leucocytes qui sont répartis arbitrairement; enfin, que j'ai pu suivre de la façon la plus manifeste la transformation de l'endothélium des capillaires hépatiques en fibroblastes.

Ces observations m'ont donné la conviction qu'à coup sûr une néoformation de tissu conjonctif procède, dans la grande majorité des cas, d'un tissu conjonctif ancien et, en particulier, des endothéliums (endothéliums des vaisseaux sanguins et lymphatiques), et que, dans ce processus, les leucocytes jouent un rôle secondaire. De quelle nature est ce rôle? Cette question, si intéressante qu'elle puisse être, je ne l'ai pas abordée.

Je suis donc arrivé à la même conclusion que celle à laquelle a été conduit BURDACH[1]) dans sa dernière étude expérimentale sur cette question.

---

1) VIRCHOW's Archiv für path. Anat. etc. t. 100 p. 217.

(Publié dans: Virchow's Archiv. für path. Anat. Tome 107, 1887.*)*

IV. SARCOME ET INFLAMMATION PLASTIQUE.

EXPLICATION DES FIGURES.

Pl. VI.

Fig. 1—4. Stades de la division nucléaire et cellulaire, vus suivant l'axe longitudinal du faisceau sarcomateux (Lapin).

„ 5—8 et 10. Division nucléaire atypique, qui conduit à la formation de cellules géantes.

„ 9 et 11. Cellules géantes.

r. s. s. z. = cellule fusiforme au repos (sarcome).
m. = cellule avec division nucléaire mitosique.
j. t. z. = cellule-fille.
a. m. = cellule avec division nucléaire atypique.
v. k. z. = cellule multinucléée (produit de la division atypique).
R. z. = cellule géante.

Pl. VII.

Fig. 12—13. Mitoses d'un sarcome de la cuisse, vues comme dans les fig. 1 à 4.

„ 14—15. Mitoses de sarcomes, vues dans des faisceaux coupés transversalement.

„ 16. Cellules fusiformes de sarcome, avec substance intercellulaire restée incolore.

„ 17. Tissu conjonctif fibrillaire avec cellules de tissu conjonctif (les fig. 16 et 17 proviennent de la même préparation).

„ 18. Formation de fibrilles aux dépens de cellules fusiformes plus âgées.

m. cellule avec division nucléaire mitosique.
r. s. s. z. = cellule fusiforme au repos (sarcome).
b. g. z. = cellule de tissu conjonctif.
b. g. k. = noyau d'une cellule de tissu conjonctif.
s. s. z. = cellule fusiforme de sarcome.
b. f. = fibrilles conjonctives.
p. = pigment.

Pl. VIII.

Fig. 19. Cellules fusiformes d'un sarcome avec substance intercellulaire homogène (acide tannique et perchlorure de fer.)

Fig. 20. Développement de tissu conjonctif fibrillaire entre les trabécules hépatiques d'un foie cirrhotique.

Fig. 21. Pénétration des cellules fusiformes entre les trabécules hépatiques (sarcome du foie du lapin).

z. z. s. = substance intercellulaire.
s. s. z. = cellule fusiforme de sarcome.
l. z. = cellule hépatique.
g. c. = noyau de cellule endothéliale gonflé.
c. = noyau de cellule endothéliale.

V.

LA GENÈSE DE L'ECTOPIE DE L'ESTOMAC À L'OMBILIC.

(Pl. IX).

PAR

LE DR. SIEGENBEEK VAN HEUKELOM.

(1888.)

Parmi les nombreuses tumeurs, que le service chirurgical de notre hôpital universitaire a remises au Laboratoire Boerhaave pour en faire l'étude histologique, je trouvai, en octobre 1886, une masse sphérique du volume d'une cerise, sur laquelle le régistre de la Policlinique chirurgicale fournit les indications suivantes:

> B. van V., âgé de $2^1/_2$ ans, fut amené par ses parents à la Policlinique, parce que depuis que le cordon ombilical s'était détaché, jamais l'ombilic n'avait été normal: il s'y était développé progressivement une petite tumeur sphérique. Les parents n'avaient pas fait d'observations précises sur la croissance et l'aspect de cette tumeur. On constata qu'à l'ombilic siégeait une tumeur du volume d'une noisette, de couleur rouge, et humide à la surface.
>
> Un pédicule très court et très grêle, entièrement caché par la tumeur, unissait cette dernière à l'ombilic. L'ensemble faisait l'impression d'un beau granulome ombilical et seul son volume extraordinaire chez un enfant qui était déjà âgé de $2^1/_2$ ans, donnait à ce cas une importance au point de vue chirurgical. Le pédicule fut sectionné et l'hémorrhagie fut assez importante pour qu'on dût employer le thermocautère afin de l'arrêter.

Lorsque peu de temps après, j'examinai la tumeur, je cons-

tatai qu'elle consistait en une masse gris-blanchâtre, assez molle, qui, à un examen plus minutieux, montrait une petite dépression, correspondant au point de fixation de la tumeur. Cependant le pédicule avait été si court que, dans cette dépression on n'en voyait plus de trace. La surface était veloutée, terne et, examinée à la loupe, elle apparaissait très finement granuleuse.

Après l'avoir durcie dans l'alcool, j'en fis de nombreuses coupes méridiennes passant par le point de fixation. L'examen microscopique montra que la tumeur consistait en une partie interne revêtue d'une couche corticale qui ne faisait défaut qu'au point de fixation, où le pédicule se continuait directement avec la partie interne.

La couche corticale, de même épaisseur (2 mm.) dans toute son étendue, est formée: par une muqueuse pourvue de beaux tubes glandulaires, allongés; par une petite quantité de tissu conjonctif interstitiel et par un peu de tissu adénoide disposé en petits amas, contre la base des tubes glandulaires. A la base on peut nettement distinguer une *muscularis mucosae*, dont des faisceaux musculaires isolés pénètrent entre les tubes glandulaires. La muscularis mucosae est séparée de la partie interne de la tumeur par une petite quantité de tissu conjonctif lâche. Quant à la partie interne de la tumeur, elle contient surtout des fibres musculaires lisses; puis des vaisseaux et un peu de tissu conjonctif. Ces faisceaux musculaires sont plus ou moins disposés en tourbillons. Cette formation musculaire, située au dessous d'une muscularis mucosae bien développée, peut être considérée comme analogue à une musculature propre, telle qu'elle se rencontre sous les membranes muqueuses.

La muqueuse, qui constitue la couche corticale de la tumeur, s'arrête subitement au point de fixation pour laisser passer le pédicule.

Avant d'étudier d'une façon plus détaillée les tubes glandulaires, nous pouvons nous demander: quelle est la nature du tissu qui constitue la tumeur et d'où provient-il? La présence d'une muqueuse, d'une muscularis mucosae, d'amas de tissu adénoide ressemblant en général aux follicules de l'intestin; l'existence d'une couche sousjacente de tissu musculaire lisse, épaisse, contenant des vaisseaux apparents: toutes ces circonstances nous amènent à penser que ce tissu dérive du tractus intestinal. Nous avons sans doute ici une partie hétérotopique du tube digestif.

Mais d'où vient cette hétérotopie? Comment un fragment de l'intestin, complètement séparé du tractus intestinal et faisant hernie à l'ombilic, peut-il avoir subi une inversion aussi complète? L'explication la plus rationnelle, nous ramène aux premiers temps de la vie foetale.

Lorsque l'allantoide se forme et que s'ébauche le cordon om-

on le sait, en deux parties. La vésicule vitelline, qui en constitue une partie et qui est située entre les enveloppes foetales futures, se sépare de l'autre partie, l'intestin moyen proprement dit, de sorte qu'il ne reste de communication qu'un canal étroit, le canal omphalo-mésentérique. Ce dernier s'oblitère rapidement, au point que, dès le début du deuxième mois de la vie foetale, l'intestin moyen est déjà complètement clos. Le seul fait qui, au deuxième mois, rappelle encore l'union préalable de l'intestin moyen avec la vésicule vitelline, c'est que l'intestin forme une anse, qui siége encore partiellement dans le cordon ombilical. Le sommet effilé, de cette anse représente le point où s'est séparé par étranglement, le canal omphalo-mésentérique. Au troisième mois, cette anse se retire du cordon ombilical et l'intestin se trouve alors complètement libre dans la cavité abdominale. Lors de cette séparation il peut se produire des anomalies, dont la plus fréquente est la formation du diverticule intestinal de Meckel. Pour qui s'intéresse au mode de formation du diverticule de Meckel et aux conséquences qui en découlent, je renverrai au mémoire de TILLMANNS [1]), où l'on trouvera tous les renseignements nécessaires.

Supposons que, pour l'une ou l'autre cause, un semblable diverticule se soit engagé assez loin dans le cordon ombilical ou, en d'autres termes, que le canal omphalo-mésentérique se soit séparé assez loin de l'anneau ombilical. Si maintenant le diverticule présente anormalement une union très intime avec les tissus qui l'entourent, ce qui est probablement toujours le cas chez l'homme quand il se forme un diverticule de Meckel, alors l'intestin, en se rétractant, ne pourra souvent pas parvenir à rompre ces adhérences ou bien il n'y arrivera qu'avec peine. Cette traction continuant à se produire, le diverticule se détachera partiellement de l'intestin. Il peut le faire même complètement, comme nous le verrons plus tard. De cette façon, un diverticule intestinal absolument clos, mais parfois très petit, se trouve logé dans le cordon ombilical, au voisinage de l'ombilic. Lorsque après la naissance, le cordon ombilical se détache, et que la section a eu lieu de telle sorte que le diverticule reste partiellement à l'ombilic, nous avons le commencement de notre ectopie. Si la muqueuse et la musculature du diverticule ouvert prolifèrent, pendant que se rétracte le tissu qui se trouve à l'ombilic, alors la muqueuse aura subi une inversion et, dans la suite, il pourra se former là une tumeur arrondie revêtue superficiellement par la muqueuse.

Pour autant que je le sache, on a jusqu'à ce jour décrit,

---

1) Ueber angebornen Prolaps von Magenschleimhaut durch den Nabelring (Ectopia ventriculi) und über sonstige Geschwülste und Fisteln des Nabels. Deutsche Zeitschrift für Chirurgie. T. 18. p. 161.

sous le nom très inexact d'adénomes, douze cas d'ectopies de ce genre: deux ont été signalés par KÜSTNER [1]); trois, par LANNELONGUE [2]); deux, par FISCHER [3]); un, par KOLACZAK [3]); un, par CHANDELUX [4]); un, par LE ROY [5]); un, par TILLMANNS [6]) et un, par ROSER [7]). A l'exception du cas décrit par ROSER, on les trouve tous signalés dans un travail du Dr. VILLAR (Tumeurs de l'ombilic) [5]), où ils forment la catégorie des adénomes de l'ombilic. Notre tumeur constituerait donc le 13ème cas observé. Je pense cependant que ces petites tumeurs ne sont pas aussi rares que cette statistique pourrait le faire croire; mais que plutôt un grand nombre ont été réléguées sous le diagnose de „granulomes de l'ombilic" et n'ont pas été étudiées convenablement. C'est ainsi que KÜSTNER, ayant, après sa première observation, étudié tous les granulomes de l'ombilic excisés, trouva une nouvelle tumeur avec glandes parmi les dix premiers cas qu'il examina.

Quoi qu'il en soit, c'est un fait que chez l'enfant il y a des tumeurs de l'ombilic, qui sont revêtues d'épithélium du tractus intestinal. KÜSTNER lui-même, qui lors de sa première observation croyait à une ectopie de l'ouraque, a abandonné cette manière de voir. On est d'accord pour admettre que l'on a réellement affaire à un fragment du tractus intestinal; mais on n'est pas d'accord sur la question de savoir de quelle portion de ce tractus dérive la muqueuse. Tandis que presque tous les auteurs admettent que les cas qu'ils ont étudiés se sont formés comme je l'ai décrit plus haut, et que dans les tumeurs ils ont constaté toujours des dispositions rappelant les cryptes de LIEBERKÜHN, TILLMANNS ne partage pas cette manière de voir et ROSER se rallie à l'opinion de TILLMANNS.

TILLMANNS a, pendant quelque temps, tenu en observation, avant de l'exciser, la petite tumeur qui faisait hernie à l'ombilic et il a remarqué qu'elle secrétait un liquide qui n'était nullement purulent et jaune, comme c'est le cas pour les granulomes ordinaires, mais incolore et de consistance filante. Sa réaction était, nettement acide et il digérait l'albumine. TILLMANNS en conclût qu'il avait eu affaire au seul épithélium du tractus intestinal qui secrète un liquide acide et que, par conséquent, la petite tumeur était revêtue superficiellement par la muqueuse de l'estomac. L'étude histologique entreprise par WEIGERT, après l'excision de la tumeur, confirma cette manière de voir. WEIGERT démontra que

---

1) Archiv für Gynäkologie 1877. t. 9 fasc. 3. — VIRCHOW's Arch. für path. Anat. etc. 1877. t. 69.
2) Archives générales de Médecine 1884.
3) Archiv für Klinische Chirurgie 1875 t. 18.
4) Archives de physiologie 1881. 2e Série t. 8.
5) VILLAR. Tumeurs de l'ombilic. Paris 1886. observ. 28.
6) Deutsche Zeitschrift für Chirurgie. 1883. t. 18.

la muqueuse présente les mêmes caractères que celle du pylore. TILLMANNS donne dans le texte une figure schématique destinée à faire comprendre comment il s'explique la possibilité de la pénétration d'un diverticule de l'estomac dans le cordon ombilical et il considère ce fait comme établi. De même, dit-il, que souvent, dans les diverticules de Meckel, la muqueuse de l'iléon émet un prolapsus à travers l'ombilic, de même aussi se comportait la muqueuse de l'estomac, dans le cas qu'il a observé. Il ne signale cependant aucun fait anatomique, qui puisse fournir une indication sur l'existence d'un tel diverticule de l'estomac; et pour ma part, je n'en connais aucun. Dès la première lecture de ce travail il m'a semblé, surtout en considérant la figure qu'il donne, que ce fait était très étrange. Mais les preuves, en apparenee concluantes, qu'il fournit, notamment la digestion de l'albumine dans le liquide acide, aussi bien que la grande autorité, dont jouit à juste titre WEIGERT, m'empêchaient de révoquer en doute son interprétation. Le fait m'intéressait doublement, parce que l'étude histologique de ma tumeur montrait nettement les mêmes tubes glandulaires avec le même épithélium que montre la figure de TILLMANNS. Mais, en outre, il existait d'autres tubes pourvus d'un épithélium formé de cellules plus basses, dont le protoplasme est trouble et dont le noyau siége plus au centre du corps de la cellule. Ces tubes ressemblent donc un peu plus à l'épithélium de l'intestin quoique les cellules caliciformes font complètement défaut. Je suppose que la différence qui existe entre ces deux épithéliums est en rapport avec le processus de la secrétion. Un fait très remarquable pourtant, c'est le nombre incroyable de mitoses et de divisions cellulaires que l'on observe dans l'épithélium glandulaire. La muqueuse était manifestement saine et, au moment de l'opération, elle secrétait abondamment, en même temps que les cellules épithéliales mortifiées se trouvaient remplacées par des cellules formées par caryocinèse. Les mitoses étaient si belles que souvent même on distinguait le fuseau achromatique et que j'ai pu maintes fois déterminer avec certitude le nombre des cordons chromatiques dont se compose l'aster.

Je reviendrai plus tard sur ce point, de même que sur la direction des axes de division. Pour le moment je n'en dirai pas davantage sur ce sujet, parce qu'il n'est d'aucune importance pour le point dont je vais m'occuper d'abord.

Les amas de tissu adénoide situés à la base des tubes glandulaires étaient, à mon avis, trop considérables pour qu'ils pussent appartenir à la paroi de l'estomac, et la quantité de tissu musculaire était par contre, trop minime. Je restai donc dans le doute sur la question de savoir s'il était exact, comme je le croyais, que notre tumeur dût son origine à un diverticule de Meckel, ou si je devais me rallier à l'explication donnée par TILLMANNS et considérer que le point de départ de la tumeur avait été un diverticule de l'estomac, quelque invraisemblable

que celà me parût. Je me mis à étudier des fragments d'intestin d'individus et d'embryons d'âges très divers, sans parvenir à me faire une conviction. C'est alors que mon attention fut attirée par une courte communication de W. ROSER, de Marbourg [1]), qui contient une observation semblable à celle relatée par TILLMANNS. L'auteur y fait une remarque que je reproduirai textuellement. Il dit: Zu der Herauszerrungs- und Abschnürungstheorie, welche TILLMANNS bei dieser Art von Cysten annimmt, möchte ich noch die Bemerkung hinzufügen, dass man die Formation dieser Cysten leichter begreift, wenn man sich daran erinnert, dass in der frühen Fötalzeit der Pylorus eine andere Lage hat als später, dass nehmlich der Magen senkrecht steht, der Pylorus also dem Nabel genähert ist. Denkt man sich ein Theilchen dieser fötalen Magenwand am Nabel zurückgehalten und den Pylorus in Zurückziehung begriffen, so wird Divertikelbildung und Abschnürung des Divertikels, also Cystenbildung, die Folge sein".

Chacun est naturellement libre de défendre le mieux possible ses opinions. Cependant avant d'émettre une affirmation comme celle-ci, ROSER, à mon avis, aurait mieux fait de commencer par étudier, sur ce point, quelques embryons humains. Il aurait aussitôt reconnu son erreur. Ce qu'il a négligé, je l'ai examiné et j'ai étudié, à ce point de vue, tous les foetus dont j'ai pu disposer. Tout qui a disséqué une série d'embryons humains reconnaîtra avec moi que l'énorme masse hépatique qui se trouve entre l'ombilic et le pylore et qui occupe un espace qui est proportionnellement d'autant plus considérable que l'embryon est plus jeune, rend impossible une semblable hypothèse. Le pylore est logé loin dans la profondeur, il n'est jamais „dem Nabel genähert" et il n'est donc jamais non plus „in Zurückziehung begriffen". Il n'a rien à voir avec l'ombilic et, aussi bien chez le foetus que plus tard, il est situé à une grande distance de l'ombilic, vers la colonne vertébrale. C'est ce dont chacun peut aisément s'assurer; et cependant il n'a pas été donné à quiconque d'avoir la chance que j'ai eu. Chez un de mes foetus, qui se trouvait presque à terme, j'ai trouvé à l'endroit classique, à l'iléon, un très beau diverticule de Meckel, long d'environ 5 millimètres. Je l'enchâssai avec une partie du pylore, du jéjunum, de l'iléon et du côlon dans la celloïdine et je le débitai en coupes longitudinales à l'aide du microtome. C'est alors seulement que je constatai quelle chance j'avais eue; car contre l'extrémité effilée du diverticule je trouvai un fragment d'intestin séparé, isolé.

Qu'il était réellement séparé, c'est ce que prouvent manifestement deux circonstances. En premier lieu je pus établir qu'il

---

1) Centralblatt für Chirurgie 1885 N° [illegible]

existait partout une couche de tissu musculaire et de tissu conjonctif entre le fragment d'intestin, clos, et le diverticule en communication ouverte avec l'intestin. En examinant successivement toutes les coupes, il ne me resta aucun doute sur ce point. En second lieu, et ceci est beaucoup plus important, il y avait une grande différence entre la muqueuse de l'intestin et du diverticule de Meckel, d'une part et la muqueuse du fragment, isolé, de l'intestin, d'autre part. Les cellules épithéliales, dans la muqueuse intestinale, étaient comme d'habitude faiblement délimitées, surbaissées et pourvues de grands noyaux ovalaires, qui se trouvaient un peu, mais très peu, plus rapprochés de la face basale ou profonde des cellules que de leur face superficielle. Seules les cellules nettement caliciformes et contenant des amas de mucus clairs, volumineux, transparents et remplissant presque entièrement le corps cellulaire, montraient leur noyau aplati et appliqué contre la face profonde. Le protoplasme était très finement granuleux et plus ou moins coloré en jaune. Telle est la texture de l'épithélium de l'intestin au point où siége le diverticule de Meckel, aussi bien que dans le jéjunum et dans le diverticule de Meckel lui-même partout où ce dernier communique librement avec l'intestin. Mais le fragment, isolé, de l'intestin possède un épithélium dont les cellules sont extrêmement régulières, très nettement délimitées, de forme cylindrique allongée: leur protoplasme est complètement incolore, transparent, très réfringent et leur noyau, petit, siége tout à fait à la base de la cellule. On n'y trouve pas une seule cellule caliciforme.

Tandis que la différence est si tranchée entre ces deux espèces d'épithéliums, il existe d'autre part une ressemblance complète entre l'épithélium que je viens de décrire en dernier lieu et celui du pylore du même individu, tant en ce qui concerne l'aspect du protoplasme que la situation des noyaux et les rapports avec la couche sous-jacente des cellules de tissu conjonctif. *Il y a donc dans le diverticule de Meckel étudié une partie, isolée, de l'intestin, dont la muqueuse présente absolument la même texture que celle du pylore du même individu.*

Afin de m'assurer de ce fait, j'ai encore étudié le pylore, le jejunum et l'iléon de deux autres foetus presque à terme et j'ai pu constater que chez le premier foetus que j'avais examiné il n'y avait rien d'anormal dans la texture de ces organes.

Cette observation qui, comme on peut le croire, m'a beaucoup surpris, permet de donner une interprétation toute nouvelle de notre tumeur. Je puis maintenant poser deux questions: en premier lieu, comment peut-on expliquer que l'épithélium de la partie isolée du tube digestif est si différent de celui de l'iléon qui l'avoisine? et en second lieu: est-il possible, en se basant sur cette observation, d'expliquer la formation des ectopies apparentes de l'estomac à l'ombilic, sans avoir recours à un processus étrange, comme l'ont fait TILLMANNS et ROSER?

La réponse à la première question est la suivante. Chez les embryons très jeunes le tractus intestinal est tapissé par un épithélium (l'endoderme) qui partout est le même et constitué par une seule assise de cellules, sans que le tube digestif présente de replis. Ce n'est que plus tard que l'on voit apparaître une différence entre l'épithélium de l'estomac et celui de l'intestin et, en même temps, on distingue des plis et des invaginations, qui deviendront plus tard des glandes. Pour autant que je l'aie observé, la différence entre l'épithélium de l'estomac et celui de l'intestin ne se manifeste que quand on trouve du méconium dans l'intestin ou, plus exactement, dès que le tube intestinal contient des masses colorées. Ce n'est qu'alors qu'on peut distinguer l'épithélium régulièrement cylindrique et primitif de l'estomac, de l'épithélium intestinal, dont les cellules sont surbaissées, à protoplasme granuleux et parmi lesquelles se forment de très nombreuses cellules caliciformes. Si maintenant nous voyons que notre partie, isolée, de l'intestin, qui n'est pas en contact avec le contenu intestinal, tandis qu'elle est soumise à toutes les autres conditions auxquelles est soumis l'intestin lui-même, possède cependant un autre épithélium que ce dernier, un épithélium qui ressemble à celui de l'estomac, alors se présente naturellement cette idée, que l'influence du contenu de l'intestin a eu pour conséquence une modification des épithéliums.

Mais alors pourquoi les cellules épithéliales de l'estomac ne se modifient-elles pas? Le méconium qui contient des poils traverse cependant l'estomac. Or, les éléments ingérés du méconium peuvent ne pas contenir l'agent qui provoque la transformation de l'épithélium. Mais le méconium ne consiste pas seulement en des masses ingérées; il contient aussi de la bile et, à mon avis, c'est à l'influence de la bile qu'il faut attribuer les modifications que subissent les cellules de l'épithélium dans l'étendue de l'intestin.

Lorsque cette action de la bile ne peut s'exercer, le développement des cellules épithéliales suit un autre cours: elles deviennent de longues cellules cylindriques, comme c'est le cas dans notre partie, isolée, de l'intestin et dans l'estomac, où la bile ne se trouve pas. Je pense avoir ainsi donné à la première question une réponse qui, quoique hypothétique est rationnelle et basée sur les faits.

J'en arrive maintenant à la seconde question: Les faits signalés et l'explication que nous avons donnée peuvent-ils nous éclairer sur le mode de formation des tumeurs, telles que TILLMANNS, ROSER et moi, nous avons décrites? Je crois pouvoir répondre affirmativement. Comme je l'ai dit déjà, personne ne conteste que les diverticules de Meckel ne puissent donner lieu à des ectopies de l'ombilic. La difficulté qu'offraient les cas observés par TILLMANNS, ROSER et moi-même réside seulement en ce fait que, tandis que d'autres observateurs ont pu rapporter leurs

épithéliums aux cryptes de Lieberkühn, dans les trois cas mentionnés l'épithélium présentait le caractère de celui du pylore. Mais après que nous avons constaté que dans un diverticule de Meckel existait une partie, isolée, de l'intestin, dont les éléments épithéliaux possédaient le même caractère que ceux du pylore, alors on comprend que dans ces trois cas cette même partie de l'intestin s'ouvrait à l'extérieur lors de la section du cordon ombilical. Tout devient alors net et clair. La genèse des ectopies intestinales à l'ombilic est unique et nous ne pouvons admettre l'explication contrainte, forcée, de diverticules de l'estomac.

Les deux objections que l'on pourrait faire sont:

1. D'où vient alors la secrétion acide?

2. Comment se fait-il que l'on trouve des ectopies avec de vrais cryptes de Lieberkühn?

A la première objection je ne puis que répondre: je conviens que c'est là le point le plus faible de ma démonstration. Nous avons vu que si l'épithélium de l'intestin se développe sans être soumis à l'influence de la bile, il devient morphologiquement identique à l'épithélium du pylore. On peut donc dire alors avec quelque vraisemblance que l'épithélium de l'estomac et celui de l'iléon séparé de l'intestin, qui procèdent *de la même origine* et qui se sont morphologiquement développés par *la même voie*, ont grande chance de se comporter aussi physiologiquement de la même manière, en d'autres termes, que l'épithélium d'une partie de l'intestin, qui s'en est séparée avant le début de la secrétion de la bile, aussitôt qu'il commence à secréter, secrète un liquide acide. Si cette conclusion n'est pas prouvée, je préfère l'admettre hypothétiquement, plutôt que d'admettre qu'il s'agit d'un diverticule de l'estomac, ce qui ne s'appuie sur aucune base anatomique et dont la genèse est a priori invraisemblable.

Il est assez facile de répondre à la seconde question: comment se fait-il qu'il y ait réellement dans certaines ectopies des cryptes de Lieberkühn avec cellules intestinales et cellules caliciformes? De même qu'une partie de l'intestin peut se séparer de ce dernier avant la formation du contenu intestinal, de même aussi cette séparation peut s'accomplir plus tard. Si l'épithélium a une fois subi les transformations qui sont la conséquence de l'action du contenu intestinal, alors on trouvera aussi cet épithélium transformé dans l'ectopie formée.

L'observation inattendue que j'ai faite m'a tout au moins permis de trouver une voie vraisemblable pour dériver rationnellement les ectopies de l'intestin à l'ombilic ou les soi-disant adénomes de l'ombilic, de parties de l'intestin qui se séparent en de véritables diverticules de Meckel. Si mon interprétation est exacte, l'ectopie de l'estomac admise par TILLMANNS tombe d'elle-même. On devra donc à l'avenir répartir les ectopies de l'intestin à l'ombilic, en deux catégories: les unes provenant d'étranglements intestinaux qui se sont produits à une période

reculée du développement, et les autres, provenant d'étranglements intestinaux qui ne se sont produits que plus tardivement.

Les premières possèderont un épithélium pseudo-pylorique et secréteront un suc acide, les dernières montrant des cryptes de Lieberkühn avec cellules caliciformes.

(Publié dans le: Ned. Tijdschrift voor Geneeskunde, année 1887, *et dans: Virchow's Archiv. für path. Anat.* Tome III, 1888.*)*

VI.

CARACTÈRES ET ÉTIOLOGIE DE L'ATROPHIE AIGUË DU FOIE

PAR

LE DR. SIEGENBEEK VAN HEUKELOM.

(1888).

En février 1887, le Dr. P. C. KORTEWEG, de Wormerveer, m'envoya les organes abdominaux d'un jeune enfant, qui était mort à l'âge de 3 mois en présentant des symptômes qui firent poser le diagnostic d'atrophie jaune aiguë du foie.

Mon aimable confrère m'excusera de ne publier les résultats de mes recherches qu'un an plus tard, lorsqu'il saura les tristes circonstances de famille qui m'ont trop préoccupé, pendant longtemps, pour pouvoir songer à un travail continu et sérieux.

J'extrais ce qui suit des communications qu'il m'a faites par écrit:

L'enfant, du sexe masculin, naquit à terme sans intervention médicale, douze semaines avant son décès. Il était bien constitué et cinq jours après sa naissance, le cordon ombilical tomba sans aucun signe d'une inflammation extraordinaire. L'enfant fut entièrement nourri par le lait de sa mère, sauf dans les premières semaines, pendant lesquelles on lui donna de temps en temps des bouillies de pain.

A part un léger ictère des nouveau-nés, qui d'ailleurs disparut après quelques jours, l'enfant fut absolument bien portant jusqu'au 3 février (17 jours avant la mort). Il se produisit alors le soir plusieurs vomissements. Quatre jours plus tard, l'enfant commença à prendre une teinte jaune et le Dr. KORTEWEG fut appelé deux jours après.

L'ictère avait alors atteint un très haut degré; à l'examen des langes, l'urine parut de couleur très foncée, tandis que les fèces étaient blanches. L'enfant, non fiévreux, ne faisait pas

l'impression d'être gravement malade. Au premier examen déjà, il fut constaté qu'il n'y avait pas d'augmentation du volume du foie et l'on ne pouvait sentir la vésicule biliaire.

Les jours suivants, l'état du malade resta passable; l'enfant tétait et n'eut pas de fièvre. Le 11 février on montra au Dr. KORTEWEG des langes dans lesquels les fèces étaient quelque peu jaunâtres et les jours suivants, elles avaient repris leur aspect normal. L'ictère n'augmenta pas et l'urine resta très foncée. L'examen de la région du foie, qui fut fait de temps en temps et qui était rendu très difficile par suite de la forte tension des muscles abdominaux, apprit uniquement que le foie n'était pas augmenté de volume et que l'on ne pouvait toujours pas palper le vésicule biliaire. Mais on ne pouvait déterminer si le foie avait diminué de volume.

Au 18 février les selles montrèrent un mélange de petits fragments de couleur jaune-grisâtre et noir-verdâtre, tandis que de temps en temps l'enfant vomissait un liquide noir-verdâtre. Jusqu'à ce jour, il avait paru peu souffrant; mais alors il devint comateux, le pouls s'affaiblit et il mourut dans la nuit du 20 au 21 février. Pendant le coma on ne put constater aucune matité du foie pas plus que, par la palpation, on ne pouvait sentir cet organe.

Le Dr. KORTEWEG écrit encore que pour poser un autre diagnostic que l'atrophie aiguë du foie, il eût fallu songer à une intoxication par le phosphore. Mais, au point de vue clinique, ce diagnostic lui parut très douteux, attendu que, pas même au début de la maladie, on n'avait pu constater d'augmentation du volume du foie. En outre d'ailleurs les circonstances dans lesquelles se trouvaient la famille excluaient absolument tout soupçon à ce sujet. C'est ce qui est entièrement d'accord avec ce que j'ai trouvé, comme on le verra plus loin.

Il fut assez heureux pour obtenir l'autorisation de procéder à l'autopsie partielle, qui eut lieu 20 heures après le décès. Dans la cavité péritonéale on trouva une petite quantité d'un liquide jaune-clair. Les intestins avaient un développement normal; mais à l'ouverture de la cavité abdominale on ne voyait rien du foie. Le péritoine était complètement sain et luisant, sans aucune adhérence. Dans l'intestin grêle se trouvait une masse d'un noir-verdâtre et le gros intestin contenait des matières fècales blanches. Tous les organes abdominaux étaient colorés en jaune. Les reins montraient une limite nette entre la substance corticale et la partie médullaire; cette dernière était nettement striée. Le foie se trouvait entièrement retiré dans la concavité du diaphragme. De couleur jaune-brunâtre, il n'était pas mou. Sur une coupe il montrait un très fin dessin brun foncé mélangé de jaune. La vésicule biliaire était presque complètement vide.

Le Dr. KORTEWEG m'envoya le foie, les reins, l'estomac

qu'il avait noués aux deux bouts et sectionnés: le tout était déposé dans une solution d'acide phénique à 2 %. Je reçus en outre de petits morceaux du foie et des reins durcis par l'alcool.

Ma première occupation fut d'examiner le contenu de l'intestin et de rechercher si la masse noirâtre renfermait les éléments constitutifs de la bile. M. DE JONG, Assistant au service du Prof. HUET, fut assez aimable pour faire cette recherche, qui démontra l'absence des matières colorantes de la bile. La coloration noire provenait donc très probablement de la présence d'hémoglobine, comme on le constate si fréquemment dans les cas d'hémorrhagies de l'estomac.

L'estomac et le duodénum étaient remplis d'un mucus incolore, dans lequel flottaient quelques points noirs. La muqueuse, à l'examen microscopique, ne montrait rien de particulier.

Les grands canaux biliaires furent examinés attentivement et je constatai que tous étaient larges et complètement perméables. Dans la vésicule biliaire, je trouvai un liquide d'un jaune pâle, pas épais, dont la couleur n'était pas plus foncée que celle du liquide péritonéal dans l'ictère ordinaire. Je suppose que ce liquide était uniquement coloré par la même substance qui colorait en jaune tous les organes.

Je n'ai recherché ni la leucine, ni la tyrosine; d'abord, parce que les organes, étant conservés à l'acide phénique, ne permettaient plus de faire convenablement cette recherche et ensuite, parce que, pour le but que je poursuivais, l'indication de ces matières, qui se rencontrent toujours dans l'atrophie aiguë du foie, n'était pas nécessaire.

On comprend aisément que je suis obligé de donner la description microscopique des organes qui m'ont été envoyés: le foie et le rein. Mais je serai à ce sujet aussi bref que possible, parce que je sais par expérience combien la lecture d'une description histologique sans figures est fatigante. Heureusement d'ailleurs je puis me contenter de rapporter d'une façon plus détaillée les faits qui sont les plus intéressants à notre point de vue. On a déjà décrit du reste, en détails, tant de cas d'atrophie aiguë du foie (car le diagnostic du Dr. KORTEWEG s'est complètement vérifié), qu'on peut supposer certaines choses connues et qu'il est permis d'y renvoyer. THIERFELDER estimait, en 1878, le nombre des cas déjà publiés à 200 et, quoique au milieu de ce grain, beaucoup de vannures ont certainement pu passer inaperçues cependant il s'est dégagé de cet ensemble une représentation histologique typique de l'état des organes dans cette affection.

Le cas KORTEWEG est pourtant remarquable à un double point de vue et il mérite pour celà d'être tiré de l'oubli. D'abord le bas-âge du patient (3 mois) est un cas rare. Le Dr. KORTEWEG a été assez aimable pour attirer mon attention sur deux cas qui

se sont présentés dans le tout premier âge. L'un se rapportait à un enfant de 4 à 16 jours [1]); l'autre est un cas signalé par ZOBER [2]) chez un enfant de 7 jours, mais dont HECKER [3]) dit, à juste titre, qu'il a été inexactement interprété. HECKER lui-même mentionne, deux pages plus loin, un cas d'une enfant nouveau-née, qui vécut 90 heures. Ce cas également est vraisemblablement une dégénérescence graisseuse du foie, ce qui, comme nous le verrons, n'a pas la même signification que l'atrophie aiguë du foie.

En outre, j'ai encore pu trouver le compte-rendu d'un cas, publié par POLLITZER, chez un enfant de 4 mois et un autre cas, signalé par SENATOR, chez un enfant de 8 mois. A ma connaissance, le cas qui, au point de vue de l'âge, suit immédiatement ce dernier est le cas de REHN [4]), dans lequel PERLS, qui en a fait l'étude histologique, conclut expressément qu'il ne s'agissait pas d'une dégénérescence graisseuse: il s'agissait d'un enfant de 2½ ans. Il est très possible qu'on en ait encore publié d'autres; mais cette affection est certainement très rare à cet âge. FRERICHS [5]), en 1878, dit qu'aucun cas semblable décrit en détails ne lui était connu.

Mais notre cas est encore remarquable à un autre point de vue. L'étude microscopique du foie démontra que, pour autant que je le sache, le processus y était plus avancé que dans n'importe quel autre cas signalé. Ainsi qu'on le sait, un foie atteint d'atrophie aiguë montre d'ordinaire des parties qui, à l'examen macroscopique, apparaissent en jaune, tandis que d'autres parties sont rouges. Ces dernières sont celles où la dégénérescence des cellules hépatiques est la plus avancée et où le plus grand nombre des cellules a disparu. Les vides ainsi formés sont occupés par des capillaires dilatés et gorgés de sang ainsi que par des épanchements sanguins et c'est à celà qu'est due la coloration rouge. Comme le foie de l'enfant dont nous nous occupons montrait partout l'aspect microscopique qu'offre l'atrophie rouge, le Dr. KORTEWEG, sur ma demande, me fit savoir que, pour autant qu'il s'en souvenait, lors de l'autopsie le foie avait une couleur uniforme. La pièce telle que je la reçus me fit d'ailleurs présumer qu'il devait en avoir été ainsi; car elle était alors d'un rouge-brunâtre uniforme. A l'examen microscopique les cellules hépatiques semblent avoir presque disparu. Ce n'est que par-ci par-là qu'on trouve des restes de quelques cellules hepatiques isolées. D'ailleurs on ne remarque que des parois de capillaires avec un peu de stroma. Les capillaires sont inégale-

1) POLLITZER, *Jahrbuch für Kinderheilkunde*. III, p. 40.
2) *Monatschrift für Geburtskunde*. t. 26. p. 336.
3) Idem. t. 29 p. 332.
4) Berliner Klinische Wochenschrift. 1875. p. 649.

ment gorgés de sang; mais en général ils sont assez gorgés. Par-ci par-là il semble que le sang est sorti des capillaires dans le tissu; mais cette indication ne peut être faite d'une façon évidente. Les veines centrales sont largement béantes; le tissu interlobulaire est intact, sauf que par-ci par là, mais en de rares points, on voit un peu plus de cellules qu'à l'état normal; leur nombre est trop minime pourtant pour qu'on puisse parler de formation de tissu embryonnaire. Ce qui attire immédiatement l'attention, c'est la présence des canaux biliaires interlobulaires qui sont intacts, avec ces bourgeons en forme de boutons, si bien connus dans la littérature de l'atrophie aiguë du foie. A ce sujet je puis être bref, attendu que, dans ce cas, on pouvait voir d'une façon absolument nette qu'il s'agissait de canaux biliaires et qu'il ne peut à coup sûr pas être question d'un processus de régénération. Nulle part, en effet, il n'y avait la moindre trace de prolifération; nulle part on n'apercevait de mitoses.

Si nous faisons abstraction de cette question des canaux biliaires, on peut dire en peu de mots que le foie ne montre plus de cellules hépatiques, plus d'épithélium glandulaire; que son parenchyme est complètement détruit et que nous nous trouvons en présence d'un cas d'atrophie aiguë, dans lequel le stade ultime, l'atrophie rouge, est seul représenté.

On ne trouve absolument pas de pigment. Le rein montre de fortes granulations dans les cellules épithéliales des canalicules urinifères, dont les noyaux se colorent très faiblement. Il est très probable que ces cellules sont mal conditionnées. En dehors de celà, aucune anomalie dans le rein. On ne voit nulle part ni tissu embryonnaire ni rien qui puisse faire penser à une inflammation.

J'ai examiné avec beaucoup d'attention les restes des cellules hépatiques que l'on trouvait encore, afin de m'assurer si je n'y verrais rien qui ressemblât à une dégénérescence graisseuse. Je n'ai rien constaté de semblable. Les restes de ces cellules étaient constitués par une masse finement granulée ou bien ils se montraient comme de petits amas transparents, très peu réfringents, tantôt pourvus, tantôt dépourvus d'un noyau.

Je ne parvins pas à l'aide de l'acide osmique à y décéler de la graisse.

Je puis donc affirmer avec certitude que le processus qui s'est accompli ici n'a nullement conduit à la dégénérescence graisseuse des cellules, ce qui est parfaitement d'accord d'ailleurs avec les recherches de VAN HAREN NOMAN [1]), de DU PRÉ [2]) et de PERLS [3]), observations auxquelles SCHULTZER et RIESS [4]) ont, avec raison,

---

1) VIRCHOW's Archiv. t. 91.
2) Strassburg 1874. Brochure, dont je n'ai pu me procurer qu'un compte-rendu.
3) Voir, plus haut cas REHN.
4) *Annalen des Charité-Krankenhaues* 1869.

attaché tant d'importance, parce qu'elles établissent une différence fondamentale entre l'atrophie aiguë du foie et l'intoxication de cet organe par le phosphore. WALDEYER [1]) aussi insiste sur ce fait que dans l'atrophie aiguë du foie il se forme très peu de graisse.

Pour m'assurer que la dégénérescence granuleuse des cellules hépatiques dans l'atrophie aiguë est bien autre chose que la dégénérescence graisseuse, telle qu'elle se produit dans les cas d'intoxication par le phosphore et par d'autres corps inorganiques, et que ce n'est pas seulement dans le cas que j'ai étudié que cette dégénérescence a lieu, j'ai repris le cas publié dans VIRCHOW'S Archiv, t. 91 par mon prédécesseur, actuellement professeur à Amsterdam, M. le Dr. VAN HAREN NOMAN. Dans la description détaillée qu'il en donne, il apparait déjà que dans le cas qu'il a étudié, il se présentait bien quelques granulations graisseuses très petites, mais que c'était bien secondaire comparativement à la dégénérescence granuleuse. L'examen que j'ai fait moi-même des pièces qu'il a examinées m'a montré que ces figures correspondent aux débris de cellules hépatiques que j'ai trouvés dans mon cas; mais que dans le cas du Dr. VAN HAREN NOMAN la dégénérescence n'était pas allée aussi loin, ce qui permet de porter encore un meilleur jugement sur les cellules. Je crois pouvoir franchement prétendre, en m'appuyant sur VAN HAREN NOMAN, DU PRÉ, PERLS, SCHULTZER et RIESS et WALDEYER, que dans l'atrophie aiguë du foie la nécrose épithéliale se produit par dégénérescence granuleuse albumineuse des cellules, tandis que, par contre, dans l'intoxication par le phosphore et autres corps semblables, la nécrose des cellules hépatiques se produit par dégénérescence graisseuse. Je me suis personnellement persuadé de la grande différence qui existe entre ces deux processus, en étendant mes recherches à un foie provenant d'une intoxication par le phosphore [2]) et à un foie provenant d'un empoisonnement aigu par l'acide phénique [3]). Dans les deux cas, je n'ai presque trouvé que de la graisse; toutefois dans le cas d'intoxication par le phosphore, la graisse remplit les cellules, devenues sphériques, sous la forme de très grosses gouttes, chaque cellule n'en contenant qu'une seule; tandis que dans le cas d'intoxication par l'acide phénique, les cellules hépatiques, qui ont conservé leur forme ordinaire, sont presque entièrement remplies par deux à six gouttelettes de graisse, entre lesquelles on distingue encore un petit reste de protoplasme avec un noyau. Je ne sais exactement jusqu'à quel point cette différence dépend de la rapidité plus ou moins grande avec laquelle s'accomplit le processus de dégénérescence, ou bien si elle dépend de la différence réelle des propriétés toxiques du phosphore et de l'acide phénique.

---

1) VIRCHOW'S Archiv. t. 43.

2) Autopsie 57 du Cours d'Anatomie pathologique 1880—81. Laboratoire Boerhaave

Mais il est certain que la formation de la graisse constitue ici le fait principal, tandis que la dégénérescence granuleuse albumineuse des cellules épithéliales est caractéristique de l'atrophie aiguë.

A mon avis, il convient d'insister sur cette différence et d'en finir ainsi avec cette confusion qui règne en Anatomie pathologique entre l'intoxication par le phosphore et l'atrophie aiguë du foie.

Quel est donc en résumé le résultat de l'étude faite après le décès chez l'enfant dont nous nous sommes occupé? Simplement ce fait qu'il y a une dégénérescence très avancée ou plutôt une nécrose des cellules glandulaires du foie, ainsi qu'une dégénérescence beaucoup moins prononcée, mais réelle, des cellules épithéliales du rein. J'insiste sur ce fait que nous trouvons ici une dégénérescence épithéliale et non pas une inflammation. Il n'y a, en effet, aucune trace d'inflammation.

Dans le cas étudié par VAN HAREN NOMAN la dégénérescence ou même la nécrose épithéliale constitue aussi tellement le fait essentiel que les petits amas de tissu embryonnaire qu'il a décrits peuvent être considérés comme d'ordre secondaire (p. 339 l. c.). Dans ce cas aussi les cellules épithéliales sont très fortement affectées et même par-ci par-là complètement nécrosées et l'auteur insiste aussi sur ce point qu'il n'a pas trouvé de trace de tissu embryonnaire ni constaté le moindre symptôme inflammatoire dans le rein.

Qu'il me soit permis de m'étendre un peu sur le cas VAN HAREN NOMAN. Comme je l'ai dit déjà, j'ai jugé nécessaire de soumettre à un nouvel examen les organes de ce cas, qui sont conservés au Laboratoire Boerhaave. J'y fus surtout poussé par la relation que donne KLEBS dans sa Pathologie générale (1887, p. 208) d'un cas d'atrophie aiguë du foie, dans lequel il a constaté la présence d'ulcères de l'estomac. Il s'est convaincu qu'il y avait gastrite mycosique et il résulte, sans nul doute, de sa publication que l'invasion bactérienne fut la cause première de cette gastrite. Il signale, en outre, que, dans les parties du foie qui montraient le moins d'altérations, il a trouvé des colonies des mêmes bacilles.

Bien que je ne partage pas l'enthousiasme qui anime KLEBS, pour les bactéries, il m'a cependant paru désirable d'examiner l'estomac du cas de VAN HAREN NOMAN: dans la muqueuse de cet organe j'ai trouvé, outre de petits foyers inflammatoires, une très grande invasion de bacilles. Or, ici aussi les images obtenues excluent toute possibilité d'une formation produite après la mort, attendu que j'ai trouvé les bacilles en grande quantité dans certains points anatomiques bien déterminés et surtout dans les vaisseaux sanguins et les voies lymphatiques, à la base de la muqueuse. J'ai bien vu par-ci par-là des bacilles dans la cavité des tubes glandulaires; mais leur nombre était extrêmement restreint comparativement à ceux qui envahissaient le tissu interstitiel. Ainsi que je viens de le dire, on trouve dans la muqueuse

de petits foyers d'inflammation; mais le mauvais état des cellules glandulaires est manifeste. Leur protoplasme est plus granuleux que de coutume; il renferme parfois des vacuoles et les noyaux ne se laissent que très faiblement colorer. L'épithélium ici a donc aussi manifestement souffert. De plus, la muqueuse est trop peu épaisse; les tubes glandulaires sont trop courts; mais de cette circonstance on ne peut tirer conclusion qu'avec beaucoup de prudence, attendu que nous savons par expérience combien l'atrophie de la muqueuse de l'estomac peut être considérable, sans que pour celà on constate de symptômes manifestes durant la vie.

Cette découverte me poussa à rechercher si dans le foie et le rein du même individu, il y avait aussi des micro-organismes. Mes recherches furent vaines. Je puis affirmer avec certitude que dans ces organes il n'existait pas d'organismes semblables à ceux que je trouvai dans la paroi de l'estomac. Bien que, dans la recherche des micro-organismes, un résultat négatif suffise rarement, cependant si l'on songe que, dans le cas qui nous occupe, il s'agit de micro-organismes relativement volumineux et faciles à trouver, et qu'en outre je traitai par les mêmes matières colorantes, dans les mêmes vases, à la fois des coupes du foie, du rein et de l'estomac, et enfin, que je trouvai toujours de ces bacilles en grande quantité dans l'estomac sans jamais en constater la présence dans le foie et le rein, je pense qu'alors on peut admettre qu'il n'y en avait en réalité pas dans le rein et le foie.

J'aurais voulu rencontrer quelque chose de semblable dans la paroi de l'estomac de notre jeune enfant; mais, hélas! cet organe avait été conservé dans l'acide phénique, ce qui m'empêcha de l'utiliser pour cette recherche. Je n'ai donc pu faire d'études microscopiques sur ce point et, à mon grand regret, je dus m'y résigner. J'ai pu démontrer l'absence de micro-organismes dans le foie et le rein, pour autant du moins qu'on puisse en décéler la présence avec les moyens dont je pouvais disposer.

Nous avons donc ici deux cas qui présentent en commun et leur marche clinique et la découverte de nécrose épithéliale complète après la mort. Ils viennent s'ajouter aux cas signalés par KLEBS et à celui mentionné par WALDEYER, quoique dans ce dernier on ait trouvé en outre une mélanose siégeant au voisinage des colonies de micro-organismes.

C'est ce qui nous fait poser cette question: Peut-il y avoir une relation entre l'affection de l'estomac et la nécrose épithéliale?

Si l'on songe qu'il est pour ainsi dire certain que l'atrophie aiguë du foie peut être la conséquence de processus septiques, alors il est naturel que l'on pense aussi à la possibilité d'un rapport quelconque entre l'invasion bacillaire et l'affection du foie et du rein. Car qu'on réfléchisse bien que dans les cas connus d'atrophie aiguë du foie qui ont été étudiés à ce point de vue,

on a constaté aussi constamment une altération des cellules rénales et que l'atrophie aiguë du foie ne doit son nom qu'aux symptômes cliniques et anatomo-pathologiques les plus marquants: l'ictère et l'atrophie du foie, tandis que vraisemblablement on a affaire à une affection générale.

La difficulté qu'offre le rapport de causalité posé par notre question, réside en cette circonstance que ce n'est pas là où siégent les micro-organismes que l'on constate après la mort les transformations les plus frappantes, les plus caractéristiques de l'affection.

Je crois cependant qu'on peut aisément se représenter la chose de la manière suivante. Supposons que dans l'estomac qui, dans ma pensée, ne doit déjà pas alors être entièrement normal, des micro-organismes soient introduits avec les aliments et parviennent à se nicher dans la muqueuse; supposons, en outre, que ces micro-organismes trouvent là des conditions propices à leur développement et à leur multiplication; il est très probable qu'alors il apparaitra des troubles gastriques. Ce sera le premier symptôme. On peut maintenant admettre trois possibilités: ou bien les micro-organismes parviendront dans les vaisseaux et se répandront rapidement dans tous les organes; ou bien ils se propageront lentement et de proche en proche dans les voies lymphatiques; ou bien, enfin, l'invasion restera localisée dans l'estomac.

Dans le premier cas, des troubles généraux seront occasionnés par des embolies parasitaires et alors il est de règle que de petits foyers inflammatoires se forment autour de ces embolies, soit que les produits excrétés par les bactéries agissent directement comme excitants, soit que leur présence forme simplement de petits foyers nécrobiotiques.

Dans le second cas, les organes avoisinants souffriront et c'est de cette façon que je m'explique que, dans le cas signalé par KLEBS, se sont formées dans le foie les colonies de bacilles.

Dans le troisième cas enfin, leur développement restera limité à l'estomac. Si, dans ce cas, les micro-organismes éliminent des substances agissant mortellement sur les cellules du corps plus délicates, telles que les cellules glandulaires, alors, grâce à la résorption facile et rapide qui s'opère dans la paroi de l'estomac, il se formera constamment dans l'organisme une infusion de matières toxiques et il se produira une nécrose épithéliale générale et simultanée.

Nous savons que beaucoup de micro-organismes éliminent de ces substances (ptomaïnes etc) et nous savons aussi que ces substances exercent de telles actions.

Nous expliquons de cette façon comment il se fait que dans l'atrophie aiguë du foie il se produit une nécrose épithéliale générale et simultanée, sans que des phénomènes d'inflammatíon puissent être constatés; tandis que l'invasion des micro-organis-

mes n'a pas son siége dans les organes intéressés, mais bien là d'où peuvent constamment se répandre dans tous les organes ces produits d'excrétion des micro-organismes.

Qu'alors le foie soit l'organe le plus exposé à souffrir, c'est ce qu'il faut prévoir attendu que le sang de la veine porte transportera de plus grandes quantités de produits toxiques résorbés que le sang de n'importe quel autre district vasculaire. C'est pourquoi les perturbations du foie doivent être les plus profondes. Enfin, si les produits toxiques sont amenés en quantité relativement considérable dans le torrent circulatoire, il se produira des troubles généraux, parmi lesquels les troubles cérébraux attireront le plus l'attention.

Il n'est pas besoin d'insister beaucoup pour démontrer que, dans les cas où l'on a trouvé aussi des micro-organismes dans le foie, peuvent marcher de pair et la présence d'une infusion de produits toxiques et le développement continu des bactéries.

La marche clinique, telle qu'elle est exposée magistralement et en peu de mots par FRERICHS dans sa *Klinik der Leberkrankheiten*, et telle qu'on la retrouve exposée dans toutes les histoires de cette maladie publiées plus tard, s'explique parfaitement à l'aide des hypothèses ci-dessus énoncées.

Les troubles gastriques précèdent toujours; ils sont suivis d'ictère et d'atrophie du foie, tandis que les symptômes cérébraux, soit qu'ils se manifestent par du coma ou par du délire, ne se montrent qu'à la fin. Cette association est tellement typique et l'explication fournie par une gastrite mycosique, suivie d'une résorption continuelle de produits toxiques, est si simple que je considère cette cause étiologique comme une hypothèse tout au moins très probable, aujourd'hui que la gastrite mycosique a été réellement constatée dans plusieurs cas.

Mais je désire être bien compris. Je ne prétends nullement que nous ayons ici affaire de nouveau à une bactérie spécifique; au contraire, je voudrais supposer, sans que je puisse cependant fournir pour celà d'argument satisfaisant, que ce processus peut être engendré par plusieurs espèces de bactéries, à la seule condition qu'elles puissent vivre dans la muqueuse et qu'elles éliminent des substances toxiques pour l'organisme. D'ailleurs, à mon avis, je le répète encore, la muqueuse de l'estomac, pour subir cet envahissement bactérien, doit déjà au préalable se trouver dans un état plus ou moins anormal. Ainsi ce processus pourrait prendre naissance dans une affection très légère de l'estomac, grâce à un concours tout particulier de circonstances et grâce à diverses influences nocives.

Sans aucun doute maintenant que l'attention est attirée sur la gastrite mycosique, on parlera bientôt à nouveau de cette question, et prévenu par l'expérience des autres, on ne consi-

tité négligeable à l'étude clinique et anatomo-pathalogique de de l'atrophie aiguë du foie.

J'ai dû naviguer à l'aide des avirons que je possédais, et je me plais à remercier de tout coeur le Dr. KORTEWEG, qui m'a procuré l'occasion de m'occuper de ce sujet. J'espère avoir montré par les considérations que j'ai exposées:

1°. *que l'atrophie aiguë du foie, en ce qui concerne les perturbations histologiques qu'elle détermine dans le foie, diffère essentiellement de l'intoxication par le phosphore;*

2°. *que probablement une partie des cas d'atrophie aiguë du foie, ceux que l'on nomme idiopathiques, doivent être considérés comme des gastrites mycosiques avec intoxication subséquente par des ptomaïnes.*

Il me reste encore à parler d'un seul point, je dirai presque insignifiant: je veux dire, la rareté de l'affection chez les enfants et la fréquence plus grande de l'atrophie aiguë du foie chez les femmes.

Que les enfants, aussi longtemps qu'ils sont allaités, soient moins exposés que d'autres aux affections mycosiques de l'estomac, rien n'est plus facile à expliquer; mais si on songe à la fréquence des troubles gastro-entériques chez les enfants, consécutivement à la substitution du lait de la mère par une foule d'aliments propres ou impropres, alors la rareté de l'apparition de l'atrophie aiguë du foie, chez eux, ne pourrait s'expliquer que par la grande difficulté que l'on éprouve à poser un diagnostic chez les enfants très jeunes.

L'énorme contingent qui est fourni par le sexe féminin à la statistique de l'atrophie aiguë du foie est un fait remarquable, bien que l'affirmation qu'elle ne se présente que chez les femmes ne puisse être admise, vu que FRERICHS déclare que sur 31 cas, 9 atteignaient des hommes.

Parmi les 22 femmes atteintes, la moitié était représentée par des femmes enceintes; mais il est difficile de comprendre comment l'état de grossesse se trouve directement en relation avec cette maladie. C'est ce qui ne parait pas clair non plus à FRERICHS.

Il résulte des données qu'il nous a fournies, que cette maladie est surtout fréquente chez des individus affaiblis et il n'est pas impossible que la résistance de la paroi de l'estomac contre les envahisseurs du dehors diminue avec la vitalité générale. Ce pourrait être le motif pour lequel les alcooliques, les syphilitiques, les gens atteints de mercurialisme, les paludiques, les femmes enceintes et même les femmes en général sont spécialement prédisposés à cette affection. Les femmes, surtout dans les classes inférieures de la société, sont en effet beaucoup plus exposées que les hommes à l'épuisement, à la débilité.

(Publié dans le: Ned. Tijdschrift voor Geneeskunde, année 1888.*)*

VII.

UN NOUVEAU CAS D'ATROPHIE AIGUË DU FOIE

PAR

LE DR. SIEGENBEEK VAN HEUKELOM.

(1888).

Les lecteurs de cette *Revue* se souviendront sans doute que dans le N°. du 18 février 1888, j'ai publié un article sur un cas d'atrophie aiguë du foie, qui s'était présenté chez un enfant de trois mois.

Dix jours après l'impression de cet article je reçus une lettre du médecin, dans la clientèle duquel s'était présenté le premier cas, le Dr. P. C. KORTEWEG, m'informant que le second enfant des mêmes parents était malade. Les symptômes faisaient supposer qu'il était atteint de la même affection à laquelle avait succombé le premier. De même que le précédent, ce jeune enfant était âgé de trois mois.

Je n'ai nullement l'intention de donner ici une description détaillée de ce nouveau cas, ce qui constituerait une seconde édition de ma communication précédente. J'espère pouvoir publier plus tard les deux cas en même temps, d'une façon plus étendue, dans un recueil où des écrits plus détaillés trouvent mieux place que dans cette *Revue*. Je compte pouvoir à cette occasion m'étendre longuement sur le processus de dégénérescence des cellules hépatiques, processus sur lequel je fus plus éclairé par ce second cas que par le premier, parce que j'y étais maintenant mieux préparé.

Faire un court historique de la maladie de l'enfant qui nous intéresse actuellement serait rééditer celui du précédent. L'autopsie, qui naturellement m'intéressait beaucoup, je pus la faire moi-même et ce que le Dr. KORTEWEG et moi, nous trouvâmes était conforme à ce qu'il m'avait communiqué relativement

foie ne pesait même pas 60 grammes, alors que le poids moyen et normal de cet organe, à cet âge, est de 100 à 120 grammes [1]). Sa séreuse était flasque et légèrement ridée.

De plus, M. TEN SIETHOFF, Assistant de notre Laboratoire Boerhaave, démontra la présence, tant dans l'urine que dans le foie, de grandes quantités de leucine et de tyrosine. L'urine contenait les matières colorantes de la bile.

Au point de vue microscopique, le foie présentait le même aspect que celui du cas précédent; mais l'hyperémie était pourtant moindre.

On se rappellera peut-être qu'en février dernier j'en vins à fonder une hypothèse pour expliquer la marche des choses. Cette hypothèse (car ce n'était pas autre chose) était celle-ci: „que probablement une partie des cas d'atrophie aiguë du foie, ceux que l'on nomme idiopathiques, doivent être considérés comme des gastrites mycosiques avec intoxication subséquente par des ptomaïnes." J'arrivai à cette conception après l'étude que j'entrepris et j'en trouvai le point de départ dans quelques cas publiés d'atrophie aiguë du foie, cas dans lesquels on avait constaté une gastrite mycosique [2]). Cependant comme l'estomac de cet enfant avait été conservé par l'acide phénique, je ne pus le soumettre à un examen microscopique et je comblai cette lacune de mon étude par l'examen de l'estomac d'un cas publié précédemment par VAN HAREN NOMAN. Je pus constater dans cet organe une gastrite mycosique très intense. Je puis m'abstenir de relater ici les faits histologiques et cliniques sur lesquels j'essayai de baser mon hypothèse. On peut les relire dans mon article précédent.

Lorsque le Dr. KORTEWEG m'écrivit au sujet du second cas, il ajouta que mes conclusions allaient maintenant être mises à l'épreuve. Et, en effet, cette affaire prit pour moi, jusqu'à un certain point, le caractère d'un experimentum crucis.

Si son second diagnostic était exact et si je trouvais après la mort dans les organes les mêmes transformations que j'avais constatées dans le premier cas, alors, si j'avais bien compris les relations de ces lésions, je devais attribuer la cause étiologique de la maladie, à la gastrite mycosique.

La marche clinique ultérieure ne laissait aucun doute sur l'exactitude du diagnostic posé et l'examen anatomo-pathologique du petit cadavre et des organes démontra l'identité des deux cas. Le tube digestif fut naturellement examiné par moi avec le plus

---

1) VIERORT. *Anatomische, physiologische und physikalische Tabellen.*

2) Depuis ma publication, j'ai trouvé la même idée exprimée, mais en termes très généraux, par BIRCH-HIRSCHFELD, dans son Traité, où il dit à la p. 601, en parlant de l'atrophie jaune aiguë du foie: „Es ist nicht unwahrscheinlich dass das betreffende Gift (il admet donc une action toxique) durch den Lebensprocess eingedrungener Mikro-organismen gebildet werden kann."

grand soin; car son étude devait ou renverser ma manière de voir, ou lui donner une base plus solide.

C'est cette dernière alternative qui s'est produite.

Au moment où ma publication précédente fut imprimée et où je la relisais encore une fois, ce qui me frappa c'est que j'avais exclusivement parlé de l'estomac, alors cependant que des substances toxiques, qui auraient été résorbées par d'autres parties du tube digestif, devaient exercer la même action du moment qu'elles arrivaient dans la veine-porte.

Or, précisément la réserve que je faisais concernant la spécificité possible et présumée des microbes, et la seule condition que je mettais à leur action, à savoir la possibilité pour eux de fournir des substances toxiques, rendaient naturellement inutile d'attribuer à l'estomac seul le privilége de l'absorption de ces toxines. C'est cette réflexion qui m'engagea, lors de la seconde autopsie, à examiner très soigneusement non seulement l'estomac, mais aussi tout le reste du tube digestif.

Et j'en ai été récompensé. Lorsque je commençai à étudier systématiquement l'estomac, je n'y constatai ni gastrite, ni mycose. Bien que j'essayai toutes les méthodes pouvant servir à colorer les microbes, je n'en trouvai pas et j'abandonnai l'examen de cet organe, bien persuadé que je ne trouverais pas de microbes, parce qu'il n'en existait pas là. Les tubes glandulaires de l'estomac étaient disposés en belles séries; mais ils étaient un peu trop courts et une partie seulement des cellules glandulaires possédaient des noyaux qui se coloraient bien.

On avait l'impression comme si les rapports réciproques de ces cellules n'étaient pas aussi intimes que normalement. La nécrose des cellules épithéliales était très minime; mais il n'y avait traces ni de gastrite, ni d'inflammation. J'examinai l'estomac en différentes régions et toujours sans résultat.

Mais il n'en fut pas de même dans le duodénum. Dans les dernières parties de cet organe, au voisinage du jéjunum, je trouvai une forte invasion de la paroi de l'intestin par des bacilles. Ici aussi, de même que dans le cas de VAN HAREN NOMAN, les bacilles (qui d'ailleurs étaient plus allongés et plus grêles que ceux du cas de VAN HAREN NOMAN) siégeaient dans le tissu interstitiel, autour des culs-de-sac des tubes glandulaires et même à l'intérieur de ces tubes. Certains tubes en renfermaient de grandes quantités, surtout dans leur partie la plus profonde. Plus loin, dans les parties plus superficielles de la muqueuse, on en voyait en quantité moindre et ils n'y étaient pas réunis par groupes; ils étaient éparpillés. Dans la sous-muqueuse, j'en ai trouvé également, mais en nombre moindre.

Dans cette partie du duodénum la muqueuse, dans sa profondeur, était infiltrée; mais cette infiltration n'était pas très considérable; la sous-muqueuse était aussi infiltrée, mais légèrement.

épithélium; les tubes glandulaires étaient courts en plusieurs régions et les villosités, dénudées.

Ces transformations histologiques étaient encore plus prononcées dans le jéjunum et l'iléon. Là, la muqueuse se trouvait désagrégée; les tubes glandulaires, très courts, et de nombreuses cellules épithéliales libres occupaient la cavité de l'intestin. Mélangées à un tas de débris de cellules et de noyaux, difficiles à définir, elles constituaient là la partie principale du contenu intestinal. Les villosités s'y trouvaient aussi dénudées, comme on le constate presque toujours, soit partiellement, soit entièrement, sur les préparations de l'intestin de l'homme.

Je ne trouvai de microbes ni dans la paroi du jéjunum, ni dans celle de l'iléon. On constatait, dans le contenu de ces parties de l'intestin, quelques bacilles; mais jamais je n'en vis dans la muqueuse même [1]). Et je ne parvins pas plus à en constater la présence, ni dans le foie, ni dans le rein, ni dans la rate.

L'invasion bacillaire restait donc limitée au duodénum, aussi loin que j'examinai l'intestin. Elle était accompagnée d'une infiltration et d'une nécrose moyenne des cellules épithéliales. L'estomac en était dépourvu et n'offrait aucune anomalie, tandis que, plus loin, l'intestin avait une muqueuse fortement désquamée et montrant une nécrose épithéliale. Que cette texture du tube digestif, que je viens de résumer brièvement, est en relation avec la mycose locale du duodénum, c'est ce que je suppose, sans cependant que je le sache d'une façon absolue.

J'ai dû me donner quelque peine pour m'assurer que la désintégration de l'épithélium de la muqueuse n'était pas la conséquence de transformations qui se seraient opérées après la mort, transformations qui se font si facilement et si rapidement dans l'intestin. Il était naturel d'y penser. Toutefois en établissant une comparaison avec d'autres préparations d'intestin, je me suis convaincu que ce ne pouvait être le cas. Les préparations de l'intestin qui a subi après la mort des altérations, nous les montrent uniformes dans les parties les plus superficielles de la muqueuse, et les valvules conniventes ainsi que les villosités sont atteintes; les parties superficielles de ces organes n'ont plus leurs noyaux colorés par les matières tinctoriales mais, par contre, le carmin leur donne cette coloration rose pâle, diffuse, que présentent les coupes faites sur des organes en voie de putréfaction. Les parties plus profondes des valvules conniventes ainsi que les courtes villosités et la base des longues villosités montrent encore une belle coloration de leurs noyaux.

Dans l'intestin de l'enfant qui nous occupe on constatait aussi par places de semblables modifications; mais, en général, les noyaux étaient bien colorés partout, aussi bien aux extrémités

---

1) J'ai inclus dans la celloïdine et des fragments d'intestin étalés et des morceaux non ouverts avec le contenu qu'ils renfermaient.

des villosités qu'à leur base. Les cellules épithéliales, qui parfois étaient libres dans l'intestin, par séries entières à la fois, se présentaient sous des aspects très différents. Certaines cellules libres étaient en apparence intactes; d'autres étaient nécrosées et parmi ces dernières les unes étaient libres, tandis que d'autres occupaient encore leur situation normale dans les tubes glandulaires.

L'ensemble apparaissait comme une désquamation épithéliale avec nécrose produite pendant la vie et peut-être accompagnée d'un processus inflammatoire. Je dois dire cependant que je n'ai aucune certitude au sujet de l'existence réelle de ce processus inflammatoire.

Il est donc établi que j'ai trouvé dans le duodénum de cet enfant une entérite mycosique. Si l'on réfléchit que dans le cas qui nous occupe, et la marche clinique et les constatations anatomo-pathologiques étaient pour ainsi dire absolument les mêmes que dans le premier cas que j'ai décrit, alors on peut, avec certaine chance de probabilité, supposer que dans le premier cas aussi, il s'était trouvé un processus semblable, et que si nous avions pu étudier l'estomac et l'intestin, nous y aurions constaté aussi une mycose.

De cette façon, toute restriction faite, le second cas a servi à compléter nos observations sur le premier.

Les faits que j'ai constatés confirment, dans une large mesure, l'exactitude de mes conclusions modifiées dans le sens que j'ai indiqué plus haut. Cependant je tiens à ajouter que mon opinion ne reste encore pour le moment qu'une pure hypothèse, qui doit être appuyée par de nombreuses observations encore et même, si possible, démontrée expérimentalement. Ce n'est qu'alors qu'elle cessera d'être une hypothèse et ne risquera plus d'être infirmée par un fait en désaccord avec elle.

Je pense cependant que, conformément aux réflexions que j'ai émises dans le cours de cette publication aussi bien qu'aux faits que j'ai signalés, il ne faudrait pas chercher la solution expérimentale de cette question au moyen d'expériences bactériologiques, qui, à mon avis, risqueraient de nous écarter de la bonne voie. Je pense, au contraire, que l'espoir du succès doit se placer dans des recherches toxicologiques. J'y suis occupé et je compte pouvoir en communiquer plus tard les résultats aux lecteurs de notre *Revue*.

(Publié dans le: Ned. Tijdschrift voor Geneeskunde, année 1889.*)*

VIII.

UN MOT À PROPOS D'OPHTALMIE SYMPATHIQUE

PAR

TH. H. MAC GILLAVRY.

(1881).

M. le Prof. BECKER, de Heidelberg, m'a envoyé les jours passés un exemplaire d'une brochure qu'il a écrite sous le titre: *Ueber die Enstehung der sympathischen Ophthalmie* (extrait de *Archiv für Psychiatrie* t. XII fasc. 1). Dans cet opuscule BECKER relate l'histoire d'un malade atteint de panophthalmite, et chez lequel la panophthalmite de l'oeil droit a provoqué une affection sympathique de l'oeil gauche. Après avoir décrit les modifications anatomiques de toute valeur qu'il a constatées sur le cadavre, BECKER ajoute:

„Dieser erste, vom verletzten Auge durch beide Sehnerven und das Chiasma hindurch bis zum sympathischen Auge mikroskopisch untersuchte Fall von sympathischer Ophthalmie spricht also nicht für die eingangs erwähnte Auffassung von KNIES und MAC GILLAVRY."

Il semble donc que KNIES et MAC GILLAVRY se font de l'origine de l'ophtalmie sympathique des opinions très semblables. Comme KNIES est cité le premier et qu'en outre il est dit précédemment que MAC GILLAVRY, au Congrès international d'Amsterdam, a apporté un appui inattendu aux considérations développées par KNIES, il est inévitable que les lecteurs de l'*Archiv* penseront que j'ai fait connaître au public médical, après KNIES, des faits et des considérations que ce dernier avait déjà exposés auparavant, quoiqu'on veuille cependant me laisser le mérite d'être arrivé à la même conclusion que KNIES d'une façon entièrement indépendante.

Je me représente déjà le lecteur de cette *Revue* faisant un mouvement pour abandonner, sans le lire, le présent article. En

somme, que nous importent les manifestations de quelqu'un, qui veut faire valoir son droit de priorité sur une hypothèse qui est déja infirmée par les faits eux-mêmes, ainsi que BECKER semble le croire? Bien peu, à coup sûr: on peut employer son temps beaucoup plus utilement.

Si je n'avais à faire qu'une réclamation de ce genre, je me tairais. Mais mon intention en écrivant cet article est tout autre. Je veux constater qu'il règne une énorme confusion et m'efforcer d'y mettre fin. L'ophtalmie sympathique est restée jusqu'aujourd'hui un processus très obscur. Or, maintenant qu'on tente de divers côtés d'apporter quelque lumière dans ces ténèbres, il est important, à mon avis, de bien distinguer si l'on veut éviter que l'obscurité n'augmente plutôt que de diminuer.

Par exemple: quel critérium emploie-t-on pour décider si l'on a affaire ou non à l'ophtalmie sympathique? Etant donné que la marche des choses dans ce processus nous est inconnue, on ne peut déterminer, avec certitude, ce qu'il conviendra ou ne conviendra pas d'appeler processus sympathique, qu'en s'appuyant sur des symptômes cliniques et, autant que possible, aussi sur des modifications anatomiques.

Supposons qu'un individu scrofuleux soit atteint, à gauche, d'une inflammation de la cornée ou d'un engorgement ganglionnaire du cou et que, trois semaines plus tard, il se développe, à droite, une inflammation de la cornée et un engorgement ganglionnaire symétrique au premier; entre-t-il en jeu de la sympathie? Celui qui a l'intention de répondre affirmativement à cette question ne me demandera pas la permission pour défendre cette idée, pas plus que je ne lui demanderai la sienne pour la nier. Aussi, par mesure de précaution, je continue à douter quand on attribue à un processus sympathique le fait que les deux yeux, à un intervalle de quelques jours ou de quelques semaines, sont successivement atteints d'une iritis séreuse des auteurs. J'admets cependant que dans ce dernier cas il est possible qu'il s'agisse d'un processus sympathique; mais comme j'ai trop peu de bases pour admettre cette manière de voir sans preuves plus précises, je continue à rester sceptique sur cette question.

Mais il n'en est plus de même lorsque la bibliographie et mon expérience personnelle m'apprennent que, non pas un, mais de très nombreux individus sains, après avoir été atteints d'une blessure de la région ciliaire d'un oeil nous montrent, après un espace de temps d'au moins trois semaines, des phénomènes inflammatoires dans le second oeil. Et a fortiori si je constate que le processus pathologique qui s'accomplit dans l'oeil affecté en second lieu offre, au point de vue clinique, certaines particularités, à savoir le caractère d'une grande malignité et aussi ce caractère de n'être pas arrêté par l'énucléation de l'oeil affecté en premier lieu.

Quand une violence extérieure s'exerce sur un oeil et que plus

tard l'autre oeil est atteint d'une maladie toute spéciale, on peut supposer qu'entre l'affection des deux yeux il y a une connexion d'origine et de causalité. Cependant je m'expose à me tromper si cette connexion, je l'admets en me fondant sur une seule observation, attendu que dans ce cas le hasard peut se trouver en jeu. Mais si des centaines de cas semblables sont connus, si la marche de l'affection secondaire est typique et si les patients ne montrent rien qui nous prévienne de l'existence chez eux de dispositions constitutionnelles; alors je crois être en droit de parler d'affection sympathique lors même que je ne connais pas la nature de cette sympathie.

Je reconnais volontiers qu'indépendamment de ces cas choisis, il y en a d'autres dans lesquels intervient de la sympathie. A mon avis, nous n'avons pas, pour le moment, à nous occuper de cette question. Une fois que nous connaîtrons la véritable ophtalmie sympathique, alors seulement nous aurons à décider si, dans d'autres cas, par exemple dans l'iritis séreuse des auteurs, il peut aussi être question de sympathie. Nous saurons alors en quoi consiste la sympathie et nous ne manquerons pas de nous demander si, dans d'autres processus, on rencontre quelque chose qui mérite d'être qualifié de ce nom. Celui qui n'est pas étranger à la littérature ophtalmologique de ces dernières années admettra avec moi, je pense, que d'aucuns pensent autrement sur ce sujet et, partant de cas pour lesquels le caractère sympathique est nié avec autant de raison qu'il y est admis, tachent d'arriver à se représenter ce qu'est le processus sympathique.

C'est à la bienveillance de mon confrère DOYER que je dois l'histoire de la maladie que je vais faire connaître et que j'expose à titre de pièce à conviction.

J. K., agriculteur aisé, âgé de 57 ans, bute de l'oeil gauche contre une poutre saillante de son fenil, dans l'obscurité, le soir du 8 novembre 1877. Le choc est tellement violent qu'un moment il reste en syncope. Une hémorrhagie abondante se produit en même temps qu'une douleur atroce et la vision de l'oeil blessé est perdue. Huit jours plus tard il réclame mes soins (DOYER) en déclarant qu'il a éprouvé des douleurs insupportables dans l'oeil blessé, douleurs qui sont actuellement calmées. Il est inquiet parce que la vue ne revient pas.

16 novembre 1877. *Etat présent.* Plaie par déchirure de la sclérotique dans la région ciliaire, à 2½ mm. environ du bord supérieur et externe de la cornée et concentriquement à cette dernière. La plaie béante de la sclérotique est longue de 1 centimètre environ; vue à travers la conjonctive qui la recouvre, elle parait bleuâtre. Chemosis de la conjonctive bulbaire immédiatement au dessus de la cornée. Rougeur péricornéenne des vaisseaux plus profonds. Cornée est transparente; dans la chambre antérieure

par-ci par-là des caillots sanguins, qui n'empêchent cependant pas de voir l'iris coloré en vert, iris dans lequel un grand colobome s'étend en haut et en dehors jusqu'à la déchirure de la sclérotique. Le globe de l'oeil est douloureux à la pression et mou, T—2. Pas de reflet rouge dans le fond du globe. Perçoit la lumière.

A la question de savoir ce que l'on pense de cet oeil il est répondu que l'on songe plus à l'oeil sain et qu'en conscience on conseille de faire immédiatement le sacrifice de l'oeil malade afin d'assurer la conservation de l'autre, d'autant plus que, dans l'avenir, ou ne peut attendre que peu ou rien de l'oeil malade, tandis que l'oeil sain a tout à redouter de l'oeil malade.

Le patient ne peut se décider à suivre le conseil donné et il ne se soumet même qu'à contre-coeur à son admisson à la Clinique. Après y avoir été soigné pendant 14 jours, il veut absolument retourner chez lui; mais il promet de se faire examiner aussi fréquemment qu'on le jugera nécessaire et, dans tous les cas, dès que l'acuité visuelle de l'autre oeil montrerait le moindre trouble. Au début il tient sa parole et vient journellement; puis, deux fois par semaine seulement et, enfin, une fois par semaine.

Traitement: repos des yeux; lunettes fumées; de temps à autre un Heurteloup (sangsue artificielle) à la tempe gauche et frictions continuelles d'onguent mercuriel au dessus du sourcil gauche; veiller à la régularité des garderobes; régime.

A part la disparition rapide du chemosis de la conjonctive au dessus de la cornée, les changements subis par l'oeil gauche à la suite de ce traitement sont sans importance.

19 Janvier 1878, soit à peu près deux mois après l'accident, je constate pour la première fois un reflet rouge pâle du fond de l'oeil. L'injection péricornéenne diminue, mais n'a pas disparu. Le sang, dans la chambre antérieure, a à peine diminué. Le globe mou et douloureux à la pression. Avec 10 dioptries, $V = {}^{1}/_{36}$. Il y a donc aphakie, soit que le cristallin existe encore dans l'humeur vitrée, soit qu'il ait été expulsé par le choc.

La joie éprouvée par le patient au sujet de l'amélioration de la vue n'a pas de limites. Quelle chance qu'il n'avait pas suivi mon conseil! Combien de fois n'avais-je pas insisté pour qu'il se fit extirper cet oeil! A partir de ce moment, le paysan ne se montre plus pendant 16 jours. Le 4 février, nous le voyons revenir très affligé. Ses parents ont eu mille peines pour le décider à recourir à nos soins. Il est complètement abattu. Depuis cinq jours l'oeil droit est devenu rouge et la vue est trouble, sans traces de douleur pourtant. S'il avait éprouvé de la douleur il serait venu immédiatement nous trouver. C'est vraisemblement la crainte qu'on ne lui enlevât l'oeil gauche qui l'a retenu.

4 février 1878. *Etat présent.* Oeil gauche, affecté en premier

reflet rouge dans la profondeur. Pas de douleur à la pression. Rougeur péricornéenne très minime. T—2.

Oeil droit. Injection péricornéenne, surtout en haut et en dehors. Douleur à la pression en cet endroit; mais pas de trace de douleur dans la région ciliaire. Pupille contractée irrégulièrement et fixée par des synéchies à la capsule du cristallin. On voit difficilement le fond de l'oeil: il est voilé. On ne peut déterminer très exactement l'acuité visuelle: $^6/_{18}$ à $^6/_{12}$ à peine.

On endort immédiatement le patient par le chloroforme. L'oeil gauche est énucléé. Accidentellement un morceau du nerf optique est enlevé en même temps. Une hémorrhagie importante, qu'on ne parvient que difficilement à arrêter, se produit dans l'orbite. Application de compresses glacées et fermeture du sac conjonctival.

Oeil droit. Instillation de sulfate d'atropine à $^1/_{120}$ toutes les heures.

Le soir, le sac conjonctival, en dépit des compresses glacées, est rempli de sang; il est tendu et douloureux. Injection sous-cutanée de morphine et, à l'intérieur, hydrate de chloral.

5 février 1878. A gauche: gonflement oedémateux rougeâtre des paupières, surtout de la paupière inférieure, avec température élevée.

Oeil droit. Les synéchies se sont déchirées; très belle mydriase. La capsule du cristallin est parsemée de petits points bruns. On ne peut bien voir la papille à cause d'un trouble léger de l'humeur vitrée; artères minces, veines très épaisses. Douleurs minimes à la pression dans la région ciliaire, sur une étendue de 1 centimètre, mais seulement en haut et en dehors.

Grâce à une suppuration abondante (à gauche) produite par l'hémorrhagie dans le sac conjonctival, nous voyons l'oedème des paupières diminuer et, journellement aussi l'aspect de l'oeil droit s'améliorer. La mydriase persiste; l'injection péricornéenne disparait et au fur et à mesure la sensibilité disparait dans la région ciliaire. La papille apparait nettement. L'acuité visuelle redevient normale.

Cet état persiste pendant quelques jours.

15 février 1878. La suppuration à gauche a complètement cessé; les paupières sont redevenues normales.

Oeil droit. De nouveau, douleur à la pression et injection péricornéenne. Belle mydriase. V $=^6/_{24}$. A cause d'un trouble léger de l'humeur vitrée, le fond de l'oeil est difficile à percevoir. Papille peu nettement circonscrite, rouge; artères minces, veines très épaisses, pas tortueuses et nulle part couvertes d'un exsudat.

Seton à la tempe gauche; calomel à l'intérieur et cure de frictions mercurielles jusqu'à salivation. Au bout de deux jours, stomatite et salivation abondante. Les préparations mercurielles sont maintenant abandonnées. L'aspect de l'oeil droit s'améliore visiblement et l'acuité visuelle remonte jusqu'à $^6/_9$.

Cette amélioration persiste jusqu'au 5 Mars, avec diminution de la salivation. Dans l'entretemps le seton est enlevé; c'est à peine s'il produisait de la suppuration.

Au 5 mars, l'état de l'oeil droit est de nouveau inquiétant. Rougeur péricornéenne, douleurs et diminution de la vision jusqu'à $^{6}/_{13}$. C'est ce qui me décide à soumettre une seconde fois le patient à une cure mercurielle. Je réussis de nouveau à obtenir un résultat satisfaisant, la salivation s'étant produite rapidement.

23 mars 1878, soit six semaines après l'énucléation, le patient quitte la Clinique et se montre, au début, une fois par semaine.

Sulfate d'atropine; lunettes fumées et défense de fatiguer l'oeil: telle est la prescription. La mydriase continue à persister. L'oeil est maintenant de temps à autre un peu sensible à la pression; un peu de rougeur péricornéenne. L'acuité visuelle oscille entre $^{6}/_{12}$ et $^{6}/_{9}$. L'humeur vitrée devient plus claire; les veines diminuent visiblement de volume; l'état du patient est sensiblement amélioré. J'estime qu'il est très probable que la guérison sera complète dans un avenir relativement proche.

On peut résumer ce cas de la manière suivante:

Traumatisme de l'oeil gauche déterminant la déchirure de la région ciliaire; un colobome de l'iris se constitue et le cristallin s'échappe. Au début, violentes douleurs.

Après 12 semaines, ophtalmie sympathique de l'oeil droit, qui s'améliore après l'énucléation du globe gauche et surtout sous l'influence d'une suppuration abondante de l'orbite gauche.

Récidives de l'ophtalmie sympathique à deux reprises, chaque fois réprimées en faisant naître une stomatite mercurielle.

Guérison complète ou presque complète très probable. DOYER.

On me céda, pour en faire l'étude, l'oeil gauche dont il a été question dans l'histoire de cette maladie. Les résultats de cette étude, je les ai communiqués à la séance de la Section des Sciences naturelles de l'Académie royale des sciences, le 30 novembre 1878. J'extrais ce qui suit du procès-verbal de cette séance:

«M. Mac Gillavry fait la communication suivante: Chez un agriculteur, à la suite d'une blessure de la région ciliaire d'un oeil, s'était développée une irido-choroïdite de l'autre oeil (ophtalmie sympathique). Le Prof. DOYER extirpa l'oeil blessé avec un petit fragment du nerf optique.

„A l'examen microscopique de l'oeil énucléé, indépendamment des altérations anatomiques connues, on constata:

„1. Infiltration, par les leucocytes, de la choroide et de la couche immédiatement limitrophe de la sclérotique, à l'entrée du nerf optique.

„2. Nerf optique et espace lymphatique sous-arachnoidien normaux.

„3. Leucocytes entassés par-ci par-là en amas dans l'espace lymphatique subdural.

„4. Absence de toute trace d'inflammation dans le nerf optique et ses gaînes.

„Des amas de cellules séjournant dans l'étroit espace subdural pourront rendre difficile et même impossible la circulation lymphatique dans cet espace. Si de semblables obstacles existent également dans la cavité crânienne, alors dans l'oeil qui n'est pas blessé la circulation lymphatique peut aussi être entravée, pour autant que cette lymphe doive traverser l'espace subdural.

„Dans un cas d'irido-choroidite pyémique l'espace sous-arachnoidien était complètement obstrué par des amas de cellules, de telle sorte qu'il était fortement gonflé par de la lymphe, notamment à quelques millimètres en arrière du globe oculaire, où la gaîne montrait un renflement ampullaire.

„On a, de plus, émis l'hypothèse que l'irido-choroidite sympathique, dans certains cas, peut être la conséquence d'une obstruction de l'espace subdural dans la cavité crânienne, ce qui permet de songer en outre à la possibilité d'un passage des produits inflammatoires provenant de l'oeil malade, par les espaces lymphatiques de la cavité crânienne, vers l'oeil sain."

J'ajouterai à cette citation que l'on trouve derrière l'iris un gros exsudat de couleur jaune-brunâtre, très épais (iritis plastique) et j'attire pour le moment spécialement l'attention sur deux points:

1°. Ce qui est relaté, dans la citation transcrite plus haut, sous les nos 1, 2, 3 et 4, constitue la simple mention de faits, dépourvue de toutes considérations hypothétiques. Comme les préparations sont encore en ma possession, et que les plus importantes sont bien conservées, je puis fournir l'occasion, à tout qui s'y intéresse, de contrôler actuellement encore mes affirmations.

2°. L'hypothèse que j'ai déduite des faits observés ne fait aucune mention d'un processus inflammatoire, qui se serait propagé d'un oeil à l'autre, ce qui d'ailleurs eût été le comble d'un manque de logique de ma part, attendu que j'ai indiqué expressément, sous le n° 4 de la citation, *l'absence de toute trace d'inflammation dans le nerf optique et ses gaînes.*

A la demande du comité provisoire du Congrès international de médecine, tenu en 1879 à Amsterdam, j'ai formulé pour le programme du Congrès quelques conclusions au sujet de l'Ophtalmie sympathique (p. 60 et 61 du programme) et, le 13 Septembre 1879, j'ai parlé de ces conclusions dans la section d'ophtalmologie. Le programme et le *compte-rendu* du Congrès étant partout répandus, je n'ai nullement besoin d'en donner ici un extrait. Tout qui s'intéresse à la question pourra aisément se convaincre que je n'ai nullement attribué l'essence du processus sympathique à la propagation d'une inflammation.

Que dans certains cas il doive en être tout autrement, c'est ce que j'ai clairement déclaré. Il suffit pour le prouver de citer le

passage suivant de la 2ème partie de ce *compte-rendu* (p. 285):

„Permettez, Messieurs, de vous faire observer qu'à mon avis il importe de distinguer dès à présent:

„1° les affections où quelque chose de matériel est charrié par le courant lymphatique dans les conduits lymphatiques d'un nerf normal;

„2° les autres bien plus graves, où l'inflammation envahit le nerf et ses téguments et va porter jusque sur les méninges et le nerf du côté opposé."

Je songeais alors à un cas où, après la blessure d'un oeil il s'était déclaré de la méningite avec cécité et surdité complètes. Dans des cas semblables personne ne doutera qu'un processus inflammatoire ne se soit transmis de la cavité orbitaire à l'intérieur du crâne.

J'en arrive maintenant à la confusion que je crois avoir observée et qui m'a engagé à écrire le présent article.

Ainsi qu'il ressort de ce que j'ai communiqué, mon étude a porté sur un oeil qui, à coup sûr, avait entraîné une affection sympathique du second oeil. Voyons maintenant de quels matériaux ont disposé KNIES et BECKER. Dans le rapport du Congrès ophtalmologique de 1879, qui s'est tenu, je pense, à Heidelberg, rapport dont je dois la communication à la bienveillance de VON ZEHENDER, je lis à la p. 53: „Es handelte sich um ein Mädchen von 19 Jahren, das am 25 Januar vorigen Jahres in das Cantonspital in Zürich eintrat mit einer typischen Iritis serosa beider Augen."

Au début du mois de mars la patiente fut atteinte d'une laryngite très intense et d'une bronchite croupale, affections auxquelles elle succomba le 6 mars. A l'examen anatomique des deux yeux, on constata, indépendamment d'autres altérations: amas de leucocytes dans l'uvée tout entière; rétine intacte; la partie postérieure de l'humeur vitrée plus liquide qu'à l'état normal; inflammation manifeste du nerf optique et de sa gaîne piale.

A la p. 56 et 57 du même rapport on trouve:

„Bekanntlich tritt die sympathische Entzündung fast ausnahmslos unter dem Bilde einer Iritis serosa auf, die sich sehr bald zu den bekannten deletären Formen steigert. Es ist sehr häufig, wenn nicht regelmässig, bei dieser Affection eine Neuritis vorhanden und es liegt nichts im Wege, anzunehmen, dass die in dem ursprünglich verletzten Auge befindliche Entzündung auf dem präexistirenden Wege des Sehnerven durch das Chiasma in das andere einwandert."

Au Congrès même KRÜGER, ARLT et SAMELSOHN avaient fait un tas d'objections contre la dénomination „d'affection sympathique" chez cette patiente. Veut-on savoir ce que je pense à ce propos?

Une affection comme celle qu'a exposée KNIES appartient peut-

aussi n'y appartient-elle pas. Lorsque l'on veut examiner les modifications anatomiques qui se présentent dans des affections sympathiques, on doit faire ce que j'ai fait; attendre jusqu'à ce que l'on dispose de matériaux provenant de malades dont l'affection était sans aucun doute de nature sympathique. Tout ce que l'on constate sur des yeux, dont le caractère sympathique de l'affection est incertain ou douteux, a par soi-même à coup sûr de la valeur; mais, en raison de notre ignorance actuelle concernant ce qui est réellement de la sympathie, celà n'a aucune valeur pour nous aider à résoudre la question de l'origine d'une affection sympathique de l'oeil.

Que l'on me permette encore une observation. En 1878, MAC GILLAVRY fit connaître que dans un cas typique d'ophtalmie sympathique toute trace d'inflammation dans le nerf optique et ses gaînes faisait défaut et qu'il avait trouvé dans l'espace subdural du nerf optique une obstruction occasionnée par des amas de leucocytes. Il émit l'hypothèse que de semblables obstructions dans l'espace lymphatique du chiasma pourraient déterminer une soi-disant affection sympathique de l'autre l'oeil.

En 1879, KNIES rendit compte d'un cas qu'il faut peut-être ou peut-être ne faut pas rattacher au processus sympathique, et il y constata de l'inflammation dans les deux nerfs optiques et leurs gaînes piales. Il émit l'hypothèse que le propre de l'affection sympathique serait une inflammation qui se propagerait d'un oeil à l'autre.

Si maintenant un homme de l'autorité du Prof. BECKER, qui, en raison de notre ancienne amitié, ne me veut certainement que du bien, est d'avis que ce que j'ai dit au Congrès d'Amsterdam fournit un appui imprévu à la conception de KNIES et avoue que pour KNIES il s'agit d'une inflammation transmise par propagation, alors que moi, je n'ai pu découvrir d'inflammation, j'estime que je n'ai commis aucune exagération lorsque j'ai prétendu qu'il régnait là une confusion colossale.

Mais il y a plus. BECKER me fait dire que j'ai trouvé un amas cellulaire dans l'espace sous-arachnoidien, alors qu'en réalité j'ai signalé la présence d'un amas cellulaire dans l'espace subdural. BECKER pense que je considère comme probable que dans l'ophtalmie sympathique l'inflammation se propage des espaces lymphatiques de l'un des nerfs optiques, par l'intermédiaire du chiasma, aux espaces lymphatiques du second nerf optique. Or, je n'ai jamais soutenu rien de semblable; mais j'ai répété le contraire à plusieurs reprises.

Je dois donc supposer que dans l'assertion de BECKER il y a un lapsus calami ou une faute d'impression. Une inflammation dans les gaînes piale, arachnoidienne ou durale peut se présenter sans doute et on l'a même rencontrée plus d'une fois; mais moi, je ne l'ai pas constatée dans l'ophtalmie sympathique. J'espère même que l'on ne trouvera jamais d'inflammation des *espaces*

lymphatiques des gaînes. Si éventuellement celà pouvait arriver, alors je réfléchirais sérieusement à la question de savoir si je puis continuer à enseigner l'Anatomie pathologique.

„*Sowohl* KNIES *als* MAC GILLAVRY *hatten nur unvollkommenes Material*" dit BECKER. Très vrai! mais les matériaux de BECKER étaient-ils meilleurs?

Ils provenaient du cadavre d'un jeune paysan de 19 ans qui, $2^1/_2$ jours après avoir été blessé par un coup de fouet, à l'oeil droit, entra en traitement avec une panophtalmite. Huit jours plus tard, trismus; le 9e jour, difficultés dans la déglutition; à gauche, paralysie de l'oculo-moteur commun, sauf des branches nerveuses destinées au sphincter de l'iris. Le 10e jour, immobilité complète de l'oeil gauche; la bouche ne peut s'ouvrir que très faiblement. Transformation remarquable de l'aspect de la face. Un examen ophtalmoscopique fit constater: dilatation veineuse et gonflement minime de la papille; la rétine trouble en haut et en dedans; pas de fièvre. Le 11e jour, opisthotonos; difficultés de la déglutition; rigidité du sterno-cleido-mastoidien; crampes toniques et cloniques des membres supérieurs. Le 12e jour, convulsions de certains muscles de la face. Le 13e jour, crampes des membres inférieurs; la rétine trouble tout autour de la papille. Le 14e jour, de temps à autre, délire. Température 38°6 à 39°. Le malade mourut dans l'après-diner. Au moment de la mort, le Dr. KUHNT, à l'examen ophtalmoscopique, constata que le trouble de la rétine s'était propagé du côté interne de la papille jusqu'à environ 2 D. P. du bord.

Tout le processus était achevé en un espace de 17 jours environ. Et maintenant je demande à tout oculiste si ces matériaux sont si bons pour étudier le processus de l'ophtalmie sympathique?

Je n'appartiens pas à cette catégorie d'observateurs qui, se fondant sur une base anatomo-pathologique, veulent faire accepter leurs classifications aux cliniciens. Je réclame la liberté pour chacun, selon qu'il en ressent la nécessité, d'établir une classification et une nomenclature. Je ne me reconnais nullement le droit, en me basant sur des connaissances incomplètes de l'Anatomie pathologique de l'oeil et du nerf optique, de prescrire aux cliniciens ce qu'ils appelleront ou n'appelleront pas ophtalmie sympathique. Supposons qu'un oculiste distingue des *formes bénignes* de l'ophtalmie sympathique, pour désigner des formes dans lesquelles, en procédant à l'énucléation de l'oeil affecté en premier lieu, on peut conserver le second oeil, et dans lesquelles en règle générale l'irite peut être caractérisée comme irite séreuse. Supposez que cet oculiste établisse, en outre, la distinction de *formes malignes* de l'ophtalmie sympathique, pour désigner celles dans lesquelles, une fois que le second oeil est affecté, l'énucléation du premier n'est plus d'aucune efficacité, l'irite est plas-

partie de la vue ne se produisant que très exceptionnellement, comme celà s'est réalisé dans le cas signalé par VON WECKER et dans celui de DOYER; alors, à mon avis, personne n'a, jusqu'à ce jour, le droit de s'y opposer.

Mais si l'on veut savoir ce que c'est réellement que de la sympathie, alors je considère qu'il est absolument nécessaire de ne tirer de conclusions qu'en se fondant sur des cas dont le caractère sympathique est absolument hors de doute. Alors on ne doit faire intervenir en ligne de compte que les cas où, chez des individus sains, à la suite d'une blessure de la région ciliaire, et sans aucune autre cause connue que cette blessure, le second oeil devient malade après au moins trois semaines, l'oeil affecté en second lieu devient généralement aveugle, s'il n'y a pas eu intervention médicale et même lorsque cette intervention a eu lieu (surtout si elle est tardive).

Le mot sympathie sert ici à exprimer que l'affection locale d'un organe, affection qui n'est pas provoquée par un état constitutionnel, atteint aussi l'organe symétrique.

Or, comme dans un tel cas j'ai constaté: absence complète d'inflammation dans le nerf optique et dans les gaînes de l'oeil affecté en premier lieu, mais obstruction de l'espace dural par des amas de leucocytes, je désire dorénavant ne plus être considéré comme le père ou le parrain d'une hypothèse, qui voit l'essence de la sympathie dans une inflammation transmise par propagation.

(Publié dans le: Ned. Tijdschrift voor Geneeskunde, année 1881.*)*

IX.

ATROPHIE DU REIN ET HYPERTROPHIE DU COEUR.

PAR

TH. H. MAC GILLAVRY.

(1888).

Quand on constate que la paroi d'un ventricule du coeur est plus épaisse que normalement et que cet épaississement de la paroi est dû à l'augmentation de volume du muscle cardiaque, on conclut que dans les derniers temps de la vie, le ventricule était obligé de déployer un effort plus considérable que celui qu'il est contraint d'effectuer dans les circonstances normales. En fait, dans le cas d'hypertrophie de la paroi du coeur, la surface de section du muscle cardiaque est augmentée, ce qui fait que l'effort, avec lequel le muscle travaille, est aussi augmenté. Autant ce fait parait simple, autant il devient difficile à expliquer quand on cherche à se rendre compte des motifs pour lesquels l'atrophie des reins engendre l'hypertrophie du coeur gauche, fait qui était déjà connu de BRIGHT, qui fut redécouvert par LEYDEN sans que ce dernier eût connaissance des conclusions de BRIGHT, mais qui ne fut estimé à sa juste valeur que par ce dernier observateur.

Convaincu que, dans l'état actuel de la question, c'est la méthode expérimentale qui nous fournira les meilleurs renseignements, j'ai entrepris des expériences dont j'indiquerai les résultats dans le présent article. Mais auparavant je demande l'autorisation de préciser la question dont mes expériences devraient me donner la réponse. Je prie le lecteur de me prêter un moment de patience.

Par la contraction d'un muscle un travail mécanique peut être accumulé en même temps qu'il se dépense dans ce muscle une

certaine énergie chimique. Il importe de savoir tout d'abord si la totalité de l'énergie chimique dépensée dans le muscle peut être transformée en travail mécanique. Il se pourrait que cette transformation ne soit que partielle, c'est à dire qu'elle serait régie par une loi analogue à la seconde loi de la théorie mécanique de la chaleur. N'étant pas à même de résoudre cette question moi-même, j'ai pris des renseignements auprès d'une personne compétente, qui m'a appris qu'il n'existe aucune difficulté physique qui s'oppose à ce que la totalité de l'énergie chimique dépensée se transforme en travail mécanique. Or, tout qui s'est occupé de ce problème sait cependant qu'il existe réellement un obstacle à cette transformation complète. Puisque cet obstacle ne peut être dû à une cause *physique*, c'est que cette cause est d'ordre *physiologique*. L'énergie chimique qui devient disponible au stade latent du muscle doit être utilisée; ce sont les circonstances qui déterminent combien d'énergie chimique est transformée en travail mécanique, le restant de cette énergie se transformant en chaleur. A chaque nouveau genre de travail pour lequel nous employons nos muscles, nous devons d'abord apprendre à l'exécuter en gaspillant le moins possible d'énergie chimique. Aussi lors des premiers exercices nous avons chaud et nous nous fatiguons vite. Plus tard, nous parvenons à effectuer ce travail musculaire pendant des heures entières, sans trop nous fatiguer. C'est qu'alors nous avons appris à employer économiquement notre énergie chimique. Mais néanmoins, alors même que nous nous servons de nos muscles de la façon la mieux appropriée au but, une certaine quantité d'énergie chimique se transforme en chaleur.

En ce qui concerne le muscle cardiaque il est particulièrement important d'être économe, d'abord parce que le nombre des contractions qu'il exécute par jour est considérable et que, par conséquent, si minime que pourrait être la quantité d'énergie chimique gaspillée à chaque contraction, la perte totale deviendrait énorme à la longue, et en outre, parce que c'est bien au muscle cardiaque que s'applique le mieux l'aphorisme: *repos ailleurs*. On peut admettre donc que le coeur d'un individu sain, de même que le coeur d'un individu en état de compensation suffisante, tire le plus grand profit possible de son énergie chimique. Ceci revient à dire que l'effort du muscle cardiaque est déterminé par une cause *physique*, qui est la pression régnant dans l'aorte ou l'artère pulmonaire. Je m'explique. Au moment où commence la systole du ventricule, ce dernier n'est pas en communication libre avec le tronc artériel qui en part. Cette occlusion cesse dès que la pression sous laquelle se trouve le sang dans le ventricule devient plus grande que la pression sous laquelle se trouve en ce moment le sang dans l'aorte. Pour travailler sans produire de chaleur le coeur ne doit rendre disponible à chaque systole que la somme d'énergie chimique nécessaire pour une contraction capable

d'amener la pression à être à peine supérieure à celle de l'aorte. Une fois que cette occlusion a cessé, le sang a acquis une certaine vitesse dans la direction du ventricule vers l'aorte, et alors le sang, grâce à son énergie de mouvement, est en état de s'écouler encore dans l'aorte, quoique la pression dans le ventricule se trouve être inférieure à la pression dans l'aorte. En même temps le coeur acquiert le grand avantage de pouvoir se contracter complètement à l'aide d'une force minime et de pouvoir effectuer la transformation de son énergie chimique au profit de la circulation sanguine aussi complètement que possible. Maintenant je crois pouvoir compter sur l'assentiment de tous lorsque j'admets comme fait d'expérience que chez les gens atteints d'atrophie du rein, la pression dans le système aortique est augmentée. Demandons-nous d'abord par quoi est provoquée cette augmentation de pression.

Supposons que le coeur cesse de se contracter; après un temps très court la différence de pression entre le système artériel et le système veineux devient nulle. Si le coeur reprend alors son travail, cette différence de pression réapparait. Conclusion: *le travail du coeur provoque une différence de pression entre le système artériel et le système veineux.*

Supposons en outre que nous fixions un manomètre dans une artère d'un animal vivant et que nous supprimions l'action du grand centre vaso-moteur [1]) à la hauteur de l'occipital et de l'atlas. La pression sanguine baisse presque jusqu'a zéro. Excitons maintenant le centre: la pression sanguine monte à une hauteur étonnante. Conclusion: *la valeur de la différence de pression entre le système artériel et le système veineux est déterminée par les nerfs vaso-moteurs.*

A priori il est probable que la pression sanguine élevée, qui existe chez les malades atteints d'atrophie des reins, doit être attribuée à des contractions de la paroi vasculaire et non pas à une augmentation de l'activité du coeur. D'autre part, on sait aussi qu'en dépit d'une grande variabilité de fréquence et d'intensité des pulsations cardiaques, la pression sanguine moyenne peut rester la même.

Réfléchissons en outre que chez un individu atteint d'atrophie des reins, on doit s'attendre à des difficultés de la sécrétion urinaire et si l'on n'obtient pas, de l'une ou de l'autre manière, une compensation à cet obstacle, des éléments constitutifs de l'urine resteront en plus grande quantité dans le sang. Nous pourrions donc examiner si parmi ces éléments il en est qui modifient l'innervation des vaso-moteurs de telle sorte qu'il en résulte précisément cette augmentation de la pression dans le système artériel. En admettant pour un instant que ce fait pût réellement être démontré, alors nous aurions fait un grand pas en avant;

---

[1]) Le [illegible]

car il serait alors évident qu'il faudrait qu'à chaque systole du ventricule gauche la pression dans ce dernier montât à une hauteur plus considérable pour permettre au sang de passer dans l'aorte. Dans ce cas la formation d'une hypertrophie du coeur deviendrait un fait de nécessité physiologique [1])

Il se pourrait également qu'il n'y eût aucune action vaso-motrice; mais que un ou plusieurs des éléments constitutifs de l'urine excitassent directement le coeur à augmenter ses contractions. Alors il ne pourrait plus être question d'une cause *physique* pour l'augmentation de l'effort du coeur; nous devrions supposer que le coeur dépense plus d'énergie qu'il n'est nécessaire et qu'il se surmène parce qu'il gaspille de l'énergie chimique: il courrait donc grand danger de subir rapidement la dégénérescence graisseuse. Dans ce cas il faudrait aussi examiner mûrement la possibilité de réagir sur le coeur par voie thérapeutique. Cette hypothèse ne nous permettrait pas de comprendre l'augmentation de pression dans le système artériel.

C'est à la suite de ces réflexions que je résolus d'introduire dans le sang de certains animaux des éléments constitutifs de l'urine, afin de rechercher si de la sorte la pression sanguine augmenterait ou bien si l'intensité de la contraction du coeur subirait des modifications. D'après ce que j'ai exposé plus haut, je n'aurai pas besoin de dire que mon espoir de provoquer une augmentation de la pression sanguine se confirma, quoique je susse fort bien que l'étude expérimentale dans cette voie n'avait encore fourni jusqu'à ce jour aucun résultat positif. La question qui se posait était: quels éléments constitutifs de l'urine faut-il choisir? D'après la tradition médicale, un travail musculaire exagéré, entretenu pendant un certain temps, détermine l'hypertrophie du coeur; en outre, on sait que les produits de la nutrition des muscles sont partiellement éliminés par les reins. C'est pourquoi je crus bien faire en expérimentant en tout premier lieu avec de l'acide sarcolactique et de la créatinine. J'ai ensuite étendu mon étude à l'acide lactique ordinaire, au lactate potassique, à la créatine, à l'urée et au bouillon de lapin stérilisé.

Voici comment j'opérais. Une canule reliée à un manomètre est fixée dans le bout central de la carotide. Le flotteur reposant sur le mercure du manomètre est un morceau cylindrique d'ivoire auquel est fixée une tige de verre verticale. La tige de verre, pliée à angle droit à son bout supérieur, est poussée, par un petit fil de soie portant un petit poids, contre la suie de l'appareil enregistreur. Les animaux soumis aux expériences étaient des lapins. Le liquide à expérimenter était injecté dans le tissu sous-cutané de la cuisse, par petites quantités à la fois (un ou

1) Il resterait quand même inexplicable pourquoi, dans l'atrophie des reins, le coeur droit reste, en général, sans subir d'altérations; cette difficulté je me borne à la signaler.

quelques centimètres cubes) et l'injection était répétée plusieurs fois. Dans cette série d'expériences on n'employa pas d'anestésique parce qu'ils n'auraient pu que troubler les résultats et que d'ailleurs la douleur pour les animaux soumis à l'expérience était très minime (une petite blessure au cou et une piqûre d'aiguille dans la peau). J'employai des solutions de créatinine et de créatine à 1 %; les solutions d'urée, d'acide sarcolactique et d'acide lactique ordinaire étaient à 2 %. La solution de lactate de potassium était préparée de la manière suivante: on dissolvait dans l'eau de KHO; puis on neutralisait par de l'acide lactique ordinaire et on ajoutait la quantité d'eau suffisante pour que 100 parties en poids de la solution continssent 2 parties de KHO.

Au début la créatinine donna des résultats excellents et je me crus autorisé à considérer cette substance comme augmentant la pression sanguine; je constatai aussi l'effet produit par le bouillon fort et le lactate de potassium; quant à la créatine et l'urée, elles semblaient absolument sans action. Mais plus tard je remarquai que les élévations de pression obtenues étaient accidentelles. Conclusion: l'injection sous-cutanée de créatinine, de lactate de potassium, de bouillon est parfois suivie d'une élévation de la pression sanguine; mais en règle générale il semble qu'elle est sans influence. L'acide lactique exerce une action très caractéristique quand on l'emploie à plus fortes doses; il augmente notamment les variations de la pression sanguine, tandis que la pression moyenne reste la même, pour autant que j'ai pu la constater. Les variations sont provoquées aussi bien par l'énergie plus grande des pulsations que par des oscillations respiratoires plus considérables. Dans quelques cas aussi elles sont provoquées par des contractions vasculaires cloniques, qui durent chacune environ 6 secondes et se succèdent presque sans interruption.

Bien que pour obtenir ces pauvres résultats j'aie dû travailler des mois entiers et sacrifier un grand nombre de lapins, je ne m'en plains pas, parce que ces expériences m'ont permis de trouver la voie qui m'a conduit à des résultats meilleurs. Comme les injections de créatinine étaient parfois suivies d'une élévation de la pression sanguine, tandis que d'autres fois elles ne l'étaient pas, je me suis naturellement demandé si ce n'était pas l'élimination rapide par les reins qui empêchait le réactif de produire son effet. C'est pourquoi, me fondant sur les expériences faites, je commençai par lier les uretères; mais je rencontrai de nouvelles difficultés.

Si j'opérais la ligature dans la narcose chloroformique, alors, ainsi qu'on le sait depuis longtemps déjà, la pression sanguine baissait considérablement; si d'autre part j'opérais sans le chloroforme l'animal devenait trop sensible et trop remuant. Je voulais m'abstenir d'employer le curare, parce que, dans ce cas, non seulement je mettais en oeuvre un agent perturbateur, mais qu'en outre il devenait nécessaire d'appliquer la respiration artificielle

qui, elle aussi, ne reste pas sans influence sur la pression sanguine. Cependant, j'ai à différentes reprises lié les deux uretères dans la narcose chloroformique et sans faire usage du chloroforme et j'ai obtenu *constamment un abaissement notable* de la pression sanguine. Cette expérience ne me parait pas destinée à confirmer cette croyance qu'une augmentation de la pression sanguine est dûe aux éléments constitutifs de l'urine. L'excrétion et bientôt aussi la secrétion s'arrêtaient, ce qui fait que les éléments constitutifs de l'urine s'accumulaient dans le sang; j'en ai même encore, à dessein, ajouté, à certaines doses, quelques-uns d'entre eux au sang, et malgré tout la pression sanguine restait faible et baissait continuellement.

Après réflexion je crus avoir trouvé une explication de ce phénomène. En ouvrant la paroi abdominale on modifie l'innervation des nerfs splanchniques; on constate une hyperémie rapide de certaines anses intestinales et immédiatement après l'incision de la paroi abdominale, la pression sanguine baisse considérablement.

On tenta alors, sur le cadavre d'abord, d'arriver à lier les uretères sans léser les anses intestinales. Cette opération ne tarda pas à réussir même sur l'animal vivant: pour celà, dans la narcose chloroformique profonde, on fait une petite entaille dans la ligne blanche, immédiatement au dessus de la symphyse du pubis; puis on fait saillir la vessie à travers cette incision et alors on peut voir les uretères, que l'on parvient à lier sans peine. La vessie est alors remise en place, l'incision suturée, et la fourrure de l'animal est transformée en un pansement au collodion. Tandis que chez le lapin qui n'a pas subi cette opération, la pression sanguine normale que j'enregistrais était de 110 à 130 mm. de mercure; chez un animal opéré depuis de $1^1/_2$ heure la pression sanguine moyenne était d'environ 100 mm., et chez un autre, 5 heures après l'opération, elle était de 95 mm. environ. Il est donc pour ainsi dire évident que si l'on empêche les reins de fonctionner en supprimant l'écoulement de l'urine, la pression sanguine, en dépit d'une accumulation des éléments constitutifs de l'urine, baisse notablement et *d'une façon constante*.

Je voulus alors savoir ce qui se produirait si on liait les deux artères rénales. Le résultat fut que la pression sanguine, déjà diminuée par le fait de l'ouverture de la cavité abdominale, baissa davantage encore dès que l'artère rénale gauche fut liée.

Je ne parvins pas à isoler le rein droit, parce qu'il est situé trop haut; c'est pourquoi, à droite, je liai tout le paquet au hile du rein. La blessure abdominale fut rapidement fermée à l'aide de pinces hémostatiques et je notai plusieurs fois la pression sanguine. Elle continua à baisser et 18 minutes après l'opération elle était d'environ 84 mm. de mercure. Je n'attache pas beaucoup d'importance à ce résultat. On doit, en effet, léser trop le district vasculaire des nerfs splanchniques, ce qui est rapidement suivi d'hyperémie. Or, il est inutile de démontrer

à nouveau que cette hyperémie doit avoir pour conséquence une diminution de la pression sanguine dans ce district.

De tous ces résultats celui qui fit sur moi l'impression la plus profonde, c'est la diminution importante de pression qui se produit d'une façon constante après la ligature des uretères, alors même que les autres organes abdominaux sont restés intacts. Je ne pus m'expliquer ce phénomène qu'en admettant que le rein exerce une influence directe sur la pression sanguine.

Il fallait donc rechercher si l'excitation électrique des reins ne nous fournirait pas quelque éclaircissement sur ce sujet. Je commençai par appliquer les électrodes sur le rein; mais je ne constatai rien de particulier: je poussai des électrodes en forme d'aiguilles dans le rein en des points diamétralement opposés et je ne provoquai aucune modification de la pression sanguine. Mais lorsque je plaçai les électrodes en travers sur les vaisseaux au niveau du hile, je vis se passer quelque chose de très remarquable: *la pression sanguine baissait pour monter ensuite fortement quelques secondes plus tard.* Cette observation devint le point de départ de nouvelles recherches, dont je vais faire connaître les résultats.

A la face inférieure de l'artère rénale gauche, chez le lapin, se trouve une petite branche nerveuse que l'on peut aisément isoler; l'excitation de cette branche par des chocs d'induction [1]) modérés donne *constammeut* et chez le même animal, pourvu que les excitations successives ne soient pas trop rapprochées, autant de fois qu'on veut, une variation considérable de la pression sanguine, de ce genre-ci par exemple.

Excitation dans la narcose chloroformique profonde, les bobines étant placées à 50 mm.: pression sanguine, 74 mm. Hg; 2 secondes après le début de l'excitation, la pression sanguine baisse au maximum à 69 mm. Cette baisse se maintient $4^1/_2$ secondes; $6^1/_2$ secondes après le début de l'excitation la pression monte jusqu'à 93 mm. et reste stationnaire; la fin de l'excitation est suivie d'une baisse lente, de telle sorte qu'en 6 secondes la pression est baissée à 83 mm. A partir de ce moment se produit une élévation secondaire de la pression, qui atteint son maximum en 10 secondes environ et qui arrive à atteindre et même à dépasser le maximum obtenu pendant l'élévation primaire. L'élévation secondaire dure toujours quelques minutes pour un nerf qui n'est pas trop fatigué. La baisse, l'élévation primaire et l'élévation secondaire sont constantes et leur ordre de succession est extrêmement caractéristique. Dans les $1^1/_2$ à 2 premières secondes de l'excitation, on constate des phénomènes divers: dans la narcose chloroformique profonde il se produit le plus souvent une élévation minime d'environ 3 mm.

On peut laisser le nerf en continuité avec le rein ou bien le

sectionner tout près du rein et alors exciter le bout central, on obtient constamment le même effet. Lorsque l'animal n'est pas sous l'influence de la narcose, la marche du diagramme est absolument conforme à la description donnée ci-dessus; les oscillations respiratoires apparaissent alors davantage.

Il s'agissait maintenant d'examiner quel effet produirait l'excitation du nerf lorsque les deux uretères seraient liés depuis quelques heures. Voici à ce sujet la copie de mes notes.

Lapin N° 20.

11 heures. Les deux uretères sont liés dans la narcose chloroformique profonde (incision abdominale de petite dimension). L'abdomen est bien fermé et l'animal mis en liberté.

3^h54 m. Pression sanguine prise dans le bout central de la carotide droite: en moyenne 95 mm. Hg.

3^h55 m. Application du chloroforme.

4^h—4^h7 m. Excitation électrique; bobines à 100 mm. Pas d'effet.

4^h14 m. Excitation électrique; bobines à 100 mm. Pas d'effet.

4^h15 m. Les deux uretères, qui sont bien liés et gorgés au point d'éclater, sont incisés.

4^h? Excitation électrique; bobines à 100 mm. Le phénomène se manifeste très faiblement; pas de baisse; élévations primaire et secondaire existent.

4^h21 m. Excitation électrique; bobines à 100 mm. La baisse apparaît, de même que l'élévation primaire. Pendant l'excitation les bobines sont glissées à 50; puis elles sont rapprochées au maximum. Pendant le passage de 100 à 50 la courbe continue à monter de la même façon; elle atteint un maximum et baisse pendant que les bobines sont complètement rapprochées. On cesse l'excitation. Aussitôt une forte élévation secondaire, qui persiste environ 6 minutes.

4^h35 m. Excitation électrique; bobines à 50. Marche habituelle du phénomène.

4^h40 m. Excitation électrique; bobines à 50. Marche habituelle du phénomène. La pression sanguine ne dépasse plus 74 mm. de Hg.

Pour la facilité du lecteur je résume les résultats principaux.

L'excitation électrique du rein ne modifie nullement la pression sanguine.

Immédiatement au dessous de l'artère rénale gauche, chez le lapin, se trouve une petite branche nerveuse contenant des fibres qui font monter, par voie réflexe, la pression sanguine et d'autres fibres qui la font baisser par voie réflexe.

Lors de l'excitation simultanée des deux espèces de fibres, la baisse de pression se manifeste en premier lieu. L'augmentation de pression est constamment plus considérable que la baisse de pression. L'excitation électrique est suivie d'une importante élévation secondaire qui persiste quelques minutes.

Lorsque l'excrétion de l'urine, et par suite la secrétion, est empêchée, la pression sanguine baisse.

Quelques heures après que l'on a arrêté la secrétion urinaire, l'excitation de la branche nerveuse ne parait plus avoir la moindre influence sur la pression sanguine.

Si l'on ouvre alors les uretères le nerf reprend peu à peu son énergie et si, en outre, le nerf a été sectionné il redevient rapidement aussi actif qu'auparavant.

De tout ceci il résulte, à mon avis, que le rein exerce une influence importante sur la régulation de la pression sanguine et, en outre, que dans cette circonstance le rein agit avec beaucoup de prudence.

(Publié dans le: Feestbundel van F. C. Donders 1888.*)*

X.

SUR L'ANATOMIE PATHOLOGIQUE DE LA MUQUEUSE UTÉRINE

(Pl. X à XIII).

PAR

LE DR. F. D. SCHMAL.

(1890).

INTRODUCTION.

Dans les sciences médicales comme dans toutes les autres sciences, les études théoriques et les études pratiques marchent de pair. La théorie déduit, des recherches et des considérations auxquelles elles donnent lieu, des conséquences qui peuvent être de la plus grande importance pour la pratique, et réciproquement le praticien signale au théoricien les faits qu'il a observés, afin que ce dernier les soumette à un examen plus approfondi et en donne une explication plus intime. L'Anatomie pathologique et l'art de guérir qui, dans les sciences médicales, représentent respectivement la théorie et la pratique, sont donc en rapports intimes; l'une recherche et explique, l'autre applique soit les résultats de ses observations personnelles, soit les connaissances acquises par les sciences soeurs. Lorsque le chirurgien a du doute sur la nature d'une tumeur et, par conséquent, sur le traitement à suivre, il arrivera souvent que l'anatomo-pathologiste pourra lui venir en aide et, par son diagnostic, lever toute espèce de doute sur la nature de l'affection. En gynécologie, l'étude d'un fragment enlevé sans danger à la portion vaginale du col de l'utérus en voie d'ulcération pourra, dans certains cas, préserver la patiente d'une opération dangereuse alors qu'un simple traitement médical peut amener une guérison complète; dans d'autres cas, cette étude pourra démontrer l'urgence d'une opération chirurgicale qui, différée de quelques jours, ne permettrait plus l'extirpation complète de toutes les parties malades. Il peut en être de même pour la muqueuse utérine proprement dite. Il est rare, à la vérité, que dans

les cas nombreux où l'on procède au curettage de la muqueuse utérine, on ne puisse décider à l'examen macroscopique si la muqueuse a subi des altérations de nature maligne et si ces dernières peuvent être la cause d'importants phénomènes morbides. Quand il en est ainsi, dans la plupart des cas, si non dans tous, le microscope peut fournir une décision. Dans tous les cas l'examen des lambeaux enlevés par la curette présente de l'intérêt, lors même qu'il ne permet pas de trancher la question. Tout qui s'est livré à cette étude sait que l'on observe déjà à l'oeil nu de grandes différences d'aspect entre les lambeaux de muqueuse enlevés par cet instrument. Ces différences on les constate même dans des cas où le clinicien, se fondant sur des analogies de symptômes, avait cru pouvoir conclure à des analogies dans les altérations anatomo-pathologiques. D'autre part, il arrive que l'aspect macroscopique est complètement le même, alors que cependant l'examen microscopique nous révèle souvent des différences importantes.

C'est parce que j'ai eu l'occasion de faire une étude attentive de quelques préparations de ce genre que mon intérêt a été excité au point que, pendant deux ans environ, je me suis livré à l'examen de tous les lambeaux de muqueuse utérine que j'ai pu obtenir, non seulement à la clinique gynécologique de cette ville, mais aussi de la clientèle privée du Professeur TREUB. Si dans de si nombreuses préparations il se fait que l'on constate souvent la même structure, chaque fois cependant on trouve quelque chose de nouveau et d'intéressant, qui récompense largement la peine que l'on a prise pour faire ces préparations.

Les lambeaux ou fragments de muqueuse obtenus par curettage sont petits; aussi s'offre-t-il quelques difficultés techniques quand on veut les débiter en coupes. Néanmoins avec un peu d'habitude on les surmonte aisément. Mais ce qui est plus important c'est que ces lambeaux sont soumis à d'importantes altérations mécaniques, qui peuvent engendrer des modifications, telles que des hémorrhagies, dans la texture du tissu. Les patientes ne succombent pas aux suites de ce que l'on appelle l'endométrite chronique et cette affection n'exige pas non plus l'extirpation de l'utérus; il en résulte que l'on a bien peu de chance d'obtenir de bonnes pièces relatives à cette affection. Mais cette chance est plus grande lorsqu'il s'agit d'une affection utérine plus grave, comme, par exemple, d'un fibro-myome utérin. Aujourd'hui que l'amputation supra-vaginale de l'utérus est, pour ainsi dire, devenue une opération sans danger et qu'en même temps cette opération est souvent indiquée, on a extirpé, à notre Clinique de gynécologie, de nombreuses matrices atteintes de fibro-myomes [1]). L'étude de ces muqueuses présente l'avan-

---

1) Ces cas ont été décrits en partie, à un autre point de vue par le Professeur TREUB dans: Nederlandsch Tijdschrift voor Verloskunde en Gynaecologie. Année

tage, non seulement de fournir à l'anatomo-pathologiste des préparations intactes, mais encore de supprimer toutes les altérations qui, dans d'autres cas, peuvent se produire après la mort. Les modifications que présente la muqueuse dans cette affection semblent être aussi intéressantes. Sur ces pièces on peut également étudier les rapports existant entre la muqueuse et la paroi musculaire, rapports qu'il est naturellement impossible d'observer sur les lambeaux obtenus par curettage.

L'examen de ces différentes pièces, soit de lambeaux curettés provenant d'utérus atteints d'endométrite chronique, soit de la muqueuse d'utérus atteints de myomes, nous apprend souvent que la muqueuse n'a subi aucune modification, qu'elle est normale. Mais quand la muqueuse utérine est-elle normale? Il n'est pas facile de répondre à cette question, parce qu'il s'agit d'un tissu qui subit de si grandes modifications physiologiques que non seulement il présente une structure très différente aux diverses époques de la vie, mais qu'il se modifie même périodiquement tous les mois et en outre à chaque grossesse. Il est donc indispensable, avant de procéder à l'étude et à la critique de muqueuses pathologiques, d'apprendre à connaître la muqueuse utérine normale, sous ses différentes formes, afin de pouvoir lui comparer les préparations que l'on obtient.

On peut facilement déduire de ce qui précède quel est le plan des recherches que nous allons faire connaître. Nous donnerons d'abord, en nous basant sur nos propres recherches ainsi que sur les résultats des études de nos prédécesseurs, une description de la muqueuse normale du corps de l'utérus (chaque fois que nous n'indiquerons pas spécialement le contraire, dans le cours de cette publication, il s'agira de la muqueuse du corps de l'utérus et non pas de celle de sa portion cervicale). Ensuite nous parlerons, d'une façon plus détaillée: des modifications que subit la muqueuse dans l'endométrite glandulaire chronique; puis, des modifications d'ordre secondaire qui se produisent dans la muqueuse, lors de la présence des fibro-myomes de l'utérus. Indépendamment de la structure générale de la muqueuse nous nous occuperons plus particulièrement de l'épithélium.

Il va de soi que cette étude ne comportera pas toute l'anatomie pathologique et la physiologie de la muqueuse utérine. D'abord nous renonçons à nous occuper des néoplasmes et de la tuberculose; des endométrites aiguës et des endométrites chroniques (dans le vrai sens du mot), qui sont moins intéressantes au point de vue anatomo-pathologique; de la dysménorrhée membraneuse, qui est une affection toute particulière. Sans tenir compte des modifications que subit la muqueuse pendant la gestation, modifications qui, à elles seules, constituent un sujet d'études trop vaste pour rentrer dans le cadre de notre thèse, on peut considérer comme une des plus importantes questions d'histologie l'étude des modifications de la muqueuse utérine pendant

la menstruation. Quelque fut mon désir d'entreprendre aussi sur ce sujet des recherches approfondies et de contrôler personnellement les opinions contradictoires des différents auteurs, à mon grand regret aucun cas, propre à de semblables recherches, ne s'est présenté à l'autopsie, en ces dernières années, au Laboratoire d'Anatomie pathologique. La Clinique médicale ne nous a livré presque exclusivement que de vieilles femmes ou bien des femmes ayant succombé à des affections chroniques. Lorsqu'il s'est présenté un cas aigu ou chirurgical, ou bien la femme qui y avait succombé n'était pas à l'époque menstruelle, ou bien elle offrait des hémorrhagies des organes génitaux que l'on ne pouvait considérer comme normales. Or, il faut être très prudent dans le choix des cas convenant à cette étude et l'on doit en outre en connaître l'anamnèse.

Dans ces tout derniers temps encore, le Dr. C. VON KAHLDEN a publié un article [1]) sur ce sujet dans le livre jubilaire, paru à l'occasion du 25e anniversaire de professorat du Dr. HEGAR, de Fribourg. L'auteur n'a pas seulement soumis à une critique serrée les méthodes de recherches et les conclusions de ses prédécesseurs: KUNDRAT et ENGELMANN, WILLIAMS, LÉOPOLD, MÖRICKE, DE SINÉTY, WYDER; mais il a lui-même étudié quelques bons cas de femmes mortes de péritonite, de pneumonie et de diphtérie. Les soins qu'il a mis à ses recherches: l'inclusion dans la celloïdine de la muqueuse en menstruation avec la couche de sang qui la recouvrait, et l'examen minutieux qu'il a fait de ses préparations, permettent d'avoir toute confiance dans ses résultats. On peut donc vraisemblablement admettre avec lui, comme chose résolue, qu'à chaque menstruation la majeure partie de la muqueuse et l'épithélium de revêtement se détruisent complètement ou presque complètement.

J'ai encore eu l'occasion d'étudier différentes préparations relatives à une autre affection de la muqueuse utérine; je veux parler de la muqueuse d'utérus atteints de carcinomes de la portion vaginale. Tandis que jusqu'en ces dernières années on ne s'était pas posé la question de savoir comment se comporte la muqueuse dans les cas de carcinomes utérins, plusieurs gynécologistes s'en sont occupés après que ABEL et LANDAU eurent publié leurs recherches sur ce sujet. Des utérus extirpés à la Clinique ainsi que dans la clientèle privée du Professeur TREUB m'ont fourni des matériaux pour cette étude, que je traiterai, comme annexe, après avoir exposé mes recherches sur les autres questions que j'ai signalées plus haut.

Maintenant que nous avons donné ce court aperçu des questions dont nous allons nous occuper, passons à l'étude de la muqueuse utérine normale.

---

1) Ueber das Verhalten der Uterusschleimhaut während und nach der Menstruation.

MUQUEUSE UTÉRINE NORMALE.

„Interna vero (uteri membrana) plena meatibus exiguis, maxime sub fundo ea sede qua tegit intestinum rectum. Meatis hi, ubi mulier a menstruis purgationibus vacat, vix conspiceri; quo tempore vero laborat, evidentes fiunt: quippecum per hos purgetur menstruus sanguis", telle est la façon dont s'exprimait, en 1632, ADRIEN SPIGEL, dans ses: „De humani corporis fabrica libri decem". Il a donc vu dans l'utérus normal non gravide les orifices des glandes et les modifications qu'ils subissent pendant la menstruation. VÉSALE les avait déjà constatés sur la caduque dans l'utérus gravide; mais comme il ignorait que la caduque provînt de l'utérus, il ne pouvait se faire aucune idée concernant la nature de ces orifices. C'est pourquoi HAUSSMANN [1]) a attribué à SPIGEL l'honneur de la découverte des glandes. Cependant, en réalité, SPIGEL ne parle pas des glandes, mais seulement de leurs orifices et des modifications qu'ils subissent pendant la menstruation. ERCOLANI [2]) et E. H. WEBER [3]) attribuent l'honneur de cette découverte à MALPIGHI [4]) qui écrivait en 1681: „Uterus interius membrana quadam ambitur quae minima et innumera habet orificia glutinosum, mucosumque fundentia humorem, quo uterus ipse et vagina perpetua madent". Nous voyons que MALPIGHI connaissait non seulement ces orifices, mais aussi leur fonction comme orifices excréteurs de glandes. Cependant il ignorait toujours l'existence des glandes mêmes, dans lesquelles se forme le liquide muqueux qui sort par les orifices en question.

Avant MALPIGHI, REGNIER DE GRAAF [5]) nous parle de „pori ex quibus serosa quaedam substantia modica quantitate exsudat". Il est probable qu'il désigne par-là les orifices des glandes utérines; toutefois il ne les représente pas dans ses figures. D'autres auteurs après lui parlent de „foramina" et de „pori" sans qu'il ressorte clairement de leur description quels orifices ils avaient en vue. D'autres signalent des „glandulae utricales" ou des „glandulae congregatae" (GEORG PIELOW [6])) ou même des „glandulae vesicales" (MYLIUS [7])), sans donner une description plus détaillée

1) Geschichtliche Untersuchungen über die Glandulae utricales. MUELLER's Archiv 1874.

2) Mémoire sur les glandes utriculaires de l'utérus et sur l'organe glandulaire de néoformation. Alger 1869.

3) HILDEBRANDT's Handbuch der Anatomie des Menschen. Bd. IV.

4) Opera omnia. Tomus II. Lugd. Bat.

5) De mulierum organis generationi inservientibus. Lugd. Bat. 1672.

6) Dissertatio de glandulis. Wittenberg 1683.

7) Dissertatio de glandulis. Lugd. Bat. 1698.

de ces glandes, et il n'est même pas certain que, sous la dénomination de „glandulae utricales" ils ne veulent pas désigner des ganglions lymphatiques du voisinage de l'utérus. A une époque antérieure à MALPIGHI, EVERARD, dans son ouvrage: „Cosmopolitae historia naturalis" a vu, déjà pendant les premiers jours de la gestation, des orifices dans la muqueuse gonflée; la „membrana uteri" dit-il, devient „porosior" sous l'influence du „spiritus genitalis". Cependant il considère ces orifices comme un phénomène de la grossesse et nullement comme des organes existant déjà à l'état normal, mais qui se seraient agrandis.

Après MALPIGHI, RUISCH [1]), en décrivant ses injections, parle de „vasa vermicularia", qui restent transparents même après une injection soigneuse des vaisseaux sanguins; il s'agissait probablement des tubes glandulaires, bien que l'auteur dise nettement que ce n'est pas le cas. En 1711, dans sa „Dissertatio de humoribus", qui parut à Amsterdam, MARTIN LISTER décrit les glandes dans la cavité utérine comme de longs „ductus excretorii", qui seraient la source du liquide muqueux que l'on trouve dans l'utérus. On peut donc affirmer qu'à cette époque, dans la première moitié du siècle dernier, on connaissait au sujet de la muqueuse utérine tout ce que l'on peut observer sans l'aide du microscope.

En 1774, WILLIAM HUNTER [2]) publia ses importantes recherches sur les enveloppes foetales. Il établit une distinction entre la caduque vraie ou directe et la caduque réfléchie; il découvrit dans la caduque vraie un grand nombre d'orifices. Malheureusement il considéra la caduque (membrana caduca) comme une pseudo-membrane produite par inflammation; aussi ne considéra-t-il naturellement pas ces orifices comme les orifices de glandes appartenant à l'utérus. De nombreux observateurs confirmèrent ou modifièrent les conclusions de HUNTER, mais il est remarquable que tout ce qui avait été dit antérieurement au sujet de la muqueuse utérine et de ses glandes semble avoir été oublié. BOERHAAVE, MÉRY, MORGAGNI, WEITBRECHT, AZZOGUIDI, CHAUSSIER, RIBES et d'autres nièrent absolument l'existence de la muqueuse, tandis que d'autres se turent sur ce sujet. Ce fut ERNST HEINRICH WEBER qui, en 1840, fit pour la première fois la description microscopique des glandes utérines chez la femme. En 1832, dans son édition de „HILDEBRANDT'S Handbuch der Anatomie", il disait que les anatomistes n'étaient pas encore d'accord sur le point de savoir si l'utérus était revêtu à sa face interne d'une muqueuse, qui dans ce cas devait y adhérer fortement, ou si la face interne faisait partie intégrante de la substance utérine.

Ce fut le même observateur qui, comme nous l'avons dit, huit ans plus tard, décrivit les glandes dans la muqueuse uté-

---

1) Thesaurus anatomicus.

rine de la femme, après les avoir décrites auparavant chez la biche, la vache et la lapine. Bientôt on publia de toutes parts la découverte des glandes utérines chez d'autres animaux (ESCHRICHT, qui les découvrit chez la chatte et la femelle du dauphin, croyait que leur produit de secrétion servait de nourriture au foetus); enfin, en 1848, REICHERT [1]) dans un ouvrage qui fut couronné, fit connaître qu'il les avait trouvées chez tous les mammifères étudiés par lui. C'est alors que débuta l'époque des recherches histologiques, dont les résultats seront signalés en temps et lieu dans le cours de notre description de la muqueuse utérine.

Pour l'étude des utérus normaux il convient de procéder très soigneusement au choix des matériaux. On doit éliminer tous les utérus de femmes mortes d'une maladie qui aurait pu exercer une certaine influence sur la structure de l'organe et n'utiliser que ceux qui ont normalement fonctionné pendant la vie. On peut obtenir presque à coup sûr des utérus normaux et frais en s'adressant à des nouveau-nés, morts en naissant; on n'a pas, en effet, dans ce cas, lieu de craindre des altérations pathologiques, parce que l'on peut les préparer immédiatement après la mort, pour en faire l'étude. Chez l'adulte il est très rare, au contraire, que l'on puisse procéder à la préparation de l'organe assez peu de temps après la mort pour qu'il puisse servir à une étude anatomo-pathologique.

Quand on veut préparer l'organe, on le divise, par une coupe frontale, en deux moitiés, en ayant soin d'éviter que le scalpel ou le doigt n'arrive au contact de la surface de la muqueuse. Ensuite on coupe un morceau plus ou moins grand de la paroi de l'organe, muqueuse et couche musculaire sous-jacente; on le durcit par l'alcool absolu et on l'inclut dans la celloidine. Afin d'éviter de séparer les surfaces muqueuses des parois adjacentes, ce qui pourrait occasionner des altérations purement mécaniques, je laisse ces surfaces en contact en sectionnant de petites tranches vers le milieu de l'utérus; ces tranches laissées intactes sont alors durcies et incluses dans la celloidine. Ce procédé offre cependant l'inconvénient de ne pas permettre la pénétration de la celloidine dans la cavité utérine; il y persiste une petite cavité qui rend difficile l'obtention de coupes très fixes. Toutefois il est encore préférable au procédé employé par MÖRICKE pour se procurer de la muqueuse normale ou de la muqueuse pendant la menstruation, procédé qui consistait à faire le curettage chez des femmes bien portantes. Ce n'est pas sans raison que cette façon d'agir a suscité ces mots peu aimables de SINETY qui parle de „cette brutalité scientifique chez les observateurs d'Outre-Rhin."

Bien que divers détails soient plus faciles à observer sur des

---

1) Ueber die Bildung der hinfälligen Häute der Gebärmutter und deren Verhältniss zur Placenta uterina. MULLER's Archiv. 1848.

préparations fraiches que sur celles qui ont été faites plusieurs heures après la mort, il n'y a cependant pas lieu de s'exagérer la supériorité des premières sur les secondes, pas plus que l'influence des phénomènes cadavériques. C'est ainsi que cette influence n'est guère sensible quand la mort ne remonte pas à plus de 24 heures: la structure des cellules et des noyaux ainsi que la forme générale des organes ne se modifient guère dans ce laps de temps. Même les cils vibratiles qui, de l'avis général, ne peuvent se voir que sur des préparations tout à fait fraîches, peuvent cependant s'observer nettement sur des pièces préparées et durcies quelque temps après la mort. Quelque désir que l'on éprouve de qualifier de phénomène cadavérique toute modification que l'on observe sur une pièce qui n'est pas absolument fraîche, on ne saurait cependant prendre assez de précautions avant de lancer cette affirmation.

La muqueuse du corps de l'utérus offre à première vue des différences importantes avec les autres muqueuses du corps humain. Elle subit d'abord des variations dans sa fonction: des hémorrhagies qui se répètent périodiquement et qui sont accompagnées de la destruction de la majeure partie de la muqueuse. Elle présente en outre une différence de structure: l'absence de tissu sous-muqueux, le passage direct de la muqueuse à la couche musculaire. Les faisceaux de fibres musculaires lisses et le stroma de la muqueuse sont en relations immédiates sans limite de séparation bien nette. En certains points les faisceaux musculaires pénètrent plus profondément qu'en d'autres points dans le tissu fondamental; il en résulte qu'une ligne légèrement ondulée établit la démarcation entre les deux couches. Il est vrai que dans son Traité d'Anatomie humaine GEGENBAUR, lors de la description de l'utérus, parle d'un tissu sous-muqueux et ajoute qu'il s'y trouve une couche de cellules musculaires longitudinales, qui envoie des faisceaux dans la couche glandulaire; mais aucun autre anatomiste n'a signalé cette couche musculaire ni ses prolongements interglandulaires.

Chez l'adulte la muqueuse a une épaisseur de 0,6 à 1 mm. Il est naturellement difficile de déterminer exactement cette épaisseur, attendu que, indépendamment de ce fait que le tissu musculaire pénètre plus ou moins profondément, l'épaisseur de la muqueuse varie avec l'époque et l'endroit où on la considère. En ce qui concerne ses variations locales, on peut dire que la muqueuse est moins épaisse vers le fond de la matrice et au point de continuité entre la paroi antérieure et la paroi postérieure de l'organe. En ce qui concerne l'époque, il est probable que la muqueuse ne présente pas la même épaisseur immédiatement avant et après la menstruation que pendant la période intermenstruelle. Si par conséquent l'épaisseur que nous avons indiquée plus haut est approximativement exacte, on peut dire presque avec certitude que l'on a affaire à une muqueuse pathologique

chaque fois que son épaisseur est beaucoup plus considérable, par exemple quand elle atteint 1—2 mm.

La muqueuse est formée par le tissu fondamental et les glandes qui s'y trouvent logées. Le tissu fondamental est riche en noyaux; le nombre des noyaux augmente toujours régulièrement dans les couches plus profondes. Les noyaux se colorent très fortement par toutes les substances qui possèdent la propriété de colorer les noyaux en général; ils montrent de fines granulations plus foncées. La plupart d'entre eux sont arrondis, bien que l'on rencontre toutes les transitions vers des noyaux fusiformes. Ces derniers occupent surtout cette partie de la muqueuse qui est la plus voisine de la couche musculaire et ils sont surtout nombreux au voisinage immédiat des glandes, où ils sont plus serrés et ont une direction parallèle à celle des tubes glandulaires. En certains points cependant on en trouve disséminés entre les noyaux arrondis. Ceux-ci sont en général de même volume; mais parmi eux il en est cependant de plus volumineux, qui par leur forme et leur structure ressemblent davantage aux noyaux des cellules épithéliales. En certains points on constate sur les coupes, entre les divers noyaux, une masse finement granuleuse qui, en d'autres points, est plus fibrillaire et a l'air de former un fin réseau.

Les opinions sont très variables en ce qui concerne la texture du tissu fondamental et les relations qui existent entre les noyaux et le tissu qui les entoure. KUNDRAT et ENGELMANN considèrent les cellules et le réseau interposé entre elles comme deux éléments distincts et ils admettent que le stroma consiste en un fin réseau fibrillaire, dans lequel se trouvent logés de nombreux noyaux. HENLE admet qu'il n'existe entre les noyaux qu'une masse finement granuleuse, mais qu'en certains points, quand on enlève les cellules à l'aide d'un pinceau, on peut faire apparaitre un réseau fibrillaire, qui toutefois n'est pas aussi nettement marqué que dans les „glandulae conglobatae". D'autres histologistes, SCHENK notamment, décrivent le tissu fondamental comme un fin réseau de fibrilles, dans lequel se trouvent logés des leucocytes. En 1878, WIJDER, alors candidat et actuellement professeur à l'Université de Zürich, considérait [1]) le réseau en question comme exclusivement formé par des prolongements de cellules; tandis que MÖRICKE défend une opinion intermédiaire: non seulement les cellules fusiformes émettent de longs prolongements protoplasmiques; mais en outre il existe un réseau de tissu conjonctif fibrillaire, dans lequel sont logées les cellules arrondies.

On ne peut admettre que le stroma consisterait en un simple tissu adénoide, dans lequel se trouveraient des leucocytes. La structure des noyaux ne correspond nullement à celle des cor-

---

1) Beiträge zur normalen und pathologischen Histologie der menschlichen Uterusschleimhaut. Archiv für Gynaekologie. Bd. XIII.

puscules blancs du sang; ces derniers sont plus petits, se colorent plus fortement et n'ont pas une forme aussi régulièrement sphérique. Lorsqu'il existe un infiltrat dans la muqueuse utérine, il est facile de distinguer immédiatement les leucocytes des noyaux du stroma. Lorsque l'on examine des coupes très fines, dans lesquelles les cellules sont isolées, soit mécaniquement par suite du mode de préparation, soit par suite d'hémorrhagies, on peut constater que diverses cellules présentent de longs prolongements protoplasmiques; c'est aussi ce que l'on observe sur des dissociations pratiquées à l'aide des aiguilles. Ces prolongements sont entremêlés sous la forme d'un réseau irrégulier et se rompent aisément en raison de leur longueur considérable; aussi est-il difficile de dire de quelles cellules ils dépendent. Il n'est pas facile de décider si, indépendamment du réseau formé par les prolongements des cellules, il en existe encore un autre constitué par du tissu conjonctif fibrillaire; mais celà ne me paraît pas probable, si je m'en rapporte à l'étude des dissociations.

Dans le tissu fondamental courent en tous sens de petits vaisseaux sanguins et des capillaires, soit normalement à la surface, soit horizontalement, soit obliquement, sans que leur direction ait quelque rapport avec celle des tubes glandulaires.

La muqueuse est revêtue d'un épithélium cylindrique, qui par sa forme et sa texture correspond absolument à celui des glandes.

Dans le stroma se trouvent les glandes dites utriculaires, qui sont des diverticules de l'épithélium de revêtement. Il est difficile de voir, sur des coupes, si ces glandes sont séparées du stroma par une membrane propre, attendu que la masse de protoplasme ou de tissu conjonctif qui les entoure immédiatement peut en imposer comme telle. LEYDIG [1]) et LÉOPOLD [2]) prétendent qu'il en est réellement ainsi et que les glandes sont dépourvues de membrane basale. HENLE et FREY admettent que cette membrane n'existe que dans le tiers supérieur des tubes glandulaires; tandis que d'autres auteurs admettent partout l'existence d'une membrane sans structure. MÖRICKE [3]) a imaginé un procédé spécial pour mettre en évidence cette membrane propre; il n'a pas fait usage de coupes; mais il laisse macérer, pendant une demi-heure, des préparations fraîches dans une solution de potasse à 30 ou 35 %. De cette façon il est parvenu à isoler une fine membrane sans structure, sur laquelle se trouvaient encore fixées quelques cellules épithéliales.

Les glandes constituent des tubes qui, dans les parois antérieure et postérieure de l'utérus, courent perpendiculairement à

1) Ueber Flimmerbewegungen in dem Uterus des Schweines. — MUELLER's Archiv 1852.

2) Studien über die Uterusschleimhaut während der Menstruation, Schwangerschaft und Wochenbett. Arch. f. Gynaecologie. Bd. XI.

3) Die Uterusschleimhaut in den verschiedenen Altersperioden und während der

la surface de la muqueuse. Vers le fond de l'organe et sur ses bords latéraux, elles sont dirigées plus parallèlement à la surface. Dans la majeure partie de la muqueuse les tubes glandulaires sont rectilignes et indivis et ce n'est que dans la couche la plus profonde qu'ils se divisent en plusieurs tubes qui se terminent en cul-de-sac. Lorsqu'en dehors de la période menstruelle les tubes glandulaires décrivent un trajet ondulé dans la couche superficielle de la muqueuse, on se trouve presque toujours en présence d'un état pathologique. ABEL et LANDAU [1]) prétendent cependant le contraire. C'est à tort qu'ils s'en rapportent à HENLE, car lorsque ce dernier dit que „quand la muqueuse est épaisse et les glandes longues, celles-ci présentent un trajet ondulé," cette affirmation ne peut s'appliquer à une muqueuse normale. C'est aussi à tort que FREY parle de „die vielfach geschlängelten Uterindrüsen". Enfin, la figure et la description, que dans ses „Essentials of Histology" SCHÄFER nous donne de l'utérus de la femme, bien que l'auteur ne le dise pas, se rapportent encore à coup sûr à une muqueuse pathologique.

Les glandes, tout comme la surface de la muqueuse, sont revêtues d'un épithélium cylindrique. Cet épithélium est très régulier. Dans les tubes glandulaires plus grêles les cellules sont naturellement plus cunéiformes, tandis qu'elles sont plus cubiques dans les tubes plus larges. Les cellules épithéliales possèdent un noyau, généralement ovalaire, mais qui parfois est réellement arrondi. Le noyau est situé vers le milieu de la hauteur de la cellule; cependant il est un peu plus rapproché de la membrane basilaire que de la surface du corps cellulaire, dont le protoplasme est hyalin. Traités par les matières colorantes les noyaux montrent de nombreuses granulations de chromatine.

L'épithélium est garni de cils vibratiles, qui furent découverts en 1852, par NYLANDER, chez la truie. Lorsque son maître, LEYDIG, publia cette découverte, il émit l'hypothèse que chez la femme il existe aussi des cils vibratiles; cette hypothèse ne fut établie réellement que dix ans plus tard. Dans son Anatomie HENLE dit que „les cellules épithéliales sont probablement garnies de cils vibratiles jusque dans les parties les plus profondes." MÖRICKE, en effet après de nombreuses recherches, est parvenu à les découvrir jusque dans les ramifications les plus profondes.

En 1882, MÖRICKE a prétendu qu'il existe toujours des glandes dans le corps de l'utérus chez le nouveau-né, contrairement à l'opinion de WIJDER, qui soutient qu'il n'y a pas de règle absolue à ce sujet; que chez certains nouveau-nés il peut exister de nombreuses glandes utérines, tandis que chez certains enfants, même âgés de plusieurs mois, la muqueuse utérine peut encore en être complètement dépourvue. Lorsque chez le nouveau-né, les glan-

1) Beiträge zur pathologischen Anatomie des Endometrium. Archiv für Gynäcologie. Bd. XXXIV.

des existent, elles consistent en des tubes très courts, parfois ramifiés, que l'on peut, sur une coupe, évaluer à 4 ou 6 sur toute la largeur de l'organe.

Aucun observateur n'est parvenu jusqu'à ce jour à découvrir de cils vibratiles chez le nouveau-né. D'après WIJDER ils n'apparaissent jamais avant la puberté; tandis que d'autres auteurs admettent plutôt qu'ils se développent lentement. Le stroma, chez l'enfant, est très riche en noyaux; ces derniers sont arrondis ou fusiformes et ne sont pas plus petits que ceux que l'on trouve chez l'adulte.

HYPERTROPHIE DE LA MUQUEUSE.

Endometritis chronica hyperplastica — endometritis fungosa — endometritis glandularis hypertrophica — endometritis glandularis hyperplastica — endometritis interstialis — endometritis villosa — endometritis granulosa — endométrite végétante — endométrites superficielles et profondes — endométrites épithéliales et parenchymateuses — endometritis chronica productiva — hyperplasia glandularum endometrii — hyperplasia endometrii — adenoma benignum endometrii, voilà toute une série de noms que l'on a créés pour désigner une seule et même affection ou des affections très proches parentes. Ils servent tous à qualifier cette affection, à laquelle nous donnerons dans la suite le nom général d'hypertrophie de la muqueuse. Ces nombreuses dénominations diverses qui se rapportent soit à une affection générale, soit à une affection de telle ou telle partie de la muqueuse, méritent d'autant plus notre attention que le processus général n'est connu que depuis peu de temps. Avant 1875, on ne connaissait en Allemagne aucune des dénominations précitées.

Ces dénominations ont-elles leur raison d'être, soit pour désigner l'affection dans son ensemble, soit pour en désigner des degrés déterminés? Doit-on accorder la préférence à l'une ou l'autre de ces dénominations, ou bien doit-on en créer une nouvelle qualifiant plus exactement l'affection que nous allons décrire? En deux ans j'ai eu l'occasion d'étudier plus de 60 muqueuses utérines obtenues par des curettages que l'on avait dû pratiquer en raison des symptômes bien connus: irrégularité des règles et douleurs. Je me suis donc trouvé dans la possibilité de comparer les préparations que j'ai obtenues aux descriptions de mes prédécesseurs. J'ai donc pu juger de la justesse des dénominations qui ont été proposées et j'ai pu me faire une opinion personnelle sur la texture de la muqueuse dans cette affection.

Nous examinerons tout d'abord les motifs qui ont déterminé nos prédécesseurs à créer les noms que nous avons cités plus haut, et sur quelle base anatomique ils se sont appuyés pour les créer. Ensuite, après avoir décrit et comparé minutieusement les préparations obtenues, nous examinerons si elles sont adéquates aux diverses dénominations proposées. Nous pourrons de la sorte décider s'il est possible de donner un nom justifié à une affection soigneusement décrite et si l'une des dénominations qui ont été proposées jusqu'ici correspond bien à la réalité des choses.

Je désire aussi décrire brièvement une affection très voisine de

celle qui fait l'objet de notre étude: je veux parler de l'adénome malin de la muqueuse utérine (adenoma malignum endometrii), et je m'efforcerai de trouver des critériums certains permettant de la distinguer de l'hypertrophie bénigne de cette muqueuse.

KLOB [1]) ne connaissait pas l'hypertrophie diffuse de la muqueuse; cependant il décrit une affection qui nous fait supposer qu'il n'en ignorait pas complètement l'existence. Ce n'est pas à propos des néoplasmes de l'utérus, mais à propos des inflammations, qu'il décrit, comme néoformations de tissu conjonctif, des proliférations peu considérables, aplaties, de la muqueuse, consistant essentiellement en tissu conjonctif, au sein duquel siègent de nombreuses glandes allongées, tandis qu'en ces points la muqueuse est très riche en capillaires sanguins. KLOB a très souvent observé cette altération, notamment chez une femme morte d'hémorrhagie utérine et chez laquelle on ne put trouver d'autre affection. Il décrit les proliférations en question comme étant la conséquence d'une inflammation chronique; mais il ne nous dit pas comment celà s'accorde avec l'atrophie lente et la destruction des tubes glandulaires que, dans le chapitre qu'il consacre aux inflammations, il cite comme conséquence de l'endométrite chronique.

Il est remarquable qu'à partir de cette époque toute l'étude de l'Anatomie pathologique de la muqueuse utérine ait été faite par des gynécologistes. Ce sont en effet des gynécologistes qui ont fait les plus nombreuses recherches sur ce sujet, tandis que les anatomo-pathologistes se bornèrent à confirmer et à citer leurs résultats. Tandis que ni les observateurs qui s'occupent de pathologie interne ni ceux qui s'occupent de pathologie chirurgicale ne se livraient à l'étude histologique approfondie des organes malades qu'ils ont soignés en clinique, de nombreux articles sur la texture de la muqueuse utérine remplissaient toutes les revues de gynécologie. Il est très difficile de dire si cette circonstance, en même temps que le désir de publier que manifestent à un si haut degré nos voisins d'Allemagne, n'a pas nui à la valeur de ce qui a été écrit sur ce sujet.

VON SCANZONI [2]) connait la curette imaginée par RÉCAMIER et il écrit à ce propos: „Die von RÉCAMIER empfohlene Curette zur Abrasion der sich in der Uterushöhle entwickelnden Granulationen ist ein auf ganz irrige Theoriën basirtes Instrument, welches desshalb auch jeder practischen Brauchbarkeit entbehrt." Il s'exprime de la sorte après avoir décrit l'endométrite chronique, le catarrhe utérin. Mais il est certain que l'hypertrophie de la muqueuse, en tant qu'affection particulière, lui était totalement inconnue. Cependant déjà alors, on employait la curette avec

1) Pathologische Anatomie der weiblichen Geschlechtsorgane.

beaucoup de succès en France, et avant OLSHAUSEN la symptomatologie et le traitement de cette affection avaient fait l'objet de nombreux articles et surtout de dissertations; mais on n'avait pas entrepris de nombreuses recherches sur la structure anatomique. Ce fut le gynécologiste berlinois qui donna la grande impulsion dans cette direction.

Dans un article bien connu [1]) il rappelle tout d'abord que ses prédécesseurs ont parlé, soit dans des traités de gynécologie, soit dans des publications périodiques, de proliférations de la muqueuse utérine, d'épaississements polypeux, de granulations ou de fongosités, mais sans donner une description plus détaillée de ces formations. Ensuite il décrit, au point de vue clinique d'abord, puis au point de vue anatomo-pathologique, l'affection qu'il appelle endométrite chronique hyperplastique (chronische hyperplasirende Endometritis) et qui consiste en une forte hypertrophie de la muqueuse, à laquelle concourent tous les éléments constitutifs, avec dilatation modérée de la lumière des glandes, forte ectasie des vaisseaux et infiltration cellulaire importante du tissu conjonctif. Jusqu'au dessous de l'épithélium de revêtement on trouve des vaisseaux fortement dilatés, remplis de caillots et, autour des vaisseaux, de nombreux leucocytes, qui en ce point ont encore une forme bien sphérique, tandis qu'au voisinage des glandes ils deviennent plutôt fusiformes. La dilatation des glandes n'est jamais assez considérable pour qu'il en résulte la formation de kystes; OLSHAUSEN insiste sur ce fait parce qu'il le considère comme étant en contradiction avec ce que VIRCHOW a constaté dans les hypertrophies partielles de la muqueuse et qu'il a relaté dans son „Onkologie".

Après OLSHAUSEN, en même temps que l'on décrivit l'affection d'une façon plus minutieuse, on la subdivisa en diverses formes. Chaque fois que l'on fit subir un changement à cette subdivision, on réforma la nomenclature et l'on ajouta de nouveaux noms à ceux qui existaient déjà. La classification la plus complète, du moins celle qui comprend le plus grand nombre de subdivisions, fut établie par KARL RUGE, qui publia la partie anatomique du chapitre consacré à l'endométrite chronique dans l'ouvrage de SCHRÖDER, intitulé: „Krankheiten der weiblichen Geschlechtsorgane". Aucun de ses successeurs n'apporta de modification importante à sa classification.

RUGE divise l'affection qu'il désigne sous le nom d'endométrite chronique en deux formes principales: l'endométrite glandulaire et l'endométrite interstitielle. La première, ainsi que son nom l'indique, repose entièrement sur la modification des glandes; il la subdivise elle-même en endométrite glandulaire-hypertrophique, dans laquelle les glandes se sont allongées, élargies, hypertro-

---

1) OLSHAUSEN. Ueber chronische hyperplasirende Endometritis des corpus uteri. Archiv für Gynaecologie. Bd. VII.

phiées, sans cependant que leur nombre se soit accrû, et en endométrite glandulaire-hyperplastique, dans laquelle les tubes glandulaires non seulement se sont agrandis mais encore ont augmenté en nombre. Dans l'endométrite interstitielle, l'affection consiste essentiellement en une prolifération du stroma, tandis que les glandes conservent leurs dimensions normales et restent en nombre normal. En ce qui concerne la prolifération du stroma il faut distinguer selon que seules les cellules se sont multipliées, ou bien qu'il s'est formé plus de tissu conjonctif fibrillaire. Entre ces formes on trouve toutes les transitions possibles. La formation de kystes par étranglements des tubes glandulaires donne lieu à la création d'un nom nouveau: l'endométrite kystique. Vient ensuite l'endométrite chronique hyperplastique ou fongueuse, qui peut elle-même être constituée très différemment. Dans cette affection, ou bien toutes les parties constitutives de la muqueuse peuvent concourir dans la même mesure à l'épaississement; ou bien le stroma seul est affecté; ou bien les tubes glandulaires s'accroissent simplement ou en même temps ils augmentent en nombre. SCHRÖDER et RUGE décrivent encore, sous le nom d'endométrite dysménorrhéique, une affection qui, au point de vue clinique, est caractérisée par des douleurs pendant la menstruation ou aussi en dehors de l'époque menstruelle, et qui, au point de vue anatomique, est caractérisée par une prolifération du tissu interstitiel dûe, non pas à la multiplication des cellules du stroma, mais à une formation de travées fibrillaires entre les cellules restées presque intactes.

Il eut été impossible de créer une subdivision plus grande de cette affection et personne, après RUGE, ne l'a tenté. Quelque peu différente est la description des gynécologistes français, qui en général sont moins prolixes au sujet des particularités anatomiques. DE SINETY [1]) étudia également les lambeaux obtenus à l'aide de la curette, et divise les proliférations en: végétations glandulaires, formées par des tubes glandulaires sinueux et hypertrophiés; végétations embryonnaires, consistant en tissu embryonnaire avec peu de vaisseaux et quelques tubes glandulaires sinueux, et végétations vasculaires, presque exclusivement formées par des vaisseaux sanguins. DOLÉRIS [2]) considère l'hypertrophie de la muqueuse et l'inflammation comme une seule et même affection, et il admet que prolifération et atrophie, secrétion muco-purulente et hémorrhagie, sont des phénomènes qui se manifestent à des stades différents de l'endométrite. Il divise les proliférations en: endométrites épithéliales ou superficielles, et en endométrites parenchymateuses ou interstitielles ou profondes, ces formes correspondant respectivement aux deux formes fonda-

---

1) Manuel de Gynécologie.

2) De l'endométrite et de son traitement. Nouvelles archives d'obstétrique et de Gynécologie 1887 p. 94 et suivantes.

mentales de RUGE. Dans ses „Leçons sur l'Anatomie pathologique des Métrites, des Salpingites et des Cancers de l'utérus", ouvrage qui parut en 1889, CORNIL énumère brièvement les noms que j'ai cités et décrit divers cas d'hypertrophie de la muqueuse. Toutefois l'auteur ne donne aucune classification personnelle, pas plus qu'il ne donne son avis sur celles qui ont été proposées.

Voici comment j'étudie les fragments obtenus par l'opération. Je plonge les plus grands lambeaux dans l'alcool absolu; durcis de la sorte, ils sont, quelques jours plus tard, coupés au microtome. Pour celà, je les place entre deux morceaux plus considérables de foie amyloide; lorsqu'on a quelque pratique du procédé, on peut de cette façon obtenir des coupes même des objets les plus petits, que l'on peut utiliser pour se faire une idée d'ensemble. Lorsque l'on veut étudier plus minutieusement la texture des cellules, il est nécessaire d'inclure les morceaux de muqueuse dans la celloidine. En général j'ai employé, comme matière colorante, le carmin boracique; quelquefois seulement l'hématoxyline.

Quelques-unes des muqueuses étudiées semblaient présenter une texture normale, non seulement quand des fragments avaient été enlevés pour les étudier, mais aussi lorsque l'on avait dû procéder au curettage par suite de fortes hémorrhagies. Ni les tubes glandulaires, ni le stroma ne montraient de modifications; on ne constatait pas non plus d'infiltrat qui pût faire croire à une inflammation.

Dans quelques autres cas on trouva des muqueuses qui, à l'oeil nu déjà, paraissaient épaissies, bien que leur examen microscopique montra que leur texture était absolument normale; elles étaient devenues beaucoup plus épaisses uniquement à la suite d'une forte hémorrhagie dans leur tissu fondamental, surtout dans les couches les plus superficielles. La répartition régulière du sang extravasé dans le tissu fondamental aussi bien que l'aspect macroscopique des lambeaux excluaient toute possibilité d'hémorrhagies produites mécaniquement par la curette. Il est très probable que, dans ces cas, la muqueuse avait été curettée peu de temps avant la menstruation.

Les autres cas observés concernent des muqueuses réellement pathologiques.

Leur épaisseur est très variable, mais dépasse toujours l'épaisseur normale; elle atteignait au minimum 1,2 mm. Déjà à l'oeil nu on peut, dans la plupart des cas, constater cette augmentation d'épaisseur. La surface de ces muqueuses est tantôt lisse, tantôt irrégulière, rarement pourvue de saillies nombreuses pouvant lui donner un aspect plus ou moins villeux. La consistance est parfois très molle; dans d'autres cas elle est plus forte. La consistance molle est

souvent occasionnée par des hémorrhagies dans le tissu. Lorsqu'il en est ainsi, la couleur des lambeaux est modifiée et on le constate à l'oeil nu: ils sont rouges, tandis que la muqueuse normale est pâle.

Au point de vue microscopique voici ce que l'on observe.

L'épithélium de revêtement est bien conservé dans une foule de préparations; souvent cependant il n'existe plus, soit qu'il ait été mécaniquement détruit par la curette ou par les manipulations ultérieures, soit qu'il fût disparu avant le curettage. Cette dernière hypothèse est la plus probable lorsque l'on trouve des foyers hémorrhagiques importants dans les couches les plus superficielles et lorsque la surface libre de la muqueuse est couverte de sang. Quand l'épithélium existe, il peut présenter différents aspects. Dans la plupart des cas il offre la même texture que l'épithélium normal: il est formé par des cellules cylindriques, possédant un noyau ovalaire au milieu du corps cellulaire. Dans d'autres cas cependant il forme de nombreuses petites saillies papillaires. Les cellules épithéliales sont alors hautes et cylindriques, serrées les unes contre les autres et leurs noyaux sont plus rapprochés de la base des cellules. Dans ces cas je n'ai jamais trouvé de divisions nucléaires.

Le nombre des tubes glandulaires est difficile à déterminer sur les coupes. Les tubes glandulaires sont toujours allongés et dilatés, mais pas toujours cependant dans la même mesure. On les trouve allongés proportionnellement à l'épaississement de la muqueuse toute entière; droits et indivis dans les couches superficielles de la muqueuse, ils émettent des branches de division dichotomiques dans les couches profondes. Dans la plupart des cas les tubes sont dilatés. Sur d'autres préparations ils sont à la fois très sinueux et dilatés, ce que l'on peut bien observer lorsqu'ils sont coupés longitudinalement. En raison des sinuosités qu'ils décrivent et de leur dilatation, les tubes glandulaires occupent dans les préparations un espace beaucoup plus considérable, qui peut même augmenter au point que le tissu fondamental, s'il n'est pas lui-même hypertrophié, à l'air d'être tout à fait réduit. Lorsque les tubes glandulaires sont peu allongés, leur coupe oblique se montre arrondie sur la préparation; tandis que quand ils sont fort sinueux, leur coupe oblique présente une forme plus irrégulière. Dans certains cas on trouve dans la lumière des glandes de nombreuses excroissances proéminentes de la paroi, qui donnent à la coupe un aspect dentelé (fig. 3).

Nous parlerons ultérieurement de la texture de l'épithélium glandulaire.

Dans beaucoup de cas le stroma n'est pas hypertrophié. Lorsque l'hypertrophie des tubes glandulaires est considérable, l'aspect du stroma peut être complètement modifié, à cause de la tension mécanique à laquelle il est soumis. On ne trouve alors

dont on peut nettement observer les prolongements protoplasmiques. Dans d'autres cas, le stroma a considérablement proliféré, même lorsque les glandes n'ont subi que des modifications peu marquées. Quand le tissu fondamental est hypertrophié, sa texture peut varier beaucoup. Souvent elle est normale; ses noyaux sont, en effet, sphériques (fig. 7) et ce n'est qu'en peu de points qu'ils sont fusiformes; ils sont aussi nombreux que dans la muqueuse normale. Dans d'autres cas, les éléments fusiformes prédominent et les nombreuses figures de division prouvent suffisamment que le tissu prolifère; il en résulte que l'aspect est alors absolument semblable à celui d'un sarcome à cellules fusiformes (fig. 8). Dans l'un et l'autre cas, cet aspect est dû à l'existence de tissu conjonctif jeune en voie de prolifération. Le stroma cependant reste toujours riche en noyaux et jamais on n'y trouve de travées de tissu conjonctif jeune, même dans les atrophies considérables, comme nous en signalerons dans l'atrophie de la muqueuse qui accompagne les myomes de l'utérus.

Tres fréquemment on trouve dans le tissu fondamental des foyers hémorrhagiques, et quoique ces derniers soient surtout fréquents au voisinage de l'épithélium de revêtement, on en rencontre aussi jusque dans les couches les plus profondes de la muqueuse. Ou trouve rarement du sang dans les tubes glandulaires. A la suite de fortes hémorrhagies le tissu fondamental peut être distendu au point de former un réseau à larges mailles, dans lequel les noyaux sont très écartés les uns des autres.

La limite entre la muqueuse et la paroi musculaire ne peut, par la nature même des choses, s'étudier sur ce genre de préparations.

Il est impossible de décider dans quels cas c'est l'hypertrophie des tubes glandulaires et dans quels cas c'est l'hypertrophie du stroma qui constitue l'affection principale, ou bien si les glandes et le stroma sont également affectés. Comme nous le verrons plus loin, on trouve toutes les transitions entre ces affections que l'on serait tenté de considérer comme les plus typiques.

Les figures 1, 2 et 3 représentent des coupes de muqueuses utérines atteintes d'hypertrophie. Ce ne sont pas des figures schématiques; elles ont été dessinées au grossissement: Zeiss, obj. A, oc. 2, d'après des préparations faites à l'aide de lambeaux provenant de curettages. La muqueuse, qui nous a fourni la fig. 1, était fortement épaissie; elle atteignait à la coupe plus de 2 mm. d'épaisseur; cependant la prolifération des tubes glandulaires est très peu considérable. Ils ne se sont accrûs qu'en longueur et en largeur; en certains points ils étaient plus dilatés qu'on ne peut le voir sur cette préparation; mais nulle part leur trajet n'était sinueux. Le stroma, par contre, est fortement hypertrophié; mais il présente partout la même texture que le stroma normal. Dans le second cas (fig. 2) les tubes glandulaires sont fortement sinueux et élargis, ce qui fait que le stroma est

très réduit. On ne peut décider si les tubes glandulaires sont devenus plus nombreux. La fig. 3 nous montre encore un tout autre aspect: ici le nombre des sections de tubes glandulaires est très élevé et le stroma qui les entoure a peu augmenté. Les coupes des glandes ont une forme particulière déterminée par de nombreuses petites proliférations, que la fig. 10 montre à un plus fort grossissement. Nous parlerons ultérieurement de leur signification.

Quelles conclusions peut-on déduire de l'étude de ces préparations?

D'abord: l'affection *n'est pas une inflammation.* Quoique cependant une inflammation puisse avoir eu une influence sur sa genèse, quoiqu'elle puisse avoir été la conséquence directe d'une inflammation chronique, on ne peut la ranger parmi les inflammations; on doit la considérer comme une néoformation. L'inflammation chronique des muqueuses, je l'admets, n'est caractérisée par aucun des quatre symptômes cardinaux: tumeur, rougeur, chaleur et douleur; pourtant elle est nettement caractérisée tant au point de vue clinique qu'au point de vue anatomique. Au point de vue clinique, on trouve: hypersecrétion qui se transforme en une secrétion mucopurulente et purulente; plus tard, surviennent des troubles fonctionnels, qui diffèrent selon l'endroit et selon l'activité de l'organe. Au point de vue anatomique: infiltrats dans le tissu; plus tard, atrophie avec dégénérescence et destruction des organes glandulaires, ou bien transformation kystique de portions étranglées des tubes glandulaires avec formation de tissu conjonctif. S'il se produit un épaississement, une hypertrophie, elle est alors uniquement de nature conjonctive ou s'accomplit dans les tissus sous-jacents à la muqueuse. C'est à cet état de la muqueuse que correspond cliniquement la véritable endométrite chronique, le catarrhe utérin, qui était déjà connu des anciens gynécologistes et qui, sous sa forme typique, peut se développer après une infection gonorrhéique. Cette forme a été peu étudiée au point de vue anatomique; mais on en connait très bien l'état consécutif, la muqueuse atrophique avec quelques glandes kystiques.

L'affection dont nous nous occupons est un processus tout différent. Nous n'y constatons que peu d'hypersecrétion et quand elle existe, elle est de nature muqueuse et jamais purulente; mais ses symptômes constants sont: hémorrhagies et douleurs, les premières se présentant dans presque tous les cas, les secondes, dans un grand nombre de cas. Au point de vue anatomique, nous ne trouvons aucune trace d'inflammation chronique, pas d'infiltrat, pas de rétraction du tissu conjonctif; c'est une prolifération pathologique de tissu, un néoplasme.

Le nom d'endométrite ne peut donc en aucun cas lui être appliqué. Le fait que ce nom est donné à la fois à deux affections différentes et que dans tous les Traités et Manuels de gynécologie

ces affections différentes sont décrites dans le même chapitre, tout au plus dans des paragraphes différents d'un même chapitre, ce fait a contribué beaucoup à établir la confusion entre ces deux affections. KARL SCHRÖDER dit même qu'il s'est convaincu de plus en plus que ce ne sont pas les flueurs blanches, mais les hémorrhagies et la douleur qui constituent les symptômes de l'endométrite chronique, sans qu'il admette cependant la possibilité que ces deux symptômes puissent se manifester dans deux affections différentes. Il est désirable au point de vue thérapeutique qu'on distingue strictement l'endométrite de l'hypertrophie de la muqueuse et que les mots „endométrite" et „curettage" ne soient plus, comme celà a été le cas jusqu'aujourd'hui, indissolublement liés dans l'esprit de beaucoup de médecins.

En tous cas donc, il faut rejeter la dénomination d'endométrite. Divers auteurs y ont ajouté des qualificatifs: glandulaire, hypertrophique etc. On en a rendu ainsi la signification plus claire; mais il vaut mieux l'abandonner complètement et ne l'employer que dans les cas de véritable inflammation, de catarrhe utérin.

Bien qu'il ressorte de la description qu'il existe une différence importante d'aspect, aussi bien du tissu fondamental que des tubes glandulaires, dans les cas que nous avons considérés, je ne crois pas qu'il faille admettre la classification établie par RUGE. Le défaut de cette classification réside dans ce fait que l'auteur considère comme affections différentes, des degrés différents de la même affection, entre lesquels d'ailleurs existent encore toutes les formes de transition possibles. Elle est trop schématisée, ce qui est dangereux lorsque l'on attribue à des différences déterminées dans la structure anatomique, des différences également déterminées dans les symptômes, comme le font RUGE et SCHRÖDER à propos de leur endométrite dysménorrhéique. Il se présente réellement des cas où les tubes glandulaires n'ont subi presque aucune modification, tandis que le stroma s'est fortement hypertrophié et montre tous les signes d'une forte prolifération; mais toujours cependant les glandes sont aussi modifiées et entre ces cas et ceux dans lesquels les tubes glandulaires seuls sont hypertrophiés, on trouve toutes les formes de transition possibles. Lors même que l'on voit sur certaines préparations quelques tubes glandulaires fortement onduleux, tandis que sur d'autres on constate de nombreuses sections de tubes glandulaires, il est impossible de décider dans la plupart des cas, si seules les dimensions de ces tubes ont augmenté (endométrite glandulaire hypertrophyque de RUGE), ou si en même temps leur nombre s'est accrû (endométrite glandulaire hyperplastique).

Mais s'il ne convient pas d'établir une subdivision en différentes formes déterminées, en se fondant sur la texture des éléments en particulier, il n'est pas plus justifié d'établir une distinction entre les formes fongueuse hyperplastique, villeuse ou

polypeuse (cette dernière, lorsqu'il n'existe pas de vrais polypes). Ces formes, en effet, ne se distinguent que par des différences graduelles dans l'aspect de la surface de la muqueuse. Quelque soit donc le nom que l'on choisira pour qualifier l'affection, il doit embrasser cette affection dans son ensemble. Il convient toutefois d'indiquer dans la description qu'en différents cas la surface peut être plus ou moins régulière et que les glandes ou le stroma peuvent intervenir pour une part plus ou moins importante dans les phénomènes d'hypertrophie.

Mais si l'on ne peut choisir aucune des dénominations commençant par le mot endométrite, l'expression: hyperplasie des glandes de la muqueuse utérine, que ABEL et LANDAU [1]) ont employée pour désigner l'affection décrite, est encore trop limitée et n'embrasse pas suffisamment le tout. En effet, ce ne sont pas seulement les glandes, mais tous les éléments constitutifs de la muqueuse qui concourent à la prolifération. Si l'on veut rappeler cette circonstance, alors la dénomination: „*Hyperplasia mucosae uteri*", ou „*Hypertrophia mucosae uteri*", employée par ZIEGLER dans son Traité d'Anatomie pathologique, qualifie cette modification pathologique de la façon la plus simple et la plus nette. Toutefois elle n'est exacte que lorsque, sous cette dénomination, on comprend toutes les hypertrophies connues de la muqueuse utérine et que l'on n'admet pas, comme le fait ZIEGLER, une endométrite hyperplastique ou fongueuse.

ABEL et LANDAU considèrent l'hyperplasie des glandes de la muqueuse utérine et l'adénome bénin de l'utérus comme deux noms désignant la même affection; tandis que ce n'est pas le cas pour d'autres auteurs. Dans les: „Tafeln für den Gynäcologischen Unterricht" de WIJDER on trouve deux figures, dont l'une sous le titre d'endométrite glandulaire hypertrophique et l'autre, sous celui d'adénome bénin. Même en y regardant de très près, on ne parvient pas à établir entre ces deux figures une distinction de nature à justifier l'emploi de deux expressions differentes. Il ne suffit, en effet, pas pour celà que sur la première figure, qui est dejà très schematisée, on ne trouve dans le stroma que des noyaux sphériques, tandis que dans la seconde on en trouve de spheriques et de fusiformes, en même temps que dans l'adenome les glandes sont coupées plus transversalement que dans l'autre preparation, où elles sont coupées plus parallèlement à leur longueur. Le texte qui accompagne ces figures ne fournit à ce sujet aucun renseignement au lecteur. L'auteur, en effet, après avoir indique les criteriums qui permettent de distinguer l'adenome benin de l'adenome malin, et après avoir fait observer qu'il est impossible de tracer la limite

1) Beiträge zur pathologischen Anatomie des Endometrium. Archiv für Gynae-

entre l'hypertrophie glandulaire et l'adénome bénin, déclare que sa figure se rapporte à l'adénome bénin. Si l'on veut employer cette dernière expression, on doit la réserver pour désigner ces proliférations de la muqueuse, que nous avons décrites précédemment et qui ne comportent que l'hypertrophie des éléments glandulaires. Il vaut mieux abandonner complètement cette dénomination parce qu'elle ne peut désigner qu'une petite partie de l'hypertrophie et que le mot adénome comporte réellement en soi déjà quelque chose de malin.

La planche suivante de WIJDER donne une figure de l'*adénome malin*. Les trois critériums qui distinguent cette forme de l'adénome bénin sont, d'après cet auteur:

1°) La prolifération atypique des glandes, les tubes glandulaires étant irrégulièrement entremêlés;

2°) Le stroma entre les tubes glandulaires disparaît complètement ou presque entièrement;

3°) Les tubes glandulaires pénètrent dans la couche musculaire de l'utérus.

La figure qui représente cet adénome est tout à fait incompréhensible; on voit de la paroi des tubes glandulaires partir des cordons épithéliaux, qui se dirigent tout à fait isolément jusqu'au milieu des glandes, ce qui est en contradiction complète avec l'image que nous offre une préparation faite avec quelque soin, même quand la prolifération des tubes glandulaires est aussi atypique. Ces derniers ne sont pas rapprochés les uns des autres et le tissu interglandulaire consiste en des travées de tissu conjonctif, dans lesquelles pas un seul noyau n'est figuré.

J'ai eu moi-même l'occasion d'étudier quelques cas qui probablement appartenaient à l'adénome malin.

Le premier cas concernait une femme de 39 ans qui, à la suite de métrorrhagies fortes et nombreuses, qui l'avaient mise en peu de temps dans un état d'anémie extrême, vint se faire soigner à la clinique. Etant donné que l'utérus s'était régulièrement hypertrophié et durci et que la sonde pouvait pénétrer dans la cavité utérine à une profondeur de 11 cm., on diagnostiqua un fibromyome et on procéda à l'amputation supravaginale de l'utérus. Après l'opération on constata que l'utérus dans son ensemble avait le volume du poing, que la paroi utérine avait une épaisseur de $2^1/_2$ cm., et que, dans la cavité utérine, se trouvait une tumeur molle, aplatie et du volume d'une noix, rattachée par un pédicule au fond de la matrice. La face interne de l'utérus était recouverte d'une masse molle à surface très-irrégulière.

Sur une préparation microscopique on voit que la muqueuse possède une épaisseur de 8 à 9 mm. et que sa surface est très irrégulière. Pas une des préparations ne montre la présence de l'épithélium de revêtement. Toute la muqueuse contient de nombreuses sections de tubes glandulaires (fig. 5), dont la lumière est très variable. Ils sont plus ou moins dilatés et courent

en tous sens, ainsi qu'on peut le voir sur les tubes glandulaires coupés longitudinalement. A la coupe, certains d'entre eux sont circulaires, tandis que d'autres ont une forme irrégulière. Dans tous les tubes glandulaires l'épithélium possède sa structure normale; c'est un épithélium cylindrique simple avec des noyaux ovalaires et sans figures de division nucléaire. En certains points de la préparation on trouve de grandes quantités de tissu dégénéré, dont on ne peut plus reconnaître la structure. Entre les différents tubes glandulaires il existe beaucoup de stroma, pourvu en partie de cellules rondes et en partie, de cellules fusiformes qui, en certains points, donnent au tissu un aspect semblable à celui d'un sarcome à cellules fusiformes, mais contenant toutefois peu de figures de divisions nucléaires. Sur la coupe on ne voit que peu de vaisseaux sanguins en comparaison avec le nombre de vaisseaux que l'on constate dans beaucoup de cas d'hypertrophie de la muqueuse. Les relations qui existent entre la muqueuse et la couche musculaire sont très remarquables. La couche de tissu musculaire sous-jacente à la muqueuse a une épaisseur d'environ 4 mm., et jusqu'à cette profondeur pénètrent de nombreux prolongements de la muqueuse, qui sont formés par plusieurs tubes glandulaires et beaucoup de stroma. Si à cette profondeur on pratique une coupe parallèle à la surface, elle nous montre plus nettement encore les prolongements de la muqueuse dans la paroi musculaire, prolongements qui sont là tellement grands que l'on croirait qu'ils doivent s'avancer beaucoup plus profondément encore dans la paroi utérine. Le polype a tout à fait la même texture que la muqueuse, avec cette différence pourtant qu'il possède des glandes plus dilatées et formant des cavités réellement étendues.

Le second cas concernait une femme âgée d'environ 40 ans. On pratiqua le curettage en avril 1888 à cause d'hémorrhagies irrégulières; elle revint en septembre, et en dépit d'une cure sérieuse à Kreuznach, elle s'était fortement affaiblie et son poids avait diminué de 31 kilos. En septembre on procéda à un curettage d'essai; mais l'examen des lambeaux enlevés ne permit pas de poser un diagnostic et il était douteux si l'on devait considérer comme de nature maligne l'altération qu'avait subie la muqueuse utérine. Cependant quelques jours plus tard on enleva l'utérus par amputation supravaginale. La guérison fut rapide et un an après l'opération la femme était bien portante et avait repris son embonpoint.

L'utérus n'est pas agrandi; sa paroi a une épaisseur de 14 mm. Sa surface interne ne montre rien de particulier à l'examen à l'oeil nu. (Que l'on n'oublie pas que l'opération eut lieu quelques jours seulement après le curettage).

Sur une coupe microscopique la muqueuse ne semble même pas avoir une épaisseur de 1 mm. Les tubes glandulaires sont

relativement peu nombreux; mais ils sont manifestement sinueux en beaucoup d'endroits. En raison de leur petit nombre, on ne peut rien conclure concernant le sens de leur direction. Le stroma est très riche en noyaux et renferme beaucoup de cellules fusiformes. On distingue très difficilement la limite entre le stroma et la couche musculaire; en différents points le tissu fondamental pénètre un peu plus profondément dans la couche musculaire, de telle sorte que quelques-unes des glandes, les plus profondément situées, confinent immédiatement aux faisceaux musculaires. Sur la préparation que j'observe, je trouve en deux endroits des tubes glandulaires qui pénètrent à une profondeur de $1^1/_2$ mm. dans la paroi musculaire. Les tubes glandulaires sont logés immédiatement dans le tissu musculaire et ils n'y sont pas accompagnés par du stroma. On ne trouve pas de foyers hémorrhagiques dans la préparation.

Le cas suivant est de nature un peu différente, mais il se rattache pourtant aux cas précédents.

Par un curettage d'essai, on enleva de l'utérus, chez une femme de 58 ans, une masse friable et purulente, ce qui fit poser le diagnostic d'un carcinome du corps de l'utérus. On extirpa ensuite l'organe par le vagin: l'utérus parut peu agrandi. La paroi musculaire ne constituait plus qu'un sac mince, dont l'épaisseur en certains endroits ne dépassait pas 2 mm., tandis que le contenu consistait en une masse brune et granuleuse. Nulle part on ne trouva de tumeur plus circonscrite. Les deux trompes étaient dilatées et remplies d'une masse blanche et friable.

Dans la préparation microscopique, l'épaisseur de la paroi musculaire n'est que de $1^1/_2$ à 2 mm. On trouve une masse de tumeur confinant immédiatement à cette paroi et consistant cntièrement en glandes fortement hypertrophiées. En quelques points on voit la transformation en carcinome, en ce sens que la texture des tubes glandulaires a disparu et que les cellules épithéliales sont réunies par groupes dans le stroma environnant.

Le tissu fondamental n'existe qu'en quelques points. Dans la portion encore saine de la paroi musculaire, on voit, à une grande distance de la tumeur, quelques tubes glandulaires isolés qui ont tout à fait la texture normale des glandes et qui confinent immédiatement à la couche musculaire sans être entourés de stroma.

Tandis que le dernier cas que nous venons d'examiner doit sans aucun doute être rangé parmi les adéno-carcinomes, les deux premiers appartiennent, à mon avis, à l'adénome malin. Tous présentent manifestement le troisième critérium indiqué par WIJDER, à savoir la pénétration profonde des tubes glandulaires dans la paroi musculaire. Tandis que ce phénomène, comme nous le verrons plus tard, n'est que peu accusé dans les cas de très forte hypertrophie qui accompagne les myomes, dans tous les cas dont nous

venons de nous occuper quelques tubes glandulaires pénétraient sans aucun doute dans le tissu musculaire. Il est remarquable toutefois que, dans le premier cas examiné, la muqueuse entière, glandes et stroma, pénétrait dans la paroi musculaire, tandis que dans les deux derniers cas on ne trouvait que les tubes glandulaires isolés, entourés de faisceaux musculaires. Je ne me souviens pas avoir vu signalée ailleurs la mention de cette différence; il est donc très désirable que l'on entreprenne des recherches plus approfondies concernant la manière d'être de ces deux modes de prolifération.

WIJDER indique comme premier caractère que la prolifération des tubes glandulaires doit être atypique. S'il faut entendre par là que les tubes glandulaires doivent se diriger en tous sens, sans que l'on trouve une direction déterminée, alors notre première préparation nous en donne une figure typique, ainsi qu'on peut s'en assurer par l'examen de notre fig. 5. Pour ce qui concerne la diminution du tissu fondamental, elle n'existait que dans une faible mesure dans le troisième cas que nous avons décrit; dans les deux autres cas, elle ne pouvait s'observer.

La prolifération considérable des glandes dans la couche musculaire peut donc vraisemblablement être considérée comme le meilleur critérium de la malignité de l'affection. Si l'on doit déterminer la nature de la tumeur par l'examen de lambeaux enlevés par curettage, et s'il n'existe pas de carcinome évident, il ne nous reste plus comme signe caractéristique que la prolifération atypique et, dans la plupart des cas, il sera difficile, en se basant sur ces données, de poser avec certitude un diagnostic aussi important.

L'étiologie de l'hypertrophie de la muqueuse utérine est encore en grandc partie inconnue. On indiquera plus loin qu'elle apparait comme une complication dans les cas de tumeurs de l'utérus, notamment dans les fibromyomes et les carcinomes. Comme cause la plus fréquente de cette hypertrophie, on cite en outre l'inflammation chronique ou la stase chronique; mais l'influence de ces deux processus n'est pas démontrée. La subdivision de BRENNECKE [1]) en une forme ovarienne et une forme utérine, quelque logiquement établie qu'elle soit en apparence, n'a pas eu beaucoup de succès. BRENNECKE nous dit qu'à la suite de l'absence d'une menstruation dûe à l'une ou l'autre cause ayant son origine dans l'ovaire, la muqueuse s'épaissirait et qu'à la menstruation suivante elle aurait acquis une épaisseur double; ce raisonnement n'a rien d'illogique, mais il n'est nullement démontré. A la lecture de l'historique des maladies que nous fait l'auteur, on a

1) Zur Aetiologie der „Endometritis fungosa" speciell der „chronisch hyperpla-

l'impression que l'absence de la menstruation avant l'apparition des hémorrhagies atypiques n'est que la conséquence d'une grossesse, qui s'est trouvée interrompue par un avortement. C'est en vain que BRENNECKE tâche de démontrer qui ni la texture des lambeaux enlevés par le curettage ni le cours ultérieur de la maladie ne sont en contradiction avec ce que nous venons de dire.

Les autres causes d'hypertrophie de la muqueuse que l'on a signalées sont trop peu motivées pour que nous en parlions.

LA MUQUEUSE UTÉRINE DANS LES FIBRO-MYOMES.

Dans ses „Beiträge zur normalen und pathologischen Anatomie der Uterusschleimhaut", en 1878, WIJDER prétend que l'affection qu'il considère comme adénome diffus de la muqueuse n'a été observée que dans des cas de fibro-myomes de l'utérus; ensuite il décrit ses observations. En 1884, VAN CAMPE, à une séance de la „Gesellschaft für Geburtshülfe und Gynäcologie zu Berlin" [1]) communiqua les résultats de ses recherches sur dix utérus extirpés, atteints de fibro-myome. SCHRÖDER, dans la 6ème édition de ses „Krankheiten der weiblichen Geschlechtsorgane" ayant attribué à VAN CAMPE la découverte de ces modifications de la muqueuse, WIJDER, trois ans plus tard, trouva l'occasion „für sich das Prioritätsrecht im vollsten Umfange zu beanspruchen". Dans l'édition suivante de son Traité SCHRÖDER, faisant droit à cette revendication, cite WIJDER en tête et VAN CAMPE, en second lieu seulement. En 1887, WIJDER publia ses recherches sur la muqueuse de 20 utérus atteints de myome. Je signalerai ultérieurement les résultats auxquels WIJDER et VAN CAMPE ont été conduits par leurs recherches, lorsque j'aurai au préalable mentionné mes observations personnelles.

J'ai étudié la muqueuse de 15 utérus atteints de fibro-myome, extirpés par le Professeur TREUB [2]). Pour cette étude j'ai procédé comme pour la muqueuse normale. Après avoir ouvert avec beaucoup de précaution la cavité utérine, j'ai sectionné de petits morceaux de muqueuse avec la couche musculaire sous-jacente; puis je les ai fait durcir et inclure dans la celloidine. Je n'ai employé que le carmin boracique, comme matière colorante, sauf pour l'étude de la texture des noyaux où je me suis servi de l'hématoxyline.

I. Malade de la clientèle privée du Prof. TREUB, opérée le 8 août 1888.

Dans la paroi postérieure de l'utérus se trouve un gros fibromyome du volume de $1^1/_2$ poing d'homme: il proémine dans la cavité utérine, qui se trouve ainsi fortement agrandie.

Du côté de la tumeur c'est à peine si l'on voit la muqueuse,

1) Ueber das Verhalten des Endometrium bei Myomen. Ref.: Zeitschrift für Geb. u. Gyn. Bd. X. p. 356.

2) Pour les 6 premiers cas que nous allons examiner, (I à VI) l'opération a été décrite par le Prof. TREUB dans: Nederlandsch Tijdschrift voor Verloskunde en

tandis que sur la paroi opposée on peut déjà, à l'oeil nu, voir qu'elle est fortement épaissie. La couche de tissu utérin qui délimite la tumeur du côté de la cavité utérine est très mince.

Sur la face opposée à la tumeur, la muqueuse atteint une épaisseur d'un peu plus de 3 mm. La limite entre la muqueuse et la couche musculaire sous-jacente est nette. L'épithélium de revêtement est, comme à l'état normal, simple et cylindrique. Les tubes glandulaires, relativement peu nombreux, sont très sinueux dans la partie profonde de leur trajet; ils sont moins sinueux dans la partie superficielle: ils sont pourvus d'un épithélium normal. Dans le stroma, qui présente la structure normale, on trouve de nombreux foyers hémorrhagiques très étendus, en même temps que de nombreux capillaires sanguins.

Du côté de la tumeur la muqueuse est complètement atrophiée. On n'y trouve que par-ci par-là quelques tubes glandulaires dans la mince couche de stroma. On n'y rencontre pas d'hémorrhagies.

II. Clinique gynécologique. N° 25, Année 1888—1889; opérée le 29 septembre 1888.

Un fibro-myome très mou, arrondi, de la grosseur d'une tête d'enfant, s'est développé dans la paroi antérieure de l'utérus. La tumeur proémine fortement dans la cavité utérine, dont elle n'est séparée que par une capsule très mince. La muqueuse qui revêt la tumeur est à peine visible; sur la paroi opposée on la voit distinctement. Les annexes sont normales.

La muqueuse qui regarde la tumeur est mince, beaucoup plus mince que normalement, elle ne présente que quelques tubes glandulaires rectilignes, logés dans le stroma, lequel est riche en noyaux. Le stroma renferme de nombreuses cellules fusiformes, mais pas d'hémorrhagies.

La muqueuse qui revêt la tumeur ne consiste qu'en une couche excessivement mince de tissu fondamental, contenant de très nombreux noyaux, et dans lequel on ne peut trouver aucunes traces de glandes; quelques petites cavités que l'on y rencontre représentent peut-être les places qu'occupaient les glandes. Pas d'hémorrhagie.

III. Malade de la clientèle privée du Prof. TREUB, opérée le 4 novembre 1888.

Un fibro-myome interstitiel de la grosseur d'une tête d'enfant s'est développé dans la paroi postérieure de l'utérus. Au centre de la tumeur on trouve une masse blanche en choufleur, du volume du poing, entourée d'un liquide muqueux jaunâtre. La muqueuse du côté de la tumeur est réduite à une très mince membrane; sur la face opposée, elle est épaisse. La cavité utérine n'est pas accrûe. Les annexes sont normales.

La masse blanche située au centre de la tumeur semble formée de tissu dégénéré.

La muqueuse qui revêt la paroi opposée à la tumeur atteint presque une épaisseur de 2 mm. La limite entre la muqueuse et la couche musculaire, quoique sinueuse, est pourtant très nette. L'épithélium de revêtement est haut et cylindrique; il forme en beaucoup de points de petites proliférations papillaires. Sur la préparation on trouve les sections de nombreux tubes glandulaires; la plupart sont dilatés, de forme irrégulière à la coupe; leur épithélium a une texture normale. Le stroma, abondamment pourvu de noyaux, comme c'est le cas normalement, ne contient que peu de cellules fusiformes. En quelques points on trouve, dans le tissu fondamental et sous l'épithélium de revêtement, des foyers hémorrhagiques; quelques petits vaisseaux fortement remplis de sang parcourent la préparation.

Du côté de la tumeur la muqueuse n'atteint même pas $^1/_2$ mm. d'épaisseur. Dans toute la préparation on ne rencontre que quelques tubes glandulaires, qui sont fortement sinueux. L'épithélium de revêtement est haut et cylindrique. Le stroma est riche en noyaux; on n'y rencontre presque exclusivement que des noyaux arrondis; pas de noyaux fusiformes et pas de foyers hémorrhagiques.

IV. Malade de la clientèle privée du Prof. TREUB, opérée le 8 novembre 1888.

Dans la cavité utérine proéminent de nombreuses tumeurs de volumes très divers; il en résulte que la cavité est fortement agrandie et que sa forme est excessivement irrégulière. Dans toute l'étendue de la cavité la muqueuse semble avoir la même épaisseur. On enlève aussi bien que possible un fragment d'utérus vis à vis d'un myome interstitiel et un autre fragment sur le myome même.

Vis à vis de la tumeur la muqueuse paraît avoir une épaisseur très irrégulière, les parties les plus épaisses atteignent $1^1/_2$ mm. L'épithélium de revêtement est haut et cylindrique et présente en quelques points de petites papilles. Les glandes se sont allongées; quelques-unes sont très dilatées et elles ont toutes une forme denticulée (fig. 4), déterminée par la présence de nombreuses excroissances papillaires, diverticules de l'épithélium de la paroi (fig. 10), dont nous indiquerons ultérieurement la signification. Le stroma est hypertrophié, mais sa texture est absolument normale. On y trouve quelques vaisseaux dilatés, mais très peu de sang. La limite entre la muqueuse et la couche musculaire n'est pas nette; on trouve généralement des tubes glandulaires logés dans la couche musculaire.

Dans la muqueuse qui revêt la tumeur on ne rencontre, sur toute la préparation, qu'un seul tube glandulaire qui est de forme très irrégulière. Dans les autres endroits on ne trouve sous l'épithélium qu'une mince couche de stroma, dont la texture est pour ainsi dire normale, mais qui contient peut-être un peu plus de cellules fusiformes. En un point on trouve un foyer hémorrha-

gique important et quelques gros vaisseaux courent immédiatement au dessous de l'épithélium.

V. Malade de la clientèle privée du Prof. TREUB, opérée le 9 décembre 1888.

L'utérus renferme quelques tumeurs du volume d'une tête d'enfant et d'autres tumeurs nombreuses, plus petites, les unes interstitielles, les autres sous-séreuses. La cavité utérine est fortement agrandie et dans cette cavité proémine fortement un myome de la grosseur d'une noix. Sur cette dernière tumeur et vis à vis d'elle on enlève un morceau de l'utérus pour l'examiner.

La muqueuse vis à vis de la tumeur a une épaisseur inégale, qui n'atteint même pas un millimètre là où elle est le plus considérable.

Dans les points les plus épaissis on ne trouve que très peu de tubes glandulaires, pour ainsi dire pas sinueux; le restant de la muqueuse consiste en une couche de stroma dépourvue de glandes, qui est nettement séparée de la paroi musculaire. Le stroma est formé de cellules fortement étirées et entassées les unes contre les autres, disposées parallèlement à la surface; on trouve partout des foyers hémorrhagiques sous l'épithélium de revêtement.

Sur la tumeur proéminente on ne voit, sur la préparation, qu'en deux endroits des restes de glandes, alors que dans tout le restant de l'étendue il n'existe qu'un vestige d'une fine couche de stroma. Pas d'hémorrhagie.

VI. Malade de la clientèle privée du Prof. TREUB, opérée le 10 janvier 1889.

La patiente avait subi 9 mois auparavant l'ablation des ovaires; lorsque la tumeur fut devenue beaucoup plus petite et que se produisirent de nouveau des complications, on procéda à l'amputation supravaginale.

La cavité utérine est énorme et s'est agrandie tant en longueur qu'en largeur. De nombreux petits myomes proéminent dans la cavité utérine et l'on constate, en outre, l'existence de nombreuses tumeurs, les unes de petite taille, les autres plus volumineuses. On enlève deux fragments de la muqueuse pour les étudier: l'un, sur une tumeur proéminente; l'autre autant que possible vis à vis de cette dernière.

Sur la paroi opposée à la tumeur, la muqueuse atteint une épaisseur de $1^1/_2$ mm.; elle est nettement délimitée de la couche musculaire. L'épithélium de revêtement est normal et cylindrique; les tubes glandulaires sont très nombreux, dilatés, sinueux et de forme irrégulière à la coupe. Le stroma a la texture normale et contient de nombreux capillaires et de petits foyers hémorrhagiques au dessous de l'épithélium de revêtement.

Sur l'autre préparation la muqueuse a une épaisseur de $^1/_2$ mm. Les glandes y sont un peu moins nombreuses; l'aspect correspond d'ailleurs assez bien, pour le reste, à celui de la préparation

précédente. La couche superficielle de la muqueuse consiste en un stroma fortement condensé, tandis que l'on trouve de larges vaisseaux sanguins sous l'épithélium. Dans le tissu fondamental même, on ne rencontre que très peu de foyers hémorrhagiques.

VII. Clinique gynécologique. N° 70. Année 1888—89; opérée le 28 janvier 1889.

La tumeur dans son ensemble a la grosseur d'une tête d'enfant, elle présente de nombreux myomes de toutes tailles. Dans la cavité utérine se trouve un polype, de forme allongée, rattaché au fond de la matrice par un large pédicule, dont la moitié inférieure forme une masse nécrotique aplatie. En outre, de nombreuses tumeurs, dont le volume varie entre celui d'un pois et celui d'une noix, proéminent dans la cavité utérine. Les annexes sont normales. Le morceau de muqueuse que l'on détache pour l'examiner, quoique enlevé aussi loin que possible d'une tumeur, n'est séparé d'un petit myome interstitiel que par une mince couche musculaire.

La muqueuse n'est épaisse que de quelques assises de cellules; ces cellules, de forme allongée, sont disposées parallèlement à la surface. On trouve dans la muqueuse quelques restes de tubes glandulaires comprimés et quelques petits foyers hémorrhagiques.

VIII. Clinique gynécologique. N° 14. Année 1888—89; opérée le 8 mars 1889.

L'utérus renferme de nombreux fibro-myomes; l'un, de la grosseur d'une noix, proémine sous la surface de section de l'amputation supravaginale; d'autres, plus petits, proéminent dans la cavité utérine; il en existe aussi quelques-uns de la grosseur d'une bille à jouer, qui proéminent sur la surface de section, on en trouve aussi de semblables sous le péritoine. L'ovaire gauche est hypertrophié. On enlève deux morceaux de la muqueuse là où il n'existe pas de myome et un troisième sur une tumeur proéminente.

Sur la première préparation, la muqueuse atteint une épaisseur de 3 mm. L'épithélium de revêtement est haut et cylindrique et présente de nombreuses excroissances papillaires. La limite entre la paroi musculaire et la muqueuse n'est pas nette. Bien que la muqueuse n'envoie pas de prolongements dans la couche musculaire, on trouve cependant dans cette dernière des tubes glandulaires situés plus profondément que dans d'autres préparations. On constate la présence de nombreux tubes glandulaires fortement sinueux, qui sont tapissés par un épithélium normal. Le stroma a la texture normale; en certains points il est fortement distendu par un foyer hémorrhagique. Ce n'est pas sous l'epithélium que l'on rencontre ici la plupart des hémorrhagies.

La deuxième préparation présente à peu près le même aspect; toutefois l'épaisseur de la muqueuse y est plus irrégulière et de

Sur la tumeur on trouve une seule assise de cellules épithéliales cylindriques, qui confine immédiatement à la paroi musculaire; on ne rencontre aucune trace de tubes glandulaires. De nombreux et larges vaisseaux sanguins, fortement gorgés de sang, s'étendent jusqu'aux confins mêmes de la face superficielle; cependant on n'y voit pas de foyer hémorrhagique libre.

IX. Malade de la clientèle privée du Prof. TREUB, opérée le 9 mars 1889.

La longueur de la cavité utérine est à peu près normale; la paroi musculaire n'est pas épaissie. Dans le paroi se trouvent: une tumeur du volume d'une tête d'enfant; deux, de la grosseur du poing et de nombreuses tumeurs plus petites. Aucune d'entre elles ne proémine dans la cavité utérine. Les annexes sont normales. Un morceau de la muqueuse, excisé avec la couche musculaire sous-jacente, semble contenir aussi un fragment de myome.

L'épaisseur de la muqueuse varie entre $^1/_2$ et 1 mm. L'épithélium de revêtement est normal, cylindrique. En des points plus minces la muqueuse parait être plus ramassée. Les glandes sont peu nombreuses; celles qui existent sont quelque peu sinueuses. Leur épithélium est normal et il en est de même du tissu fondamental. Pas de foyers hémorrhagiques.

X. Clinique gynécologique. N° 107. Année 1888—89. Opération du 14 mars 1889.

Les dimensions de la cavité utérine sont normales. On trouve, largement implantée sur la paroi postérieure, une tumeur composée de deux parties, chacune de la grosseur d'un poing.

L'aspect macroscopique de la muqueuse est normal. Les annexes sont saines.

L'épaisseur de la muqueuse est d'un millimètre. L'épithélium, les glandes et le tissu fondamental sont absolument normaux; les glandes ont un trajet très-peu ondulé. Pas de foyers hémorrhagiques.

XI. Malade de la clientèle privée du Prof. TREUB, opérée le 28 septembre 1889.

Dans la paroi postérieure de l'utérus se trouve un fibro-myome interstitiel, dur et du volume d'une tête d'enfant; il est séparé de la cavité utérine par une mince couche musculaire. La cavité utérine est fortement agrandie. La muqueuse qui revêt la tumeur est réduite à une couche très mince, tandis que celle qui revêt la paroi en regard de la tumeur, présente, à l'oeil nu, un aspect normal.

La muqueuse vis à vis de la tumeur n'atteint même pas 1 mm. d'épaisseur, son épithélium de revêtement a disparu sur la préparation. Le nombre des tubes glandulaires n'a pas augmenté; ils sont peu sinueux et le stroma est absolument normal.

Sur une autre préparation, provenant aussi d'une partie de la paroi opposée à la tumeur, la muqueuse est plus épaisse; mais cependant les tubes glandulaires ont un trajet absolument rectiligne; pour le reste, l'aspect est le même que celui de la préparation précédente.

Sur la tumeur la muqueuse n'atteint même pas une épaisseur de $^1/_2$ mm. Peut être certains orifices que l'on trouve dans le tissu fondamental indiquent-ils l'endroit où ont existé des glandes. Le stroma est riche en noyaux et ne contient presque exclusivement que des noyaux sphériques; les noyaux fusiformes n'y sont que peu représentés. Dans le stroma il n'existe que peu de vaisseaux; pas de foyers hémorrhagiques.

XII. Malade de la clientèle privée du Prof. TREUB, opérée le 31 octobre 1889.

La cavité utérine est peu agrandie; l'utérus présente deux tumeurs sous-séreuses, du volume d'une tête d'enfant; on y trouve, en outre, de nombreuses tumeurs plus petites, les unes interstitielles, les autres sous-séreuses. La muqueuse est tuméfiée. Les annexes sont normales. Deux fragments de la muqueuse sont enlevés et soumis à l'examen.

Dans le premier fragment, l'épaisseur est de 5 à 6 mm. L'épithélium de revêtement présente de nombreuses petites saillies papillaires, sur lesquelles l'épithélium est très haut et cylindrique. Il y a de nombreux tubes glandulaires ondulés, dont quelques-uns possèdent dans leur paroi des excroissances papillaires, semblables à celles qui ont été décrites dans le cas IV. Le stroma a la texture normale et renferme peu de noyaux fusiformes. En un point on trouve un foyer hémorrhagique, qui occupe toute l'épaisseur de la muqueuse. La limite entre cette dernière et la couche musculaire est irrégulière. On trouve quelques glandes logées plus profondément dans la paroi musculaire.

Dans le second fragment, l'épaisseur de la muqueuse atteint 4 mm. Les tubes glandulaires sont un peu moins sinueux; pour le reste, l'aspect est le même que dans le fragment précédent. Dans quelques tubes glandulaires on voit des foyers hémorrhagiques.

XIII. Clinique gynécologique. N° 42. Année 1889—1890; opération du 12 novembre 1889.

Dans la paroi postérieure de l'utérus, et plutôt dans la paroi postérieure du col que dans celle du corps de l'organe, se trouve implanté un fibro-myome interstitiel, dur, du volume d'une pomme, qui a agrandi la cavité utérine.

La couche de la paroi musculaire qui sépare la tumeur de la cavité utérine est épaisse et la paroi utérine opposée à la tumeur est hypertrophiée. La muqueuse qui revêt la tumeur est mince et brillante; celle qui lui est opposée est molle et irrégulière. Les annexes sont normales. Deux fragments enlevés vis-à-vis de

la tumeur et un fragment pris sur la tumeur même sont soumis à l'examen.

Dans la première préparation, l'épaisseur de la muqueuse est de 8 mm. L'épithélium de revêtement est normal, cylindrique; la limite entre la muqueuse et la couche musculaire est nette. Le nombre des tubes glandulaires n'a pas augmenté en apparence; mais ils sont fortement sinueux et dilatés. Le stroma est riche en noyaux et contient de nombreuses cellules fusiformes. Il n'existe dans le stroma et sous l'épithélium de revêtement que peu de foyers hémorrhagiques. On trouve du sang dans quelques tubes glandulaires.

Dans la deuxième préparation l'épaisseur de la muqueuse est irrégulière et atteint jusqu'à 5 mm. Dans les parties les plus épaisses, les tubes glandulaires, à la coupe, ont des formes irrégulières, et quelques-uns sont transformés en kystes, revêtus d'un épithélium aplati. Le stroma est normal; il y a peu de foyers hémorrhagiques et on ne trouve du sang que dans quelques tubes glandulaires.

L'épaisseur du fragment de la muqueuse enlevé à la surface de la tumeur est aussi très inégale; c'est ainsi qu'en certain points la muqueuse est réduite à une seule assise de cellules épithéliales reposant directement sur la masse musculaire. Dans les autres parties de la muqueuse on trouve un petit nombre de tubes glandulaires; l'épithélium et le stroma sont normaux. Sur la préparation on constate l'existence de trois grandes cavités kystiques délimitées par un épithélium aplati. Un seul foyer hémorrhagique sous l'épithélium.

XIV. Malade de la clientèle privée du Prof. TREUB, opérée le 17 novembre 1889.

Dans la paroi utérine se trouve implanté un fibro-myome interstitiel de la grosseur d'une tête d'homme; il a fortement agrandi la cavité utérine. On trouve en outre dans la paroi utérine épaissie, de petits myomes interstitiels du volume d'une bille à jouer. La muqueuse qui recouvre la tumeur est très mince; sur la paroi opposée, elle parait normale à l'oeil nu.

Sur la paroi opposée à la tumeur, la muqueuse a une épaisseur d'environ 2 mm. et elle est nettement séparée de la couche musculaire. Le nombre des tubes glandulaires a augmenté; ils sont peu ondulés et leur épithélium est normal. Le stroma est normal et riche en noyaux; il contient en beaucoup de points des cellules fusiformes. Pas d'hémorrhagie.

A la surface de la tumeur, l'épaisseur de la muqueuse est de $^1/_2$ mm.; elle contient un petit nombre de tubes glandulaires comprimés et situés dans du stroma normal (fig. 6).

XV. Clinique gynécologique. N° 74. Année 1889—90; opération du 27 janvier 1890.

L'utérus s'est peu agrandi; dans sa paroi postérieure se trouve un fibro-myome à développement surtout sous-séreux, du volume d'une pomme, qui n'a modifié que fort peu la forme et les dimensions de la cavité de l'utérus. On peut constater à l'oeil nu que la muqueuse est fortement épaissie. D'un côté il existe un hydrosalpinx très considérable.

La muqueuse a une épaisseur de 5 mm. L'épithélium de revêtement ne se voit pas sur la préparation. Il existe de nombreux tubes glandulaires très sinueux, dont quelques-uns sont renflés en kystes et sont délimités par un épithélium aplati. Le tissu fondamental est hypertrophié et contient en beaucoup de points des cellules fusiformes. Pas de foyers hémorrhagiques.

Que peut-on conclure de ces différents cas?

Considérons d'abord ces utérus qui présentent une ou plusieurs tumeurs n'ayant exercé que peu d'influence sur la cavité utérine et qui en sont séparées par une couche musculaire épaisse. Dans ces cas, la muqueuse semble déjà se comporter différemment. Tandis que dans les cas XII et XV, la muqueuse utérine est fortement hypertrophiée, dans le cas X, où à l'oeil nu on constate à peu près les mêmes rapports, elle a cependant conservé son épaisseur normale et sa texture ne s'est pas modifiée. Dans le cas IX il existait de nombreuses tumeurs; mais toutes étaient sous-séreuses et aucune d'elles ne proéminait dans la cavité utérine; le fragment de muqueuse qui fut enlevé pour être examiné était séparé d'une tumeur par une couche musculaire pas très épaisse et cependant là aussi la muqueuse fut trouvée absolument normale. Il semble donc que *dans les cas de myomes sous-séreux, la muqueuse se comporte très différemment; qu'elle peut ou bien rester normale, ou bien s'hypertrophier plus ou moins fortement.*

Dans tous les autres cas, des tumeurs proéminaient dans la cavité utérine, soit qu'il existât dans la paroi une seule tumeur considérable et que la cavité utérine se fût accrûe tant en longueur qu'en largeur, soit qu'il existât de nombreuses tumeurs sous-séreuses et interstitielles et parfois aussi sous-muqueuses, qui alors avaient donné à la cavité utérine une forme très irrégulière. *Dans tous ces cas, la muqueuse qui revêt les tumeurs proéminentes est atrophique, tandis que celle qui revêt la paroi en regard de la tumeur est, au contraire, hypertrophique.* Sur ce dernier point, seuls les cas II et XI font exception; dans le cas II, en effet, la muqueuse en regard de la tumeur a aussi diminué d'épaisseur; dans le cas XI, elle est restée normale. Ces atrophies et hypertrophies peuvent se constater nettement aussi lorsque de nombreuses tumeurs de volumes divers font saillie dans la cavité et que l'on parvient à enlever des morceaux de muqueuse revêtant la couche musculaire normale et situés vis-à-vis de l'une des tumeurs proéminentes.

décrits, atteindre un degré très considérable, plus considérable même qu'on ne le trouve dans la plupart des cas d'hypertrophie idiopathique de la muqueuse. La limite entre la couche musculaire et la muqueuse est, dans la majorité des cas, nette et bien tranchée. Toutefois dans trois des cas (IV, VIII et XII) cette limite n'est pas nette, et la muqueuse, en différents points, pénètre plus profondément que d'habitude dans la couche musculaire; on voit alors quelques-uns des tubes glandulaires les plus profondément placés, complètement entourés par du tissu musculaire. Cependant dans aucun de ces trois cas les éléments de la muqueuse ne pénètrent aussi profondément dans la paroi que dans les cas d'adénome malin précédemment décrits. VAN CAMPE décrit aussi cette modification et il lui attribue un caractère de malignité; tandis que WIJDER a toujours trouvé cette limite bien nette. Bien que, dans les trois cas en question, l'aspect de la préparation doive nous engager à être prudent pour émettre un jugement sur ces hypertrophies de la muqueuse, cependant il n'est pas de nature telle que nous y voyions une indication suffisante de l'extirpation totale, ainsi que le veut MARTIN dans son travail sur la myotomie.

Si l'on tient compte de la texture des muqueuses hypertrophiques, il semble que dans la plupart des cas l'hypertrophie est régulière et que les glandes et le tissu fondamental y contribuent dans la même mesure. Les glandes sont souvent très sinueuses, dilatées et très nombreuses. Le tissu fondamental est aussi hypertrophié, mais présente dans la majorité des cas la texture normale. Les noyaux sont presque toujours ronds; les noyaux fusiformes, qui dans les hypertrophies idiopathiques sont si fréquents, se rencontrent ici relativement beaucoup moins. Je n'ai trouvé dans aucune des préparations que j'ai faites cette forte prolifération du tissu interglandulaire qui a tant d'analogie avec un sarcome à cellules fusiformes.

L'épithélium de revêtement est normal dans la plupart des cas; mais il montre dans quelques-uns une modification. On trouve alors de petites proliférations papillaires, dans lesquelles l'épithélium est formé par des cellules cylindriques plus élevées, dont les noyaux sont plus rapprochés de la base des cellules; cette même modification nous la retrouverons lorsque nous nous occuperons de l'épithélium des tubes glandulaires. Ce dernier épithélium montre dans certains cas aussi de semblables excroissances, qui donnent même aux glandes un aspect denticulé (fig. 4). Ce sont les mêmes proliférations que nous avons rencontrées déjà dans certains cas d'hypertrophie idiopathique et dont l'un se trouve représenté dans la fig. 3.

Dans les préparations de *la muqueuse atrophique* qui recouvre les tumeurs, dans différents cas il n'existe pas d'épithélium de revêtement. Quand il est conservé, et dans certains cas c'est même la seule partie de la muqueuse qui persiste, il présente sa

texture normale; il est cylindrique et parfois un peu moins élevé. Les tubes glandulaires qui ont persisté ont souvent une forme irrégulière; étirés en largeur, ils semblent avoir été aplatis mécaniquement (fig. 6). Le stroma est toujours abondamment pourvu de noyaux, si minime que soit la partie qui persiste de la muqueuse. Il est toujours formé par un tissu riche en cellules qui souvent sont rondes, comme c'est le cas normalement; parfois cependant il n'est pour ainsi dire constitué que par des éléments fusiformes qui, alors, courent parallèlement à la surface et donnent l'impression d'avoir été étirés mécaniquement dans ce sens. Jamais, même dans les cas de muqueuses les plus atrophiques, il n'est constitué par des travées de tissu conjonctif fibrillaire. WIJDER considère toutes les atrophies comme une conséquence d'une endométrite interstitielle, d'une prolifération du tissu interglandulaire, qui déterminerait alors la disparition des glandes par suite de la rétraction du tissu conjonctif en voie de formation. Il m'est impossible de me rallier à cette manière de voir; mes observations, signalées plus haut, et notamment l'absence de ces travées de tissu conjonctif, s'y opposent.

WIJDER a constaté fréquemment dans la muqueuse atrophique la formation de kystes. Quant à moi je ne l'ai rencontrée qu'une seule fois dans mes préparations, et encore n'était-elle que peu importante. Je l'ai constatée une seule fois aussi dans les muqueuses hypertrophiques.

Il est impossible encore pour le moment de donner une explication certaine de l'origine de ces altérations. Il est très probable que l'atrophie est occasionnée par la forte tension à laquelle la muqueuse est soumise et qu'elle n'est pas la conséquence de la prolifération interstitielle qui se produit de ce côté. Ce que nous avons exposé plus haut est en contradiction avec le précepte admis par WIJDER, en vertu duquel l'hypertrophie des glandes serait d'autant plus puissante que la couche musculaire interposée entre la muqueuse et la tumeur serait elle-même plus épaisse, et en vertu duquel la prolifération du stroma serait d'autant plus grande que cette couche musculaire serait moins épaisse. L'explication donnée par TREUB dans son article sur les myotomies est peut-être rationnelle. La tumeur déterminerait une stase du sang; cette tension sanguine engendrerait l'hypertrophie de toute la muqueuse; en se développant davantage, la tumeur proéminerait dans la cavité utérine, ce qui déterminerait une forte tension de l'épithélium de revêtement de la tumeur et, partant, l'atrophie de la muqueuse qui se trouvait déjà hypertrophiée. Le fait que l'on rencontre peu de tubes glandulaires dans les muqueuses qui se sont amincies, et que ces tubes affectent parfois une forme irrégulière et ramifiée, ce fait plaide en faveur de cette interprétation. Il n'est pas démontré cependant que la tension sanguine dans la paroi utérine engendre effectivement l'hypertrophie de la muqueuse.

D'où viennent les hémorrhagies dans les cas de myomes?

WIJDER donne à ce sujet une règle très complexe: si l'hypertrophie n'intéresse que les tubes glandulaires, alors il ne se produit pas d'hémorrhagie; toutefois l'hémorrhagie a lieu lorsque toute la muqueuse, y compris les vaisseaux, s'hypertrophie uniformément, ou bien encore lorsque l'un des éléments constitutifs de la muqueuse subit une hypertrophie extraordinaire, ou bien encore lorsque, indépendamment de l'hypertrophie des glandes de l'une des parois, il existe une forte endométrite interstitielle de la paroi opposée.

Il est illogique de prétendre que l'hypertrophie uniforme de tous les éléments constitutifs de la muqueuse puisse engendrer l'hémorrhagie; pourquoi dans un organe plus volumineux y aurait-il plus de chance d'hémorrhagie que dans un organe plus exigu, lorsque la structure est la même? WIJDER explique de la manière suivante l'origine de l'hémorrhagie en cas d'hypertrophie du tissu conjonctif. D'après LÉOPOLD la muqueuse utérine contient peu de veines et de nombreuses artères à paroi épaisse. Si donc il se produit une prolifération du tissu conjonctif, les veines seront comprimées; il en résultera une pression veineuse, qui entrainera l'hémorrhagie. Dans d'autres cas naturellement, d'après l'auteur, où l'hypertrophie de la muqueuse existe depuis peu de temps, il ne se produit pas d'hémorrhagie; mais l'hémorrhagie se fera quand une partie de la muqueuse s'ulcérera.

Examinons ce que nous apprennent les faits sur ce sujet, sans nous lancer dans des explications hypothétiques concernant la cause des hémorrhagies. Il résulte de l'étude de nos préparations, que *les hémorrhagies peuvent se produire aussi bien dans la muqueuse hypertrophique que dans la muqueuse atrophique; on trouve des foyers hémorrhagiques dans les deux cas, mais beaucoup plus fréquemment dans le premier que dans le second.* Les vaisseaux fortement dilatés que l'on trouve fréquemment sous l'épithélium de revêtement des muqueuses atrophiques, même quand on n'observe pas d'hémorrhagie libre dans le tissu, méritent d'ailleurs toute notre attention. Il est encore plus vraisemblable que l'hémorrhagie dans la plupart des cas est occasionnée par la muqueuse hypertrophique, par analogie avec ce qui se passe dans l'hypertrophie diffuse. Puisque ici où la muqueuse toute entière présente cette modification pathologique, on trouve si fréquemment des hémorrhagies, il serait étonnant que ces dernières ne fussent pas causées par l'hypertrophie, lorsque cette hypertrophie existe dans les myomes. Quelques préparations d'hypertrophies idiopathiques prouvent qu'il peut exister des hémorrhagies quand les glandes sont presque seules hypertrophiées.

Comme conseil pratique résultant de ces considérations, WIJDER engage à combattre toujours d'abord les hémorrhagies par le curettage. On ne comprend pas bien comment ce conseil s'accorde avec l'explication qu'il donne, d'après laquelle l'hémorrhagie peut

naître par suite d'ulcération. Etant donnée l'impossibilité de pratiquer un curettage complet dans la plupart des cas, on a d'ailleurs, par le raclage de la muqueuse atrophique, toute chance de provoquer l'ulcération.

Examinons pour finir, avec plus de soin, la texture de l'épithélium.

Lorsque j'étudiai de plus près cette question, je m'étais demandé si à des modifications déterminées de l'épithélium pouvaient correspondre des modifications déterminées de la muqueuse utérine? Je dois avouer que je ne suis par parvenu à résoudre cette question. Les noyaux sont normalement ovalaires, parfois un peu plus arrondis, et ils sont situés sensiblement au milieu de la cellule épithéliale. On trouve aussi cette structure, dans la majorité des cas, dans les muqueuses pathologiques. Il arrive parfois que les noyaux se rapprochent davantage de la forme sphérique, sans que l'on puisse dire que c'est là un caractère constant dans des formes déterminées. Il est naturel que l'épithélium soit aplati lorsqu'il y a une formation kystique importante.

Une seule modification de l'épithélium présente un caractère bien déterminé. Quand on regarde les fig. 1 et 2 et qu'on les compare aux fig. 3 et 4, une différence nous frappe. Dans les deux premiers cas l'épithélium est plan et suit tout à fait la configuration des petits tubes glandulaires circulaires. Dans les deux figures suivantes, l'épithélium qui revêt les tubes nous montre de nombreuses saillies. Cette différence s'observe mieux encore sur les fig. 9 et 10, dont la première représente un épithélium normal et la seconde, les transformations sus-dites, sous un fort grossissement (Hartnack: obj. 8, oc. 2). Dans la dernière figure (fig. 10), l'épithélium forme de nombreuses excroissances, tandis que la forme des cellules est plus cylindrique et que les noyaux sont plus rapprochés de la base des cellules. Ces proliférations semblent nettement provenir de l'épithélium même, ainsi qu'on peut le déduire de la petite quantité de stroma qui participe à leur formation. Il résulte de ce que nous avons vu précédemment que non seulement l'épithélium des glandes présente cette modification, mais qu'il peut en être de même de l'épithélium de revêtement.

Cette modification a-t-elle une signification quelconque?

L'excroissance, comme nous l'avons vu, est produite par l'épithélium et, par analogie avec ce qui se réalise dans d'autres modifications pathologiques, on pourrait être amené à la considérer comme de nature maligne. Bien que je ne veuille pas affirmer que ces muqueuses soient malignes, il ne m'étonnerait nullement qu'elles eussent plus de tendance à la malignité que d'autres muqueuses et qu'elles pussent subir plus promptement des modifications malignes sous l'influence de circonstances déterminées.

la limite entre la muqueuse et la paroi musculaire n'est pas nette, pourrait plaider quelque peu en faveur de cette manière de voir. D'un autre côté, il est toutefois étrange que l'on ne trouve ces excroissances dans aucun des deux cas d'adénome malin. Ce dernier fait ne milite donc pas en faveur de l'hypothèse que je viens d'émettre.

LA MUQUEUSE UTÉRINE DANS LE CARCINOME DE LA PORTION VAGINALE DU COL.

Jusqu'en 1888 on n'avait discuté qu'au point de vue clinique la question de savoir quelle mode d'opération on devait préférer dans les cas de carcinome au début de la portion vaginale du col: l'amputation de cette portion de la matrice ou l'extirpation totale de l'utérus. En 1888, ABEL publia, dans l'Archiv für Gynäcologie, un article qui semblait destiné à résoudre aussi cette question au point de vue anatomo-pathologique. Il attira l'attention sur ce fait que l'on n'avait pas encore fait de recherches sur cette question et que néanmoins RUGE et VEIT formulaient comme règle: „die Schleimhaut des Körpers erkrankt bei Portiocarcinom ebensowenig wie die Cervixschleimhaut". Il communiqua ensuite ses recherches personnelles.

ABEL étudia 7 utérus atteints de carcinome extirpés par LANDAU. Dans tous ces cas, il trouve une hypertrophie de la muqueuse et constate que les glandes présentent ces modifications que l'on rencontre dans l'hypertrophie diffuse de la muqueuse. Toutefois c'est dans le tissu interglandulaire que s'observent les altérations les plus intéressantes et les plus considérables. Dans les 5 premiers cas, il constate, en des points nombreux, la présence de cellules fusiformes dans le tissu fondamental. Tantôt on observe ces cellules dans la muqueuse tout entière, tantôt en quelques endroits seulement et celà dans les parties les plus profondes et au voisinage immédiat des glandes. En d'autres points il les trouve de nouveau réunies par groupes au sein du tissu infiltré. Dans le premier des cas qu'il décrit, il voit dans les couches superficielles de la muqueuse, indépendamment de ces cellules fusiformes, des groupes de grandes cellules arrondies, ressemblant à des cellules épithéliales, et logés aussi dans du tissu infiltré. En certains points, les cellules fusiformes se transforment en de plus grandes cellules épithélioides ou bien elles confinent immédiatement à ces dernières. Dans les deux derniers cas qu'il décrit, il ne constate pas toutes ces modifications, mais il en constate d'autres qui sont des indices d'une inflammation chronique, notamment une infiltration et une néoformation de tissu conjonctif.

De ces observations ABEL conclut que la muqueuse du corps utérin subit, lors de la transformation carcinomateuse de la portion vaginale du col, de fortes modifications et que ces modifications ne sont pas de nature bénigne, mais doivent être attribuées à une néoformation, à un sarcome. Cette néoformation n'est pas en continuité directe avec l'affection primaire de la portion vagi-

nale; elles sont, en effet, séparées l'une de l'autre par une portion saine du col. Pour ABEL il est certain que ces modifications sont produites par formation sarcomateuse et il s'appuie aussi, à ce sujet, sur l'autorité de WALDEYER, qui a posé le même diagnostic. Pour finir, il émet la possibilité qu'une cause unique pourrait engendrer deux affections aussi différentes.

Une découverte aussi importante, qui différait de tout ce qu'on avait cru jusqu'à cette époque, engagea naturellement bientôt d'autres gynécologistes à contrôler les conclusions de ABEL et celles-ci aussitôt furent contredites. Au Congrès de Gynécologie de Halle, qui eut lieu en mai 1888, ECKARDT communiqua les résultats d'une série de recherches qu'il avait faites sur ce sujet. Il obtint les mêmes figures que ABEL, mais les interpréta différemment. Il attira l'attention sur ce point que toutes les modifications hyperplasiques des éléments du tissu conjonctif ont beaucoup d'analogie avec un sarcome et que c'est le cas ici aussi. Il arriva à conclure qu'il se produit des processus d'inflammation chronique dans la muqueuse, inflammation qui affecte spécialement les glandes; toujours il trouva la muqueuse riche en capillaires.

SAURENHAUS traita le même sujet, le 13 juillet 1888, dans la séance du „Gesellschaft für Geburtshülfe und Gynäcologie zu Berlin". Il conclut également que les modifications observées appartiennent à ce que l'on appelle ordinairement l'endométrite bénigne. Les frères LANDAU défendirent énergiquement, à cette occasion, les affirmations de ABEL et soutinrent que les modifications portent bien tous les signes d'une néoformation, d'un sarcome.

L'opinion de ABEL fut encore l'objet d'autres contestations. FRAENKEL démontra l'analogie complète qui existe entre les préparations de ABEL et celles que donne l'hypertrophie diffuse de la muqueuse. Il considère comme n'étant pas résolue la question de savoir quelle affection est primaire et quelle est secondaire, pas plus que la question de savoir si les cellules fusiformes proviennent du tissu conjonctif ou bien des cellules rondes!

ABEL, en septembre 1888, défendit personnellement, à Cologne, sa manière de voir et maintint que les modifications observées étaient de nature sarcomateuse. Plus tard ABEL et LANDAU, dans l'article que nous avons déjà cité sur l'Anatomie pathologique de la muqueuse utérine, arrivent à faire cette déclaration étonnante que sous la dénomination de sarcome ils n'ont rien désigné de malin. C'est ainsi que l'on donne souvent le nom de sarcomes à des formations qui ne sont pas malignes, par exemple, aux épulis, aux sarcomes de la dure-mère, aux fibro-sarcomes du sein! Ils maintiennent cette dénomination pour les modifications trouvées par ABEL dans la muqueuse utérine.

J'ai examiné la muqueuse de 5 utérus, dont 4 avaient été extirpés par le Professeur TREUB, pour carcinome de la portion vaginale du col.

Au point de vue macroscopique elles présentaient toutes des tumeurs plus ou moins ulcérées, envahissant l'une des lèvres de la portion vaginale ou ses deux lèvres à la fois. L'utérus même n'était agrandi dans aucun des cas.

L'examen microscopique donna les résultats suivants.

I. Clinique gynécologique. N° 85. Année 1888—1889; opération du 16 février 1889.

L'épaisseur de la muqueuse est très irrégulière. L'épithélium de revêtement est normal. Le stroma est hypertrophié et contient de nombreuses cellules fusiformes, ce qui fait que quelques parties ressemblent beaucoup à du tissu sarcomateux. Les tubes glandulaires ont, dans la couche la plus superficielle, un trajet peu sinueux; dans la couche la plus profonde ils sont plus sinueux; ils sont nombreux. La limite entre la muqueuse et la couche musculaire est très irrégulière; jusqu'à une très petite profondeur dans le tissu musculaire, on trouve des prolongements de la muqueuse, de telle sorte que certains tubes glandulaires sont complètement entourés par du tissu musculaire. Il n'y a pas d'hémorrhagie.

II. Clinique gynécologique. N° 109. Année 1888—1889; opération du 11 mai 1889.

L'épaisseur de la muqueuse est irrégulière et atteint en moyenne, 1,4 mm. L'épithélium de revêtement est haut et cylindrique. Le stroma est riche en noyaux et contient beaucoup de cellules fusiformes. Le nombre des glandes n'a pas fortement augmenté; les tubes glandulaires sont peu ondulés. La limite entre la muqueuse et la couche musculaire est irrégulière et plusieurs longs prolongements de la muqueuse pénètrent dans la couche musculaire. La muqueuse contient de nombreuses hémorrhagies et de nombreux vaisseaux sanguins fortement dilatés.

III. Cas reçu du Docteur K., de Harlem, le 5 septembre 1889.

La muqueuse ne possède même pas en moyenne une épaisseur de 1 mm. Elle contient un stroma abondant, consistant en cellules rondes et en cellules fusiformes. L'épithélium est normal. La limite entre la muqueuse et la couche musculaire est irrégulière et n'est pas nette. En quelques endroits on trouve des tubes glandulaires plus profondément situés dans la couche musculaire.

IV. Malade de la clientèle privée du Prof. TREUB; opérée le 20 septembre 1889.

La muqueuse atteint en moyenne 2 mm. d'épaisseur. L'épithélium est couvert de sang presque partout. Le stroma est riche en noyaux et contient principalement des noyaux sphériques. De nombreux tubes glandulaires fortement ondulés. La limite entre la muqueuse et la couche musculaire n'est pas définie; en beau-

de la muqueuse tout entière pénétrer dans la couche musculaire; en un seul point cette pénétration atteint 2 mm. Indépendamment de l'hémorrhagie superficielle, on ne trouve que peu de sang dans le tissu.

V. Clinique gynécologique. N° 26. Année 1889—1890; opération du 1er octobre 1889.

L'épaisseur de la muqueuse est irrégulière. L'épithélium est normal mais n'existe qu'en quelques points. Le stroma est riche en noyaux et contient de nombreuses cellules fusiformes. Les tubes glandulaires sont normaux. La limite entre la muqueuse et la couche musculaire est très peu nette, bien que l'on n'y voie pas de prolongements proprement dits. On ne trouve dans la muqueuse que peu de foyers hémorrhagiques.

Des résultats obtenus par mes prédécesseurs et des descriptions précédentes, on pouvait déjà déduire quelles seraient les modifications que l'on trouverait dans le tissu interglandulaire. On constate en réalité, dans plusieurs des 5 cas que nous venons d'examiner, cette prolifération dont on a déjà indiqué, dans les passages précédents, la grande analogie avec un sarcome. Il n'est donc pas surprenant que ABEL ait considéré ces modifications comme de nature sarcomateuse; mais ce qui est plus étonnant, c'est qu'il considère les cellules sphériques qui constituent le tissu fondamental normal, comme un sarcome à cellules rondes. Bien que l'un et l'autre consistent en éléments jeunes de tissu conjonctif, cependant cette ressemblance n'est pas si grande.

Les modifications de la muqueuse que nous avons constatées sont absolument de même nature que les hypertrophies que nous avons décrites précédemment; nous y trouvons aussi les mêmes différences concernant la prolifération plus ou moins grande des glandes et du stroma. Il est un point cependant qui mérite une attention spéciale: c'est la limite entre la muqueuse et la couche musculaire. Nous avons trouvé dans les muqueuses hypertrophiques, en cas de myomes, dans trois cas (IV, VIII et XII) une limite irrégulière, une pénétration plus profonde des glandes dans la couche musculaire, mais toujours cependant dans des limites assez restreintes. Il est donc surprenant que ce phénomène se rencontre dans tous ces cas, et dans deux des cinq cas il est même si accusé que, à mon avis, on doit considérer comme de nature maligne les modifications observées dans les muqueuses. Dans son article, ABEL ne nous parle de cette limite qu'une seule fois et il indique qu'elle est assez rectiligne; dans tous les autres cas qu'il décrit, il ne donne aucune indication sur cette question. Le nombre des cas que j'ai étudiés est beaucoup trop restreint pour que nous puissions nous faire un jugement sur ces modifications. Il est à souhaiter que cette étude soit poursuivie afin de décider si les modifications constatées se présentent cons-

Nous examinâmes d'abord le contenu des kystes, tandis que les parties d'organes destinées à être coupées furent encore placées quelque temps dans l'éther, pour être ensuite enrobées dans la celloïdine.

EXAMEN MICROSCOPIQUE DU CONTENU DES KYSTES.

Tout le contenu des kystes consistait exclusivement en une masse granuleuse dans laquelle on ne trouvait que çà et là des cellules épithéliales dégénérées et des globules rouges et blancs du sang isolés. Mais ce qui attira tout spécialement notre attention, ce sont des formations particulières, des sortes de sphères, que nous observâmes sous différentes formes.

Quelques-unes de ces vésicules contenaient un protoplasme homogène et montraient à leur surface seulement une zône striée radiairement. Beaucoup d'entre elles étaient pourvues d'un prolongement; certaines même en montraient deux. D'autres vésicules étaient entourées d'une coque, parfois aussi striée radiairement. A leur centre se trouvait une masse granuleuse, dans laquelle on distinguait parfois un noyau. Ces sphères offraient la plus grande ressemblance avec des oeufs de Ténias.

Nous nous sommes demandé si nous avions affaire à des psorospermies et, pour nous en assurer, nous avons examiné un grand nombre de coupes microscopiques. Mais nous n'y avons trouvé aucune de ces sphères et lorsque plus tard nous avons repris l'étude du contenu, elles en étaient également disparues.

M. TEN SIETHOFF a aussi trouvé ces vésicules et même en nombre beaucoup plus considérable que nous.

Nous ne pouvons donc émettre un jugement certain; cependant nous croyons bien avoir eu affaire à des formations organisées et peut-être même à des Grégarines.

EXAMEN MACROSCOPIQUE.

FOIE. Tout le foie est parsemé de kystes plus ou moins volumineux, dont les plus grands atteignent un diamètre de 5 cm.; tandis que les plus petits ont à peine la grosseur d'une tête d'épingle. Ces kystes ne sont pas répartis uniformément sur tout le foie; en effet, c'est dans le lobe droit que se trouvent les plus grands et les plus nombreux, bien que cependant dans le lobe gauche s'en trouvent quelques-uns atteignant les mêmes dimensions. La face convexe du foie est moins atteinte de dégénérescence que sa face inférieure. Seule la partie externe du lobe droit fait exception, en ce sens que là aussi la face convexe est pourvue de kystes si nombreux qu'on a peine à découvrir entre eux un reste de tissu hépatique. Le lobe carré ne montre, au

contraire, qu'une dizaine de kystes de 3 à 4 mm. de diamètre. La surface du foie est, en général, lisse, mais çà et là, entre les kystes, et en des endroits où ceux-ci sont moins nombreux, on trouve de petites dépressions, qui donnent au foie lui-même un aspect finement granuleux. La capsule du foie peut être détachée de l'organe; mais si l'on fait cette opération aux points où se trouvent les kystes, on observe qu'en enlevant la capsule on n'ouvre pas les kystes. Leur paroi n'est donc pas formée par la capsule du foie, mais bien par un tissu propre.

La vésicule biliaire, de même que le canal cystique ne montrent rien d'anormal.

De même les grands canaux biliaires sont normaux; ils passent entre les kystes et autour de ceux-ci et forment sur leur paroi des stries blanches, que nous avions prises d'abord pour des cloisons intermédiaires. Nulle part on ne peut observer un canal biliaire débouchant dans un kyste. La veine porte est normale; ses ramifications suivent le même trajet que les canaux biliaires et forment parfois sur la paroi des kystes un beau réseau, dont la coupe montre la lumière des vaisseaux.

La coupe du foie montre un nombre considérable de grands et de petits kystes, pourvus d'une paroi d'un blanc brillant. Le lobe droit n'est qu'un conglomérat de kystes, entre lesquels on ne trouve qu'un peu de tissu hépatique. Dans beaucoup de kystes on constate la présence de cloisons qui n'atteignent pas la paroi opposée; il en résulte que chacun de ces kystes semble composé de plusieurs kystes. On peut énucléer complètement un tel kyste; mais alors le tissu conjonctif qui pénètre dans le tissu hépatique, est déchiré en plusieurs points. La paroi entre deux kystes peut encore se diviser en deux lamelles, entre lesquelles court souvent un vaisseau ou un canal biliaire.

Reins. Les reins ont un volume normal, car les kystes qui s'y trouvent ne sont pas très gros. Les plus grands n'ont que le diamètre d'une cerise. La plupart se trouvent sur la face convexe, dont la surface est, par conséquent, très irrégulière, car les kystes y sont si nombreux qu'en beaucoup de points on n'aperçoit plus le tissu du rein.

Leur capsule montre absolument les mêmes rapports que la capsule du foie; les kystes possèdent donc ici aussi une paroi propre. De même à la coupe on voit partout des kystes, mais surtout dans la zône corticale, où leur paroi est aussi d'un blanc brillant. Ni le bassinet, ni les papilles ne présentent de caractères particuliers.

Les vaisseaux sont également normaux.

Ovaire. L'ovaire est petit et ne montre qu'un seul kyste d'environ 1 cm. de diamètre.

EXAMEN MICROSCOPIQUE.

FOIE. A l'examen microscopique on peut distinguer trois régions différentes. Dans l'une on ne trouve pas de kystes; le tissu y est normal, les cellules hépatiques en bon état; le tissu interlobulaire et les canaux biliaires n'y sont pas augmentés en nombre. Si l'on n'examinait que cette région, on conclûrait que le foie est absolument normal. Mais il n'en est pas de même pour d'autres régions du foie, où l'on ne trouve que de petits kystes ou bien quelques grands. Ici le tissu est souvent cirrhotique, mais pas toujours; ainsi nous n'avons trouvé autour d'un grand kyste qu'une petite quantité de tissu conjonctif et au voisinage immédiat les cellules hépatiques étaient normales; dans une petite partie de la paroi seulement on trouvait du tissu interlobulaire avec des canaux biliaires plus nombreux qu'à l'état normal. Mais c'était là une exception et, le plus souvent, on ne voyait autour des kystes que des lobules comprimés dans le sens de leur longueur, du tissu conjonctif hypertrophié et des conduits biliaires.

En s'éloignant des kystes on trouve du tissu cirrhotique; mais cette cirrhose a quelque chose de particulier, qu'on ne trouve pas dans la cirrhose de LAENNEC. Ce n'est pas ce que les auteurs français appellent la „cirrhose annulaire". En effet les lobules ne sont pas entourés et comprimés par du tissu conjonctif; au contraire, le tissu conjonctif prend la place du tissu hépatique, de sorte que l'on ne voit aucun lobule net et arrondi, mais ils ont une forme irrégulière. Là où le tissu interlobulaire entoure un lobule, on voit parfois un canal biliaire se montrer tout à coup entre les cellules hépatiques, comme s'il avait pris la place d'un groupe de ces cellules, ce qui fait que la limite entre le tissu interlobulaire et les lobules devient irrégulière. En d'autres points encore on ne trouve plus que des restes de lobules de forme irrégulière; tantôt ils affectent la forme de longues bandes, tantôt celle d'un triangle ou d'un ovale.

En réalité, les canaux biliaires qui occupent la périphérie du tissu interlobulaire ont l'air de prendre la place des cellules hépatiques et nullement de les comprimer.

Mais ce qui frappe surtout, c'est qu'on voit tout à coup surgir, au milieu du tissu hépatique normal, des conduits biliaires qui ne sont pas accompagnés par du tissu interlobulaire. Ici aussi, c'est absolument comme si ces conduits biliaires prenaient la place du tissu hépatique.

Enfin, en des points d'une troisième catégorie, où l'on trouve de très nombreux kystes agglomérés, on constate que le tissu est fortement cirrhotique. En certains points on ne trouve presque plus de cellules hépatiques; on n'y observe plus, au contraire, que des conduits biliaires juxtaposés. En un point on ne trouve que du tissu conjonctif et, à l'intérieur de ce dernier, des

canaux biliaires formés par deux rangées de cellules épithéliales cubiques juxtaposées. Ces canaux biliaires forment un réseau, en ce sens qu'ils se séparent pour se réunir de nouveau et passer les uns au dessus ou au dessous des autres. Il est impossible de les considérer comme de formation ancienne, car une telle région n'aurait pu se former à la suite de la disparition des cellules hépatiques. On a ici, sans aucun doute, affaire à des canaux biliaires néoformés.

Maintenant que nous avons décrit le tissu hépatique, examinons de plus près les kystes. Les grands comme les petits présentent la même structure. Ils sont constitués par une seule couche épithéliale, dont les cellules sont cubiques dans les petits kystes, tandis que dans les grands elles deviennent de plus en plus aplaties et finissent par former une couche si mince qu'il est très difficile d'y distinguer les différentes cellules les unes des autres. Autour de cette couche épithéliale se trouve du tissu conjonctif dont les faisceaux de fibrilles ont la même direction que celle de la paroi du kyste. Ce tissu conjonctif est ordinairement très développé autour des grands kystes; cependant, comme nous l'avons dit déjà, ce n'est pas toujours le cas; autour des petits kystes, ou bien on ne trouve pas de tissu conjonctif, ou bien il en existe parfois une couche très mince.

L'origine des kystes doit être recherchée dans les canaux biliaires néoformés. On voit certains de ces canaux dilatés et à leur périphérie la même masse granuleuse qui constitue le contenu des grands kystes. Outre ces conduits biliaires légèrement dilatés on rencontre aussi de petits kystes, qui établissent la transition vers les kystes plus volumineux.

Ainsi que nous l'avons dit déjà, le contenu des kystes est granuleux; on y trouve en outre des masses en gouttelettes, à côté de lambeaux d'épithélium, qui tantôt forment encore des couches cohérentes, ou bien dont les cellules sont isolées et le plus souvent alors, dégénérées. On ne trouve jamais de pigment biliaire dans ces kystes; on en trouve, au contraire, dans certains canaux biliaires, mais jamais cependant dans ceux qui, en raison de leur grand nombre et de la coloration vive de leurs noyaux, doivent être considérés comme de formation récente.

La paroi de certains kystes est garnie de papilles, qui sont entièrement recouvertes d'une couche épithéliale unique; les cellules de cette assise ne montrent aucun signe de prolifération.

Il est encore une particularité digne d'être signalée; c'est celle que présentent certaines régions où l'on ne trouve que du tissu conjonctif, ce tissu étant lui-même séparé du tissu hépatique par du tissu conjonctif de formation plus ancienne. A partir du tissu hépatique on trouve donc ce tissu conjonctif, puis une couche plissée, constituée par une masse qui se colore vivement par l'éosine; sans aucun doute il s'agit ici de restes de cellules épithéliales, ainsi que le prouve d'ailleurs la présence de bandes

épithéliales encore reconnaissables. Plus loin, on retrouve de nouveau du tissu conjonctif qui, toutefois, ne présente plus une structure aussi nettement fibrillaire que la couche externe. Dans ce tissu conjonctif se trouvent de nombreux vaisseaux qui s'étendent jusque dans la couche moyenne; cette dernière, elle-même, est constituée par un réseau de fibrine, contenant des leucocytes dans ses mailles. Sans nul doute, cette couche représente un produit de mortification de l'épithélium sur lequel, aux dépens du tissu conjonctif de la capsule, s'est formé ce nouveau tissu conjonctif, qui a préparé une cicatrisation du kyste.

Au hile l'étude microscopique ne nous a révélé aucune transformation.

REINS. Le tissu du rein présente les mêmes particularités que celles que l'on observe après une néphrite interstitielle. Les capsules de MÜLLER sont épaissies; certains glomérules sont absolument détruits, tandis que le tissu conjonctif est fortement hypertrophié. En outre, on trouve de nombreux infiltrats dont la plupart siègent autour des kystes et parfois aussi exclusivement autour des glomérules.

La tunique interne des vaisseaux est épaissie.

Les kystes ont ici un tout autre aspect que dans le foie; leur épithélium, en effet, est généralement détruit et il ne s'est complètement maintenu que dans quelques kystes. Dans ce cas les cellules sont très aplaties, mais leurs noyaux se colorent vivement. Quelques canalicules, situés autour des kystes sont comprimés dans la direction des parois du kyste; d'autres sont dilatés. Dans quelques tubes droits et contournés on trouve des cylindres fibrineux, qui ont provoqué la dilatation de ces tubes.

Par suite de la chute de l'épithélium et par suite de l'infiltration, les rapports sont généralement devenus confus.

Au musée du Laboratoire BOERHAAVE se trouvait également un foie kystique. Ce foie provient d'une autopsie faite à l'un des asiles de vieillards de Leide. Comme le foie seul a été conservé, nous pouvons en conclure que les autres organes ne présentaient rien de particulier. Voici le résultat de l'examen de ce foie:

EXAMEN MACROSCOPIQUE. Çà et là existent des kystes, de la grosseur d'une cerise, et ne proéminant pas à la surface du foie. A la coupe on trouve également de ces kystes, bien qu'ils soient ici moins nombreux. En résumé, à part leur volume, ces kystes offrent les mêmes caractères que dans notre cas précédent. Leur contenu n'offre rien qui mérite d'être signalé.

EXAMEN MICROSCOPIQUE. Ce foie présente aussi différentes régions, dans lesquelles la dégénérescence n'atteint pas le même degré. Ainsi en certains points le tissu hépatique est absolument normal; seules quelques cellules hépatiques ont subi la dégénérescence graisseuse et pigmentaire. Mais en d'autres points on

rangées de canaux biliaires néoformés. Dans ces points on observe aussi une légère infiltration. De même que dans le cas de Meerenberg, on voit aussi ici des parties, mieux caractérisées encore, qui sont constituées exclusivement par des conduits biliaires néoformés, et dans lesquelles de grands conduits biliaires et des vaisseaux sanguins font absolument défaut. Ces parties du foie offrent aussi le même aspect que dans le cas de Meerenberg: les conduits biliaires ont l'air d'occuper la place des cellules hépatiques.

Mais on trouve en outre, dans le cas qui nous occupe, des endroits, qui n'existaient pas dans le foie précédent, et qui sont d'un grand intérêt au point de vue du développement des kystes. Ces endroits ont une étendue d'environ 3 mm. Le moyen le plus facile de les décrire consiste à les comparer à un angiome, dans lequel l'endothélium, serait remplacé par un épithélium et les corpuscules sanguins par un contenu granuleux. Un réseau de canaux biliaires dilatés occupe le milieu du tissu interlobulaire, tandis que les bords de ce tissu sont occupés par des canaux biliaires néoformés. On peut en outre observer la façon dont ces conduits biliaires se dilatent et l'on a ainsi des formes de transition entre ceux-ci et les conduits biliaires fortement dilatés. Il est remarquable que le tissu conjonctif interposé entre ces conduits biliaires est du tissu conjonctif d'ancienne formation et que, par conséquent, il a dû se trouver là depuis longtemps.

Après cet exposé de nos observations personnelles, nous passerons en revue les différentes publications qui ont été faites sur le même sujet.

KYSTES CONGÉNITAUX DU REIN.

Les cas de reins atteints de dégénérescence kystique congénitale ne sont pas rares dans la littérature. Le plus souvent ils attirent l'attention par des difficultés qu'ils occasionnent lors de l'accouchement, et ces difficultés sont telles qu'elles nécessitent souvent le secours du chirurgien. Ces kystes sont donc pour l'accoucheur du plus grand intérêt, et sont d'ailleurs la plupart du temps signalés par lui. Inutile de dire que le diagnostic est difficile ou même impossible à poser même pendant l'accouchement. Pour les anatomo-pathologistes, ces kystes ont un grand intérêt précisément parce que quelques-uns d'entre eux ont considéré ces kystes congénitaux comme la cause de la dégénérescence kystique chez l'adulte. D'autres auteurs ont cherché à appliquer à la formation des kystes chez l'adulte, l'hypothèse admise pour expliquer la formation des kystes congénitaux.

VIRCHOW [1]) a examiné plusieurs cas de kystes congénitaux du rein.

La première pièce provenait d'une femme qui, trois fois de suite, avait mis au monde des enfants non viables. Le troisième foetus fut examiné [2]) et l'on y trouva les deux reins présentant la dégénérescence kystique; mais les uretères étaient perméables. Après ces trois enfants, la femme mit au monde un enfant vivant, puis de nouveau un mort-né. A l'autopsie de ce dernier, on retrouva les mêmes particularités que chez le troisième enfant. VIRCHOW conclut de ce cas, aussi bien que de plusieurs autres cas signalés dans la littérature, que l'on trouve des reins, présentant la dégénérescence kystique aussi bien avec que sans oblitération des uretères.

On trouve signalés des cas de kystes sans oblitération dans les ouvrages de HEUSINGER [3]), MECKEL [4]), NICHAT [5]) OESTERLEN [6]) et CORMACK [7]). Mais aucun d'eux ne parle de l'étiologie de ces cas.

VIRCHOW croit que, dans le cas examiné par lui, la cause

---

1) VIRCHOW's gesammelte Abhandlungen. Frankfurt 1855.

2) ADAMKIEWICZ. De renum in foetu hypertrophia, adjecto exemplo nondum descripto. Diss. inaug. Berol. 1843.

3) Zeitschr. f. organ. Physik. II. p. 63.

4) Archiv. f. Physiol. VII. p. 114. 123.

5) Mém. de la société méd. d'emul. de Lyon. Paris 1842.

6) Neue Zeitschr. f. Geburtsh. VII. 2.

étiologique doit être cherchée dans une oblitération des canalicules urinifères dans les pyramides par de petits calculs d'acide urique. Cette opinion avait été émise déjà auparavant par LEHMAN [1]) mais dans le cas de LEHMAN, il se trouvait de l'urine dans la vessie, tandis que l'orifice uréthral de la vessie et l'urèthre manquaient. VIRCHOW prétend que la présence de l'urine dans la vessie est contraire à l'hypothèse de LEHMAN, d'après laquelle les canalicules urinifères auraient été obstrués, tandis que LEHMAN s'explique le précipité par le fait de la rétention de l'urine, laquelle, de son côté, est occasionnée par l'atrésie de l'urèthre.

SCHUPMANN [2]) et EDUARD VON SIEBOLD [3]) ont cependant trouvé la vessie entièrement vide.

Mais VIRCHOW, après examen de cinq autres cas, conclut que ordinairement une inflammation foetale amène l'oblitération des canalicules urinifères et que cette oblitération devient alors la cause de la dégénérescence kystique. Il attire également l'attention sur ce fait que souvent les kystes congénitaux du rein sont accompagnés d'autres malformations. Ainsi il trouva lui même, une fois un hydrocéphale, deux fois une hydrencéphalocèle, deux fois une malformation de la vessie, une fois un rein en fer à cheval. SCHUPMANN fait observer que la fillette, examinée par lui, était le troisième enfant mal conformé, né de parents sains. A l'autopsie, il constata la duplicité du vagin et de l'utérus.

Dans le cas de VON SIEBOLD, il existait un commencement d'hydrocéphalie. HEUSINGER, dans ses suppléments à WILLIS [4]), a réuni un cas personnel et une série de cas observés par d'autres auteurs. Chez un monstre où manquaient le membre inférieur droit et la moitié droite des organes génitaux féminins, il existait à droite une dégénérescence kystique, à gauche un rein normal et une capsule surrénale [5]).

MECKEL constata deux cas de dégénérescense bilatérale chez des nouveau-nés dont la tête et les membres étaient malformés. HÖRING [6]) décrit le même phénomène chez un monstre à pieds

1) Nederl. Weekblad. 1853. N° 12.
2) Organ. f. die ges. Heilk. Bonn 1842.
3) Monatschrift f. Geburtsh. 1854. Sept. IV. 3.
4) Die Krankheiten d. Harnsystems. Eisenach 1841. p. 455. 460.
5) De même que dans le cas de HEUSINGER un rein restait normal; il existe encore d'autres cas dans la littérature, où la dégénérescence kystique atteignait un degré inégal dans les deux reins. SCHWARTZ (Vorzeitige Athembewegungen. Leipzig 1858. p. 63) mentionne un cas où le rein droit était quadruplé de volume. On y constatait, outre la présence de kystes très petits, une dilatatation très considérable du bassinet, dont la cavité était en outre remplie au maximum, et le parenchyme rénal n'existait qu'en certains endroits. Le rein gauche avait son volume normal et il était parsemé aussi bien à la périphérie que dans le parenchyme de kystes nombreux, qui atteignaient jusqu'à la grosseur d'un pois. Les deux uretères étaient perméables, mais de façon seulement à permettre le passage d'une sonde capillaire. (EBSTEIN in VON ZIEMSSEN'S Handbuch. Bd. IX. 2. p. 140).
6) Wurttemb. med. Correspond. Blatt. B. 7 p. 126.

bots. Déjà BARTHOLIN, mentionne une dégénérescence unilatérale chez un enfant à gueule de loup. De même dans le cas précité de LEHMAN, il existait des pieds bots et en même temps une atrésie de l'uretère.

WOLFF [1]) observa chez la même mère, à deux reprises différentes, un enfant avec kystes congénitaux des reins; le second enfant était atteint d'hydrocéphalie à un faible degré.

Dans le cas de KANZOW [2]) on avait de l'hydrocéphalocèle et une fissure palatine. On y trouvait en outre une très forte hypertrophie du coeur.

VIRCHOW examina les reins, en les injectant aussi bien par les uretères que par les vaisseaux sanguins; mais jamais la moindre parcelle de la masse injectée ne pénétra dans les kystes. Dans le cas de Voss, communiqué par MARTIN [3]) l'enfant avait un encéphalocèle, un double bec de lièvre, et une fissure palatine, une nuque courte, des membres supérieurs et inférieurs courts, avec des orteils surnuméraires. Chez l'enfant décrit par MADGE [4]) les bassinets et les uretères manquaient. BRÜCKNER [5]) observa deux fois de suite, chez la même femme, des enfants pourvus de reins atteints de dégénérescence kystique et cette malformation était accompagnée d'autres anomalies. Le premier enfant était hydrocéphale, avait le cou court, les mains pourvues de six et sept doigts; en outre, les membres inférieurs étaient très courts. Le second enfant était aussi hydrocéphale et ici également les membres étaient courts, tordus et contractés. Chaque pied avait six orteils; chaque main, six doigts; les organes génitaux étaient également atrophiés; les uretères étroits, perméables, mais la vessie était petite et vide. VALENTA [6]) observa également un hydrocéphale, chez lequel les uretères étaient si étroits qu'ils livraient difficilement passage à une soie de porc. COATS mentionne l'absence d'une valvule sigmoide de l'aorte.

Dans le cas de LEJARS [7]) l'utérus était mal développé.

A l'encontre de ces cas, il en existe d'autres dans lesquels on n'a pas trouvé d'anomalies concomitantes, par exemple, ceux de OSIANDER [8]), CARUS [9]), la pièce de PETER décrite par UHDE [10]) et le premier cas de WOLFF [11]).

Ces malformations qu'on a signalées dans tant de cas peuvent

---

1) Berl. Klin. Wochenschrift 1866 N° 26 et 1867 N° 46.
2) Monatsh. f. Geburtsh. B. 13. p. 182.
3) Monatsh. f. Geburtsh. B. 27. p. 15.
4) London. Obst. Transact. Vol. XI, p. 55.
5) Virchow. Arch. XLVI, p. 503.
6) Prag. med. Wochenschr. I. 51. 1876.
7) Du gros rein polykystique de l'adulte. Th. de Paris. 1888, p. 27.
8) Gemeins. deutsche. Zeitschr. für Geburtsk. Weimar. 1827. Bd. I. p. 167.
9) Gemeins. deutsche. Zeitschr. für Geburtsk. Weimar. 1828. Bd. III. p. 142.
10) Monatsh. f. Geburtsh. B. 8. S. 26.
11) loc. cit.

être réparties en deux grands groupes, suivant qu'elles intéressent l'appareil excréteur du rein lui-même ou qu'elles se manifestent dans d'autres organes. Il serait possible que le premier groupe fût sous la dépendance directe de la dégénérescence kystique, ainsi que KOSTER [1]) l'admet pour tous les cas. A l'encontre de cette opinion, EBSTEIN [2]) soutient qu'elle ne peut expliquer les cas dans lesquels les bassinets et les uretères étaient perméables. FÖRSTER [3]) et HEUSINGER [4]) qui tous deux admettent aussi cette opinion qu'une rétention peut amener une dégénérescence kystique, trouvent en THORN [5]) un contradicteur.

Celui-ci dit en effet: „Die Erfahrungen bei der Hydronephrose „Erwachsener sprechen nicht sehr dafür, dass beim Embryo eine „Cystenniere durch Harnstauung im Nierenbecken entstehen könne; „denn die Harnstauung im Nierenbecken setzt sich nicht in die „ausführenden Kanälchen der Papillen fort, vielmehr werden die „Papillen nur abgeflacht, offenbar durch seitlichen Zug mehr als „durch Compression, und die Nierensubstanz wird in toto zusam- „mengepresst."

CORNIL et BRAULT [6]) s'expriment également de la même façon:

„En effet, dans la ligature de l'uretère ou dans l'obstruction „de ce conduit, il se produit bien des dilatations partielles des „tubes et des glomérules, mais si la cause de rétention persiste, „en règle générale, le rein s'atrophie, une hydronéphrose se déve- „loppe, mais les kystes manquent."

KLEBS [7]) cherche la cause de la dégénérescence dans des perturbations mécaniques, qui se seraient exercées de l'extérieur sur les reins. D'après lui cette hypothèse trouve un appui dans ce fait que les kystes du rein sont accompagnés d'autres perturbations congénitales.

Une de ces anomalies de formation, l'hydrocéphalie, pourrait être un phénomène coordonné ou consécutif. Coordonné dans le sens de KLEBS, consécutif en ce sens, que, par suite d'urémie, occasionnée par l'obstruction des conduits excréteurs de l'organe urinaire, il se produit une irritation inflammatoire des méninges, laquelle engendrerait l'hydrocéphalie. VIRCHOW ne se prononce pas sur ce sujet, mais il parait cependant pencher en faveur de la seconde hypothèse, quand il attribue l'atrésie des papilles aux suites d'une inflammation foetale. La concordance avec la première hypothèse ne pourrait s'expliquer que si l'on admet que cette inflammation foetale est purement accidentelle et accom-

---

1) Nederlandsch-Arch. II. III et Virchow-Hirsch's Jahresber.
2) v. ZIEMSSEN's Handbuch. Bd. IX. 2. p. 139.
3) Handbuch. d. path. Anatomie. 2. Aufl. Bd. II. Pag. 498.
4) Ein Fall von ungeborener Blasenniere. Marburg 1862.
5) Beitrag zur Genese der Cystennieren. I. 13 Bonn 1882.
6) Etudes sur la pathologie du Rein. Paris 1884. p. 200.
7) Handbuch der pathol. Anatomie. 3 Lieferung. Berlin 1870.

pagne les malformations constatées dans la plupart des cas.

Une autre théorie qui n'est défendue que par RINDFLEISCH [1]) est bien digne d'être énoncée.

Cet auteur se rallie également à l'opinion de VIRCHOW, mais non toutefois sans réserve; il dit en effet [2]): „Als eigentliche „Ursache dieser angeborenen cystoiden Entartung ist von VIR„CHOW die Einschaltung einer Bindegewebsmasse zwischen die „Nierenkelche und die Nierenpapille angegeben worden, eine „Angabe, welcher auch ich beitrete, ohne mir ein sicheres Ur„theil über die Bedeutung dieses Bindegewebes zu erlauben."

D'après lui donc, le tissu conjonctif est bien la cause de la dégénérescence, mais quant à l'origine de ce tissu conjonctif, il n'a encore émis aucun jugement précis. Outre la possibilité, défendue par VIRCHOW, de l'attribuer à l'inflammation foetale, il en connait encore une autre qu'il énonce dans le passage suivant: „Wenn es wahr ist, dass sich die Nierenkanälchen und die Nieren„kelche bei der Entwicklung des Organes entgegenwachsen, so „haben sie in diesen Fällen, wie es scheint den Anschluss nicht „erreicht."

Que l'on veuille combattre ou défendre cette hypothèse, il est du plus haut intérêt de savoir ce qui est connu sur le développement des reins. En embryologie, nous trouvons deux théories. D'après l'ancienne manière de voir, qui est encore admise par beaucoup d'auteurs, le rein se formerait aux dépens de l'uretère suivant le mode de développement ordinaire des glandes. Il se formerait des évaginations qui fourniraient elles-mêmes d'autres diverticules et ainsi se formerait tout le parenchyme du rein. D'après la seconde opinion, au contraire, qui a été émise par des embryologistes plus récents, notamment par SEMPER, BRAUN, FÜRBRINGER, SEDGWICK et BALFOUR, le rein définitif se développe aux dépens de deux ébauches distinctes, qui ne se fusionnent que secondairement: la substance médullaire avec ses tubes collecteurs (tubes droits) se forme aux dépens de l'uretère, la substance corticale au contraire avec les tubes contournés et les anses de Henle, se forme aux dépens d'une ébauche spéciale. HERTWIG [3]) adopte également cette manière de voir, parce que d'après elle, il y a concordance entre le développement du rein définitif et celui du rein primordial; en effet, le canal et les canalicules du rein primordial naissent aussi séparément et ne s'unissent que par soudure secondaire.

Si l'on admet cette dernière hypothèse, alors on doit considérer les reins atteints de dégénérescence kystique, de même

---

1) Lehrbuch der pathol. gewebelehre. Leipzig 1873.
2) l. c. p. 456 § 542.
3) Lehrbuch der Entwicklungsgeschichte des Menschen und der Wirbelthiere. Jena 1888. p. 273.

que les autres transformations qui les accompagnent si souvent, tout simplement comme des arrêts de développement. Il devient alors plus compréhensible que de tels arrêts de développement aient été trouvés chez plusieurs enfants d'une même mère.

VIRCHOW, il est vrai, explique ce fait en admettant le passage de substances irritantes de la mère à l'embryon, lesquelles substances produiraient une inflammation; mais cette hypothèse a quelque chose de forcé, quoique cependant l'impossibilité n'en soit pas absolue. Il est par exemple très difficile, avec l'explication de VIRCHOW, de comprendre le cas de HEUSINGER, où un seul rein présentait la dégénérescence, car il est à supposer, en effet, qu'une influence pernicieuse provenant du sang, doit produire le même effet sur les deux reins.

Ces cas sont plus facilement explicables, si l'on attribue la formation des kystes congénitaux du rein à un arrêt de développement; en effet, il arrive très souvent que, de deux organes pairs, un seul subit un arrêt de développement, tandis que l'autre reste normal.

RUPFER avait également admis ce mode de développement; du moins nous trouvons dans LEJARS [1]): „Rupfer indique comme „origine à la lésion, la non-coalescence des canalicules et des „papilles qui se développeraient isolément."

Trouver la preuve concrète de cette hypothèse sera bien difficile, cependant nous avons cru devoir attirer l'attention sur elle, car on n'en parle guère dans la littérature. Ainsi ZIEGLER [2]) dit à ce sujet: „Von einigen Autoren wird angenommen, dass die „fötale Cystenniere durch einen primitiven Bildungsmangel ent„stehen kann."

Dans BIRCH-HIRSCHFELD [3]) nous lisons: „Von anderen Auto„ren wird die Cystenniere aus einen Bildungsmangel der harnlei„tenden Apparate erklärt."

Cette dernière opinion dont parle BIRCH-HIRSCHFELD est probablement une reproduction de l'hypothèse de FÖRSTER, KOSTER et HEUSINGER et c'est aussi vraisemblablement de la même façon qu'il faut s'expliquer le passage précité de ZIEGLER.

De même, ROSENSTEIN [4]) dit à ce sujet: „Natürlich ist es „nicht möglich, den Zusammenhang zwischen diesen Bildungs„fehlern und der Nierendegeneration genauer aufzuklären; aber „wichtig ist es, die Thatsache zu constatiren."

Déjà au commencement de ce chapitre nous avons insisté sur ce fait que les accoucheurs plus encore que les anatomo-pathologistes peuvent constater les effets désagréables de cette dégénérescence foetale. Ainsi pour les causes de dystocie qu'elle peut

---

1) l. c. p. p. 27.
2) Lehrbuch d. Allgem. und spec. Pathol. Anatomie. Jena 1887. pag. 775.
3) Lehrbuch d. path. Anatomie. Leipzig 1887. p. 699.
4) Die Pathologie und Therapie der Nierenkrankheiten. Berlin 1886.

occasionner, le cas de MANSA [1]) montre les difficultés que ces malformations peuvent occasionner à l'accouchement. La sage-femme avait arraché la tête, ce qui força l'accoucheur à dégager successivement les deux bras à l'aide d'un crochet. Après tout ce travail on fut encore obligé de morceler l'enfant.

HÖRING [2]), après qu'un chirurgien eût enlevé la tête et le thorax, dut aussi morceler l'enfant.

VOSS [3]), dans le cas qu'il relate, a enlevé les organes abdominaux, à travers une ouverture du diaphragme, en les faisant passer par la cavité thoracique.

L'éviscération fut aussi pratiquée dans le second cas de WOLFF [4]).

BRÜCKNER [5]) rapporte que l'enfant fut extrait par la version, après l'enlèvement de la tête et des bras.

Si désagréables que puissent être ces opérations, aussi bien pour l'accoucheur que pour les assistants, nous ne sommes pas de l'avis de HOHL [6]) quand il recommande de pratiquer l'accouchement forcé, pour ne pas devoir entreprendre l'éviscération de la cavité abdominale.

A mon avis il n'est pas permis d'exposer la mère à tous les dangers d'un accouchement forcé pour sauver un enfant peu ou point viable. Presque dans tous les cas où l'enfant n'était pas mort pendant l'accouchement, il ne vécut que pendant quelques minutes, au plus pendant une couple d'heures. Cette mort rapide dépend probablement du peu de jeu de la cage thoracique, produit par la forte replétion de la cavité abdominale. Dans le cas où la cavité abdominale n'est pas dilatée au point de rendre la respiration absolument impossible, l'enfant succombe le plus souvent à l'urémie si les deux reins sont dégénérés. Ce fut probablement le cas pour l'enfant décrit par ARAN [7]) qui après avoir vécu sept jours, mourut de tétanos et de trismus; à l'autopsie on trouva dans les deux reins, de petits kystes. Dans un cas de FÖRSTER [8]), l'enfant vécut aussi deux semaines.

Un cas cité par EBSTEIN [9]) et dont la pièce se trouve au Musée de Breslau [10]) nous montre que les kystes congénitaux du rein ne sont pas toujours très volumineux. Dans ce cas, le rein gauche était de la grosseur d'une fève; le rein droit, de moitié moins gros. Aucun d'eux ne montrait trace de parenchyme rénal; mais ils étaient exclusivement formés par de petits kystes, dans les-

---

1) ED. v. SIEBOLD's Journ. f. Geb. Bd. 15. 1836. p. 683.
2) l. c.
3) Monatsch. f. Geburtshülfe. B. 27. p. 15.
4) l. c.
5) l. c.
6) Die Geburten missgestalteter, kranker und todter Kinder. Halle 1850.
7) Gaz. des Hop. 70 et 72. 1860.
8) l. c.
9) l. c. p. 140.
10) N⁰ 103. Obd. Prat. 1869.

quels on pouvait reconnaître, au microscope, des cellules atteintes de dégénérescence colloïde.

On ne trouve qu'un seul cas dans la bibliographie, où l'enfant ait atteint l'âge de $5^1/_2$ ans, et dans lequel cependant la dégénérescence était vraisemblablement d'origine congénitale. Nous citons ce cas en entier:

„Transformation kystique complète du rein gauche, d'origine „congénitale probable. (TALAMON) [1]).

„H..., HENRIETTE, agée de $5^1/_2$ ans, entre le 24 novembre „1877, à l'hôpital Ste Eugénie service de M. TRIBOULET.

„Croup, trachéotomie immédiate. Le lendemain on constate „l'existence, dans le flanc gauche, d'une tumeur arrondie, se „limitant facilement par la palpation, et ayant à peu près le „volume d'une tête de foetus à terme. C'est vers l'âge de cinq „à six mois, que la mère s'aperçut du developpement d'une gros„seur dans le ventre de l'enfant. Elle ne saurait dire, si cette „grosseur existait auparavant, la petite fille étant élevée en nourrice.

„L'enfant n'a jamais accusé de douleur au niveau de la tumeur, „et n'a jamais eu le moindre trouble du coté des voies urinaires. „L'urine, recueillie douze heures après la trachéotomie, était d'un „jaune un peu trouble, et donnait un précipité d'albumine très „abondant. Mort à $9^1/_2$ heures du soir.

„Autopsie: Rein droit. Au moins le double du volume habituel „à cet âge; de consistance molle manifestement graisseuse dans „sa totalité; aucune apparence de kyste.

„Rein gauche. Remplacé par une tumeur volumineuse, un peu „ovoïde, ayant 16 centim. dans son plus grand diamètre, 13 centim. „suivant son diamètre transversal, et 35 centim. de circonférence.

„L'artère rénale est normale. La veine est allongée, très dila„tée; le tronc s'étend jusque vers le milieu de la face antérieure „de la tumeur; les branches proviennent des différentes parties „de la masse morbide.

„L'uretère est partout perméable et de dimension ordinaire. „Une sonde cannelée, introduite par son bout inférieur, pénètre „sans difficulté dans une large cavité, située à la partie antéro„inférieure de la tumeur, et s'étendant sur la face antérieure. „Cette cavité est le bassinet considérablement dilaté, mais vide, „ne contenant pas de liquide. Sa face interne est lisse, d'un blanc „nacré, parsemée de quelques arborisations vasculaires.

„De cette cavité principale on pénètre dans sept à huit diver„ticules plus ou moins larges, mais assez profonds et qui ont la „forme et l'aspect des calices. Ces prolongements, dont la sur„face interne est de la même couleur blanche que le bassinet, „se terminent par un cul-de-sac arrondi; ce sont autant de petites „poches closes de toutes parts et ouvertes seulement du côté du „bassinet.

---

1) Soc. anatomique. 1878.

„Que sont devenues les papilles? Au point d'union de l'uretère „et du bassinet, on trouve un prolongement de forme conique „de 6 centim. de long, de la grosseur d'une plume d'oie ordi- „naire; ce prolongement adhère à plusieurs points de la face „interne du bassinet par de minces tractus, assez résistants; le „sommet en est complètement libre. Ce sommet offre un aspect „spécial; il a une longueur d'un centim. environ; sa couleur est „grisâtre; il est plus étroit que le reste du prolongement et se „termine par un point mousse et un peu aplati; en un mot il „est absolument semblable à une papille rénale. Cette papille est „pleine, on n'y trouve aucune cavité centrale, et il n'existe pas „à sa surface d'orifices visibles à la loupe. Au dessus, l'aspect „du prolongement conique change; la surface extérieure en est „rasée, et a la même apparence que celle des kystes qui rem- „placent la substance du rein. Du reste, à la palpation, ce pro- „longement a la consistance d'un cordon plein; on y trouve pour- „tant après incision, trois petites cavités, étroites, fusiformes, „fermées aux deux bouts sans communication les unes avec les „autres. La base du cône est formée par un renflement plein, „compact, fibreux, sans aucune trace de cavité. Immédiatement „au-dessus s'étage la masse des kystes rénaux, qui prennent à „partir de ce point la forme sphéroïdale. On ne trouve, en aucun „point, apparence des papilles.

„La totalité de la substance rénale est transformée en kystes. „Ces kystes contiennent un liquide citrin, transparent, dans lequel „on ne trouve pas d'élément figuré, mais une forte proportion „d'albumine, et de l'urée."

Il est encore intéressant de savoir que beaucoup de ces enfants naissent prématurément, ce qui fait que les difficultés de l'accouchement deviennent naturellement moins considérables. Dans beaucoup de cas, on a observé également une présentation du siège ou du pied.

KYSTES DU REIN DE L'ADULTE.

Il n'était pas difficile d'exposer les théories qui ont été émises au sujet de la formation des kystes congénitaux du rein; mais il en est tout autrement quand il s'agit de remplir la même tâche à propos des kystes du rein chez l'adulte. Cette difficulté provient de ce que cette question a été traitée dans un très grand nombre de publications, dont une partie n'a pour nous qu'un intérêt minime ou même nul. Nous avons essayé de nous simplifier la besogne par une schématisation appropriée, laquelle cependant — nous avons soin de l'ajouter — ne correspond pas entièrement à la réalité. Aussi, pour ce motif, il est préférable d'établir une division, parce que, de cette manière, on peut comparer plus facilement les vues qui ont été émises à différentes époques. Ici donc, aussi bien qu'à propos du sujet précédemment traité, il s'est élevé maintes discussions provenant de ce que les contradicteurs considéraient des choses toutes différentes comme étant identiques.

On pourrait ici adopter la voie tracée par LEJARS, et distinguer trois périodes dans l'histoire des kystes du rein considérée au point de vue clinique: „dans la première, il reste confondu avec „des kystes isolés; plus tard il tend à devenir une maladie spé„ciale, un type anatomo-pathologique, mais c'est toujours une „trouvaille d'autopsie. Plus récemment enfin, les traits de sa „physionomie clinique commencent à se dégager: c'est la période „contemporaine." Mais dans cet énoncé, il n'est tenu compte que du „gros rein polykystique de l'adulte". Les autres kystes que l'on trouve dans les reins n'y sont pas compris. En outre, il était difficile de diviser l'histoire de ces kystes en périodes, étant donné que quelques-uns d'entre eux n'ont, somme toute, encore acquis aucune signification clinique. Aussi nous avons préféré une classification basée sur l'anatomie pathologique et dans laquelle nous ne tenons pas compte de l'observation clinique.

Nous divisons les kystes du rein en: 1) kystes vrais et 2) kystes faux. En réalité cette division est superflue, car les faux kystes rénaux, au point de vue anatomo-pathologique du moins, ne peuvent guère être confondus avec les vrais kystes. Mais il est bon de mentionner ces deux groupes, parce que tous deux jouissent en commun, pendant la vie, d'un symptôme important, à savoir que la palpation démontre la présence d'une cavité renfermant du liquide, laquelle est en rapport avec le rein. Parmi les faux kystes du rein nous rangeons: l'hydronéphrose, l'abcès

du rein, l'abcès paranéphrétique, le kyste à Echinocoques et le kyste dermoïde.

Les vrais kystes se répartissent en: 1° kystes accompagnant le mal de Bright, 2° kystes isolés et 3° reins atteints de dégénérescence kystique.

Considérons chacun de ces groupes isolément.

---

1) KYSTES DU REIN ACCOMPAGNANT LE MAL DE BRIGHT.

Dans les Traités d'Anatomie pathologique on s'occupe ordinairement des kystes du rein dans deux chapitres différents, d'abord *a*) sous la rubrique du MAL DE BRIGHT, et *b*) à l'occasion des néoplasmes du rein.

Les kystes mentionnés dans la seconde catégorie sont, pourtant en ce qui concerne leur étiologie, considérés le plus souvent comme produits par une prolifération du tissu conjonctif interstitiel, prolifération qui n'est elle-même qu'une conséquence de la dégénérescence primaire du rein. Plus loin, nous traiterons des reins atteints de dégénérescence kystique congénitale et finalement d'un groupe de kystes du rein, dont la genèse, en général, est encore inconnue, mais que nous considérerons comme appartenant exclusivement à la seconde catégorie, quoique cependant la première subdivision de cette catégorie appartienne à la division *a*). Ainsi ZIEGLER [1]), par exemple, dit: „Wird durch abgelagerte Urate oder durch Harncylinder, oder durch Narbenzüge „oder sonst irgend ein Moment ein Harnkanälchen verlegt und verschlossen, so kann dasselbe sich durch Secretansammlung zu einer „kleineren oder grösseren Cyste erweitern. Ebenso können auch „die Müllerschen Kapseln bei Verlegung der Ausflussöffnung „cystisch entarten." L'obstruction par suite de dépôts d'urates se rapporte, sans aucun doute, aux kystes congénitaux du rein, tandis que les cylindres urinaires ou la traction cicatricielle appartiennent, indubitablement à des altérations qui sont sous la dépendance du mal de Bright. Cette interprétation nous parait confirmée par le passage suivant de ZIEGLER: „Zuweilen enthalten schon normale Nieren eine oder mehrere erbsen- bis wallnussgrosse und „grössere glattwändige Cysten, welche sich je nach ihrer Grösse „mehr oder weniger über die Oberfläche der Nieren erheben. „*Haüfiger* entstehen Cysten in kranken Nieren und zwar namentlich in solchen, welche durch interstitielle Bindegewebsentwicklung oder durch Arteriosclerose zur Induration und Schrumpfung „gebracht sind." Mais comment se forment les kystes dans les reins normaux; il n'en est pas même question.

---

1) l. c. p. 774.

De même BIRCH-HIRSCHFELD [1]) commence son chapitre „Geschwülste und Cysten in den Nieren" en parlant également de ces kystes qui ont été observés dans l'atrophie du rein; il parle ensuite des kystes solitaires trouvés dans des reins normaux, et enfin il dit: „Zuweilen ist die Cystenbildung in der Niere eine „so reichliche, dass die letztere einen aus zahlreichen grösseren „oder kleineren Cysten bestehenden Körper darstellt, an welchem „selbst bei genauer Untersuchung sich gar keine oder nur spär„liche Reste von normal aussehender Nierensubstanz nachweisen „lassen."

Cette dégénérescence kystique des reins est encore répartie en deux classes, suivant qu'elle est observée chez le nouveau-né ou chez l'adulte.

Dans ROSENSTEIN [2]) on trouve également un chapitre intitulé „Neubildungen in den Nieren" dont un paragraphe est consacré à la formation des kystes. Après avoir cité ces cas de kystes qui sont décrits par BECKMANN, KLEIN etc. il envisage les kystes congénitaux du rein, et finalement il parle d'un troisième groupe qu'il mentionne en ces termes: „Vergrösserte und mit Cysten „besäte Nieren finden sich auch bei Erwachsenen, namentlich „verbunden mit der gleichen Degeneration der Leber."

Cette division est intéressante, précisément parce que, aussi bien de la part des auteurs français que des auteurs allemands, l'attention est en grande partie attirée sur la différence d'origine que présentent ces différents kystes du rein.

Ainsi RINDFLEISCH [3]), par exemple, dit à la fin de son chapitre sur les Tumeurs (paragraphe des Kystes): „Alle übrigen „Cystenformen lassen sich auf die Harnkanälchen als Ausgangs„punkte zurückführen. Sie sind, mit Ausnahme der cystoiden „Degeneration der Fötalnieren, Begleitserscheinungen entzündli„cher Zustände und wurden demgemäss bereits früher (§ 540 f. f.) „abgehandelt."

Il est donc déjà difficile dans la bibliographie moderne, de distinguer les différents kystes les uns des autres; mais cette difficulté s'accentue encore beaucoup dès que nous nous reportons à la bibliographie ancienne, car là on ne parle des kystes des reins que d'une façon générale. Etant donnée cette insuffisance des auteurs, nous ne devons pas nous étonner, lors d'un examen plus précis de la constitution des kystes du rein dans le mal de Bright, d'y trouver rangés des kystes qui appartiennent en réalité à une autre catégorie.

BECKMANN [4]) dans un travail très complet publié dans l'Archiv de VIRCHOW a exposé le résultat de ses recherches, à côté des

---

1) l. c. p. 693.
2) l. c. p.
3) Lehrbuch der path. Gewebelehre. Leipzig 1873. p. 471.
4) Ueber Nierencysten. Virch. Arch. Bd. 9 und 11.

opinions consignées dans la littérature. Mais il sentit lui même qu'il classait différemment, beaucoup de choses qui en réalité étaient connexes; du moins, il dit: „Die Lückenhaftigkeit der Beobach-„tungen und ebenso die Nothwendigkeit, das nicht sicher als „zusammen gehörige Erkannte zu sondern, lassen...."

Il établit une division en: 1° Kystes proprement-dits, 2° Transformations des corpuscules de Malpighi et 3° Formations kystiques provenant des tubes urinifères.

Par kystes proprement dits, il entend ceux qui se forment assez souvent dans les reins des veillards; ces kystes sont très variables en nombre et en dimensions et prennent naissance, le plus souvent, dans la couche corticale. Il les trouva aussi bien dans des reins atrophiques que dans d'autres relativement normaux (par exemple, chez un enfant de 2 ans, mort du croup, et même une fois dans des reins de chien). Dans ces kystes, il trouva des soi-disant corps colloïdes, qu'il décrit sous quatre formes différentes.

Dans le second groupe, il divise, d'après leur aspect, les corpuscules de Malpighi transformés en: *a*) corpuscules noirs qui, pour lui, se sont formés par suite d'une hémorrhagie glomérulaire. (Deux fois, il croit avoir observé des formes de transition entre ces corpuscules noirs et les vrais kystes); *b*) corpuscules blancs, qu'il considère comme des glomérules calcifiés, et *c*) corpuscules rouges, qui contiennent une masse jaune rougeâtre, hyaline, légèrement brillante et assez consistante.

Dans le troisième groupe, enfin, il distingue deux séries de formes, sans vouloir toutefois etablir entre elles, une limite bien nette.

a) Sur le trajet des tubes droits, plus rarement des tubes contournés, on trouve des corps ovoïdes qui sont constitués par une membrane mince, pourvue sur sa face interne de noyaux ou de formations nucléaires; leur contenu est formé d'une masse présentant des stries concentriques. Les tubes urinifères environnants, souvent très dilatés, contiennent des soi-disant cylindres fibrineux.

Ces tubes urinifères montrent des dilatations, des rétrécissements et des diverticules latéraux, à côté d'autres portions dilatées dont le diamètre reste régulièrement cylindrique.

BECKMANN en conclut que probablement les corps kystoides représentent en réalité des portions de tubes urinifères dilatés, séparées par étranglement.

Quant à savoir si ces corps kystoides se transforment en kystes, c'est douteux. Dans la région des pyramides se trouvaient également de petits kystes, remplis d'une masse ayant l'aspect de la bile.

b) La plupart du temps, les formations kystoides ne sont pas plus grandes que le diamètre d'un tube urinifère légèrement dilaté. Tantôt leur contenu se compose d'un amas de noyaux plongés dans une masse finement granuleuse et parsemée de gouttelettes de graisse, ce contenu étant absolument identique à celui des tubes contournés aux derniers stades de la dégénérescence grais-

seuse de l'épithélium dans la néphrite; tantôt ce contenu se constitue d'une masse homogène, arrondie, entourée elle-même d'une couche homogène contenant des noyaux; tantôt tout le corpuscule consiste en une masse homogène légèrement brillante et le plus souvent jaunâtre. Ces formations kystoides ne sont donc que de petites portions sphériques se trouvant sur le trajet d'un tube urinifère atrophié et dans lesquelles est restée une partie du contenu primitif. Cette rétention pourrait avoir pris naissance, soit par une secrétion trop consistante, à laquelle s'ajouterait l'influence des sinuosités du canalicule, ou bien par la pression latérale d'un kyste sur un tube urinifère au dessous la portion dilatée, ou encore par un tractus de tissu conjonctif, ou bien enfin par une diminution de pression du produit secrété par le glomérule, car plusieurs fois ces glomérules étaient atrophiés.

Les formes décrites au litt. *b*) ne sont pas, en réalité, des formations kystiques, car BECKMANN, lui-même, admet qu'il n'est guère probable que ces formations puissent se transformer en de véritables kystes. Nous avons exposé ces recherches de BECKMANN, d'une façon quelque peu détaillée, uniquement pour cette raison que des auteurs plus récents, sur cette question ont souvent omis de signaler son travail.

Nous voyons donc que déjà BECKMANN connaissait différentes théories de la formation des kystes, théories, qui, partiellement développées ont, pendant longtemps encore, excité les esprits.

La discussion éclata d'abord sur le point de savoir, si les kystes se formaient aux dépens de cavités préformées, ou si ces cavités se creusaient dans le tissu solide.

Quelques auteurs seulement, partagèrent cette dernière opinion.

J. SIMON [1]) prétendit d'abord que les tubes urinifères remplis par suite d'inflammation d'un produit de secrétion anormal, ainsi que par toute espèce de formations cellulaires se rompaient en beaucoup d'endroits; le contenu cellulaire se déversait dans le tissu interstitiel, et là, se transformait ultérieurement en kystes. Il lui parait peu probable que ce processus puisse s'accomplir dans les tubes urinifères eux-mêmes, et il base cette opinion, particulièrement sur l'étude des plus petites formations kystiques. Cette opinion trouva bientôt des contradicteurs. Tandis que FRÉRICHS pense que SIMON a pris des coupes de tubes urinifères pour des kystes, JOHNSON essaie de démontrer que tout ce que SIMON a vu, ne sont que des étranglements de tubes urinifères; car, dit-il, le diamètre des tubes urinifères atrophiés est suffisamment petit, pour correspondre aux plus petites formations kystiques.

KLEBS [2]), également, conteste vivement cette hypothèse.

---

1) Med. chir. Transact. Vol. XXX. p. 141 et Zeitschr. f. ration. Med. Bd. VI. p. 233.
2) Handb. der path. Anatomie. Bd. I. p. 664.

D'une façon un peu différente, ROKITANSKY [1]) attribue la formation des kystes à une dégénérescence colloïde des noyaux.

Ce fut SCHRANT particulièrement, qui, dans une série de travaux, essaya d'établir que la métamorphose colloïde est un mode particulier d'accroissement des cellules [2]).

Avant lui déjà, GILDEMEESTER [3]) avait exposé comment les cellules épithéliales des tubes urinifères peuvent se développer en vésicules colloïdes, par le même processus que celui décrit par FRÉRICHS, à propos de l'origine de formations semblables dans la glande thyroïde.

PAGET et GAIRDNER admettaient également, que les cellules épithéliales, après être parvenues dans le tissu conjonctif intercanaliculaire, pouvaient se transformer en kystes.

D'autre part BECKMANN, ERICHSEN [4]) et HERTZ [5]) étaient d'avis que les kystes peuvent aussi prendre naissance, par suite d'une prolifération des cellules du tissu conjonctif lui-même. „Aber selbst „FÖRSTER, dit THORN, der so vieles aus dem Bindegewebe ent„stehen liess, kann sich einer solchen Auffassung nicht anschliessen."

A côté de ces quelques auteurs qui admettaient comme origine probable de ces kystes, les cellules ou leurs produits, il s'en trouva d'autres qui attribuèrent leur développement exclusivement à des cavités préexistantes. Mais ces auteurs n'étaient pas non plus, tous du même avis.

Il y avait notamment deux points sur lesquels on n'était pas d'accord. 1° De quelle partie du rein procède la formation des kystes?; 2° Quelles sont les causes de cette formation?

En ce qui concerne le premier point il y a trois possibilités. Les kystes pourraient s'être développés aux dépens: 1° des corpuscules de Malpighi, 2° des tubes droits ou contournés, ou enfin 3° de ces deux organes à la fois.

RUIJSSENAERS [6]) considère tous les kystes comme provenant des tubes urinifères. BRUCH admet que les kystes du rein se forment probablement par oblitération et dilatation aussi bien des tubes urinifères que des corpuscules de Malpighi. FRÉRICHS [7]), sans préciser davantage, fait provenir les kystes d'une obstruction des tubes urinifères et il admet que les kystes ne sont que des dilatations des capsules de Malpighi. SCHRANT croit que, à la suite d'une obstruction des tubes urinifères efférents la capsule de Malpighi peut se transformer en un kyste par l'urine excrétée.

---

1) Ueber die Cyste. 1849.

2) Prijsverhandeling over de goed- en kwaadaardige gezwellen. Over den oorsprong van het colloïd. enz. Tijdschr. der Ned. Maatsch. 1852. p. 3 et De Colloïd metamorphose der Cel. ibid. Juli. p. 253.

3) Iets over Morbus Brightii en albuminurie. Tijdschrift der Ned. Maatsch.

4) Virch. Arch. Bd. XXXI. p. 58 et 112. 371.

5) Id. Bd. XXXIII. p. 232.

6) Diss. de nephriditis et lithogenesis quibusdam momentis. Traj. ad. Rhen. 1844.

7) Bright'sche Nierenkrankheit.

JOHNSON essaie d'attribuer la formation de tous les kystes à des dilatations des tubes urinifères. Précédemment ROKITANSKY avait admis que les kystes peuvent se former par suite de la transformation de la couche cellulaire du corpuscule de Malpighi, en une membrane séreuse, cette transformation se produisant par suite de la pression qu'exerce sur le tissu qui l'environne le corpuscule de Malpighi tuméfié et rempli par des produits inflammatoires.

GILDEMEESTER considère certains kystes comme provenant directement des corpuscules de Malpighi et SCHRANT partage cette opinion.

BECKMANN pense que les kystes peuvent se former aussi bien aux dépens des corpuscules de Malpighi que des tubes urinifères.

ERICHSEN est également de cet avis bien qu'il n'ait pas pu, comme BECKMANN trouver un glomérule dans un kyste; mais il croit pouvoir admettre ces deux modes de développement parce qu'il trouva dans quelques kystes absolument les mêmes concrétions calcaires que dans certains corpuscules de Malpighi.

RINDFLEISCH n'admet que le développement aux dépens des tubes urinifères.

GRAINGER-STEWART [1]) est d'avis que certains kystes peuvent se former à la suite d'une dilatation des capsules de Bowman; il trouva le glomérule vasculaire comprimé, pressé d'un côté contre la paroi du kyste. KLEBS [2]) fit la même observation. KLEIN [3]) a indiqué que les kystes peuvent se former aux dépens de glomérules et de capsules transformés. ROSENSTEIN [4]) a aussi observé la formation de kystes aux dépens de corpuscules de Malpighi, qui à la suite d'une hémorrhagie glomérulaire s'étaient transformés en corpuscules noirs.

EBSTEIN [5]) admet également que les kystes peuvent se former aux dépens des tubes urinifères et des capsules de Malpighi. CORNIL et BRAULT [6]) sont du même avis.

En résumé on voit donc que beaucoup d'auteurs admettent que les capsules de Bowman peuvent, à la suite d'une cause quelconque, se dilater et se transformer en kystes, mais ce mode de formation doit être très rare, et l'on admet qu'ils se forment le plus souvent aux dépens des tubes urinifères.

On trouve de plus grandes divergences d'opinions sur le point de savoir quelle est la cause de la formation des kystes.

SIMON, ROKITANSKY, SCHRANT, GILDEMEESTER, PAGET et GAIRDNER ont cherché cette cause dans la dégénérescence colloïde de l'épithélium inclus dans le tissu conjonctif. BECKMANN,

---

1) l. c. p. 182.
2) l. c. p. 664.
3) Virch. Arch. Bd. XXXVII. 4.
4) l. c. p. 515.
5) l. c. p. 135
6) l. c. p. 200.

ERICHSEN, comme BECKMANN, pensait devoir limiter ce mode de formation à quelques kystes seulement. Il s'exprime ainsi à ce sujet: „Aber abgesehen davon, dass in der Mehrzahl der Fälle „von M. BRIGHTII der Glomerulus und die oberen Theile der „betreffenden Harnkanälchen functionsunfähig geworden sind, „mithin keinen Harn mehr secerniren, müsste die aus diesen „Gründen motivirte Bildung von Retentionscysten doch haüfiger „eine Begleitserscheinung des M. Brightii sein als sie es in der „That ist, selbst in granular-atrophischen Nieren, wo durch die „Schrumpfung des Organs die Bedingungen der Rückstauung mög-„lichst vollständig realisirt sind, sehen wir nur sehr *selten* Cysten-„bildung eintreten." Ces observateurs ne sont donc pas d'accord avec ceux qui les ont suivis, en ce sens que ceux-ci trouvent des cas fréquents de formation de kystes précisément dans les différentes espèces de reins contractés. Ainsi ZIEGLER, par exemple, dit à ce sujet (p. 774): „Haüfiger entstehen Cysten in kranken „Nieren und zwar namentlich in solchen, welche durch inters-„titielle Bindegewebsentwicklung oder durch Arteriosclerose zur „Induration und Schrumpfung gebracht sind."

Déjà RAYER était d'avis que les „kystes urinaires" sont absolument dépendants des transformations que l'on observe dans la néphrite interstitielle. Telle est son opinion du moins en ce qui concerne son observation et la planche XXVI fig. 1 et 2 de son Atlas. CORNIL et BRAULT disent à ce propos: „Les kystes cons-„tituent un des accidents de l'évolution de la cirrhose rénale; „on les observe exceptionnellement dans le cours des néphrites „diffuses chroniques; on les voit plus fréquemment dans les cir-„rhoses glandulaires, et surtout dans les scléroses vasculaires." BIRCH-HIRSCHFELD [1]) dit: „Die Cysten welche sich oft bei der „Nierenschrumpfung in Folge von chronischer interstitieller Nephri-„tis entwickeln....." Dans EBSTEIN [2]) également, nous lisons: „Weit haüfiger sind aber die Cysten in Nieren mit Hyperplasie „des interstitiellen Gewebes bei chronischer Nephritis mit secun-„därer Schrumpfung und genuinen Schrumpfnieren."

Nous ne pouvons que nous rattacher entièrement à l'opinion de ces derniers auteurs; car par suite de la rétraction du tissu conjonctif, il doit se produire un étranglement des tubes urinifères, qui peut devenir complet à la suite d'une rétraction très considérable du tissu conjonctif, ou bien par la désquamation de l'épithélium, la formation de cylindres fibrineux etc.

Il est possible aussi que parfois des kystes puissent se former à la suite d'une hémorrhagie dans les capsules de Bowman, à la suite d'une oblitération dûe à des urates, ou à un dépôt calcaire, ou à des produits de désquamation épithéliale, ou même

---

1) l. c. p. 698.
2) l. c. p. 134.

à des cylindres fibrineux; mais tous ces cas ne sont généralement pas très fréquents.

Quant à l'opinion d'après laquelle les kystes peuvent se former aux dépens de cellules épithéliales ayant subi la dégénérescence colloïde, ou aux dépens de cellules du tissu conjonctif, nous devons absolument la rejeter.

Pour donner un aperçu aussi complet que possible des opinions qui ont été formulées à ce sujet par les différents auteurs, nous devons encore citer les opinions qui ont été défendues par quelques auteurs français. Mais nous préférons leur consacrer un paragraphe spécial dans ce chapitre, parce qu'elles s'écartent considérablement de celles qui ont été formulées par leurs devanciers.

Il serait du reste très difficile d'exposer toutes les explications erronées, qu'on ne s'est pas fait faute d'émettre à ce sujet.

En premier lieu, nous citerons SABOURIN qui dans deux articles publiés dans les „Arch. de Phys." voulut montrer comment sous l'influence d'une cirrhose, il se produit aussi bien dans le foie que dans le rein, des transformations que l'on pensait s'établir le plus souvent d'une façon primaire. Les deux articles que nous avons ici en vue sont: „Etude sur quelques variétés de tumeurs du rein" (Arch. d. Phys. 1882) et „Contribution à l'étude de la dégénérescence kystique des reins et du foie." Examinons ce dernier d'un peu plus près.

Chez un homme de 40 ans, qui était mort à la suite d'un mal de Bright chronique, SABOURIN trouva dans les reins une vingtaine de petites taches blanches de dimensions variant entre celles d'une tête d'épingle et celles d'un grain de chènevis.

En outre, un des reins renfermait sur sa face convexe une tumeur de la grosseur d'un noyau de cerise; cette tumeur était constituée par du tissu aréolaire, dans les mailles duquel se trouvait enfermé un liquide séreux.

A l'examen microscopique on voyait que ces petites taches blanches étaient des „épithéliomes métatypiques (adénomes)"; la plus grande, pourvue de papilles, montrait absolument la même structure que celles qu'il a décrites sous le nom „d'épithéliomes à type cubique". La grosse tumeur avait une forme ovale; son centre était occupé par de grands alvéoles, qui étaient séparés les uns des autres par des cloisons complètes ou incomplètes. Ces alvéoles diminuaient d'étendue à mesure qu'on s'approchait du bord de la tumeur, et finalement au voisinage du tissu cirrhotique du rein, ils n'avaient plus qu'un diamètre un peu plus considérable que celui des tubes contournés. De plus la transition entre la tumeur et le tissu du rein n'était pas nettement indiquée, même pas par du tissu conjonctif.

Les plus petits alvéoles, et les tubes contournés se trouvaient les uns près des autres; les premiers montrant un diamètre un peu plus considérable que les tubes contournés; mais l'épithélium offrait plusieurs aspects. Dans les alvéoles on trouvait un épithé-

lium cubique, très aplati, mais ne présentant pas toutefois les caractères de l'épithélium glandulaire, car dans le protoplasme, considérablement atrophié de ces cellules épithéliales, ne se trouvait aucune substance chromophile.

Les cellules qui constituaient la paroi des canalicules urinifères étaient également très atrophiées; mais toutefois leur protoplasme contenait encore quelques granulations colorées. Dans l'épithélium des alvéoles c'était donc les noyaux qui constituaient le signe distinctif principal; dans celui des canalicules urinifères, c'était au contraire le protoplasme.

Enfin, SABOURIN, résume comme suit sa théorie:

„..... un foyer limité de dégénérescence spéciale du tissu rénal „cirrhosé, caractérisé par la dilatation des tubes atrophiés de la „substance corticale et l'aplatissement progressif de leur épithé„lium. Il est vraisemblable d'admettre que dans cette évolution „l'épithélium des tubes contournés, devenu d'abord cubique par „le fait que la cirrhose perd tout à fait ses caractères glandulaires „et revient à l'état de cellule indifférente, arrivé à cet état, il „végète et s'étale en surface, comme le fait supposer l'apparence „de vitalité au moins passagère des noyaux. A mesure que les „cavités s'accroissent, elles occupent d'abord tout l'espace, qu'elles „peuvent, dans le stroma préexistant de la cirrhose; les environs „se régularisent et les alvéoles se comprimant mutuellement pré„sentent une coupe anguleuse. Dans une période plus avancée, „certaines loges paraissent s'accroître aux dépens des autres qui „s'atrophient et ne resteront qu'à l'état de vestiges dans l'épais„seur des cloisons; d'autres se fusionnent très probablement par „rupture de leurs cloisons, comme semblent en témoigner les „sortes de moignons flottant dans les grands kystes. De toute „façon, il y a une tendance évidente à la fusion des alvéoles en „un seule au centre de la tumeur."

Bien que dans ce cas, il ne se trouvât pas encore de kystes formés et visibles, SABOURIN admet comme très propable la formation de ceux-ci. En outre, il pouvait aisément admettre que, ce processus s'étendant sur toute la surface du rein, celui-ci se transformerait complètement en un amas de kystes.

GOODHARD [1]), ainsi que CORNIL et BRAULT sont absolument du même avis que SABOURIN.

En se fondant sur les mêmes motifs que SABOURIN, ils rejettent également la théorie qui considère les kystes comme étant la conséquence exclusive d'une rétention; ils disent, en effet, comme lui: „les causes de rétention sont fréquentes et les kystes sont rares."

D'après eux, par suite de la cirrhose la cellule épithéliale granuleuse se transforme en une cellule cubique ou plate qui alors se trouve complètement au stade inactif. Les cellules peuvent se

---

1) Britsch. medical Journal, 10 Maart 1881.

maintenir en cet état ou bien disparaître complètement. Mais elles peuvent aussi revenir à un stade actif, en secrétant en abondance une substance semi-liquide ou colloïde et en coopérant ainsi à la formation de la cavité kystique.

Le fait de la présence simultanée de kystes dans le foie et les reins, dans le testicule et la mamelle, les confirme dans cette opinion que probablement les cellules épithéliales jouent un rôle prépondérant dans la formation des kystes. Mais pourquoi les cellules épithéliales reprennent-elles une nouvelle activité? C'est une question qui, d'après eux, ne peut guère être résolue pour le moment, pas plus que celle du développement de la plupart des tumeurs.

D'autre part, ces auteurs sont d'avis que la cirrhose n'est peut être pas absolument nécessaire pour faire parcourir aux cellules épithéliales ces différents stades; en d'autres termes il est très possible que: „la dégénérescence kystique complète des deux reins représente une affection spéciale."

Outre ces deux formes de kystes qui se distinguent donc par leur étiologie, ils en connaissent encore une troisième qu'ils décrivent en ces termes:

„On trouve quelquefois dans les autopsies des reins très petits „dont la surface offre un aspect gélatiniforme. Quand on les „regarde de plus près, on voit que cet aspect est dû à la pré„sence d'un nombre considérable de petites saillies transparentes, „analogues à de petites vésicules miliaires. Au microscope on „reconnait que chacune de ces petites saillies est formée par un „petit kyste microscopique à contenu colloïde. Le centre de la „coagulation qui est souvent plus foncé que la périphérie, résulte „du dépôt successif de couches régulièrement concentriques. Ces „kystes microscopiques à contenu colloïde sont développés dans „les tubes urinifères dont le conduit présente des étranglements „en chapelet. La membrane du tube qui forme la paroi externe „du kyste est tapissée par une couche unique de cellules plates, „quelquefois lamellaires, quelquefois légèrement grenues et con„servant un dernier vestige de l'état granuleux antérieur. Ces „cellules possèdent un noyau ovoïde ou discoïde légèrement aplati.

„Les glomérules sont fibreux ou en voie de transformation „fibreuse. Quelques-uns sont dilatés. Le bouquet glomérulaire est „alors plus ou moins atrophié et relégué dans un point de la „périphérie de la capsule de Bowmann, tandis que tout le reste „de cette capsule est rempli par une masse colloïde transparente, „tenant en suspension des cellules dégénérées et des globules „lymphatiques à gros noyau."

Sans aucun doute, nous avons ici affaire à ces kystes qui sont décrits comme conséquence du mal de BRIGHT, car l'auteur ajoute que les reins examinés ne pesaient parfois que 30 à 40 gram. et devaient donc certainement être rangés parmi les reins atrophiques.

Mais comme il rejette la théorie de la rétention, et qu'il ne

peut donner aucune autre explication de ces kystes, il laisse entièrement irrésolue la question de leur étiologie.

Quant à la théorie du développement des kystes par suite d'une transformation épithéliale avec prolifération, nous aurons encore l'occasion d'en causer dans la troisième partie de ce mémoire, et nous nous y attarderons alors davantage.

---

2) KYSTES ISOLÉS DU REIN.

Beaucoup d'observateurs ont eu l'occasion de constater l'existence de kystes isolés dans des reins presque sains; mais peu d'entre eux ont émis une opinion sur leur étiologie; la plupart les considèrent comme identiques à ceux qui ont été traités dans le chapitre précédent. Mais si l'on remarque que les kystes appartenant à cette catégorie s'observent le plus souvent dans des reins normaux, que la plupart du temps on n'y rencontre dans ces cas que peu de kystes, et que ceux-ci siégent ordinairement dans la couche corticale exclusivement, alors on doit bien reconnaître que ces kystes isolés méritent une mention spéciale. En outre ils n'apparaissent le plus souvent que dans un rein, et par ce fait, ils se distinguent non seulement des kystes précédemment décrits, mais encore de la dégénérescence kystique du rein.

Les citations suivantes nous montreront que, en réalité, ainsi que nous l'avons déjà dit, beaucoup d'observateurs eurent l'occasion de reconnaître l'existence de ces kystes isolés du rein.

ROKITANSKY [1]) dit à ce sujet: „In anderen Fällen, sind sie in „geringerer Anzahl in beiden Substanzen, vorwiegend immer in „der corticalen, zugegen; oft genug findet sich nur eine von „erheblicherem Volumen, eine sehr grosse gemeinhin weit über „die Nierenoberfläche protuberirende neben spärlichen kleineren „eben wahrnehmbaren, vor." Dans RINDFLEISCH [2]) nous trouvons:

„kommen fast stets solitär vor, und zwar in Nieren, an denen „sich im übrigen nichts Krankhaftes nachweisen lässt."

Dans la première observation qu'il fit, FONTAN [1]) trouva dans le rein droit un kyste dont le contenu était à peu près d'un litre. A part l'atrophie du tissu rénal, occasionnée par la pression du kyste, la substance rénale était „à peu près saine". Le rein gauche était absolument normal et ne montrait aucun kyste.

Ainsi que nous l'avons déjà dit, les auteurs sont excessivement brefs au sujet de l'étiologie de ces kystes et nous devons à THORN, DURLACH et LEICHTENSTERN, quelques observations qui sont capables de jeter quelque lumière sur ce point.

Déjà au commencement de sa dissertation inaugurale, THORN [2]) dit: „Was aber gerade die in geringerer Anzahl und in schein„bar normalen Nierenparenchym auftretende Nierencysten betrifft, „so brauchen wir heute nicht mehr so verlegen um Ursachen zu „sein wie früher. In den letzten Jahren hat man so zahlreiche dis„seminirte Heerderkrankungen in den Nieren kennen gelernt, dass „diese und ihre Folgen schon an und für sich genügen könnten. „Es sind insbesondere die bei vielen Infectionskrankheiten so „haüfig zu beobachtenden sog. miliären Abcesse, die haüfiger „noch in der Marksubstanz als in den Rindenpartieen gefunden „werden und sehr gerne in Form von Streifen auftreten. Als „Ursache dürfte wohl eine mikrococcische Embolie der Gefässe „und Harnkanälchen allgemein anerkannt sein. Bald handelt es „sich fast nur um eine Nekrobiose, bald um wirkliche Abcess„bildung. Beide Male wird aber eine beschränkte Vernarbung und „Verödung des Nierengewebes zurückbleiben, von welchem eine „Stauung des Sekretes veranlasst wird. Ferner findet man bei „geringfügigen Nephritiden, die unter Umständen sicher völlig „ausheilen können, vereinzelte Fleckchen von interstitieller Wu„cherung in der Umgebung der Glomeruli, so ganz besonders „haüfig bei Scharlachnephritis. Und es ist kaum zu bezweifeln, „dass auch solche Fleckchen narbig schrumpfen und eine Con„striction von Harnkanälchen verursachen können. Hat sich später „dann eine höher gelegene Strecke eines solchen abgeschnürten „Harnkanälchens zu einer Cyste erweitert, so kann es schwer, „ja unmöglich sein, den ursächlichen entzündlichen Fleck nach„zuweisen.

„Wenn embolische Narben sehr selten zu Cystenbildung Ver„anlassung geben, so hat das seinen Grund darin, dass sie zumeist „ganz in der Peripherie liegen, oder wenn sie sich auch tiefer ins „Nierengewebe erstrecken, sie doch stets bis zur Peripherie rei„chen, mithin hinter sich keine secretionsfähige Nierensubstanz „haben."

Quelque belle que soit cette théorie, il y manque une chose

1) Essai sur les kystes du Rein. Th. de Paris 1874.
2) Beiträge zur. Genes. der Cystenniere. 1882. Bonn.

peut donner aucune autre explicat[illegible] [illegible] la donne pas
rement irrésolue la question de [illegible] [illegible]use quand on
Quant à la théorie du dével[illegible] [illegible]rement ce mode
d'une transformation épithélial[illegible] [illegible] seulement montrer
encore l'occasion d'en causer [illegible] [illegible]'étiologie des kystes,
moire, et nous nous y attard[illegible] [illegible]ure. Ce qu'il put bien
[illegible], c'est que dans son cas
[illegible]nflammation des papilles
[illegible]mmation qui avait amené
[illegible]us trouvons donc ici une
[illegible] du rein, car là aussi, ainsi
[illegible] des kystes était due à une

2) KY[illegible]

Beaucoup d'observa[illegible]
tence de kystes isolé[illegible]
d'entre eux ont émi[illegible]N quand il dit: [1]) „Eine Ver-
les considèrent comm[illegible]fundes ist (demnach) nicht er-
le chapitre précéden[illegible]hl aber geht aus der Unter-
tenant à cette cat[illegible]ervor, dass Entzündungen des
normaux, que la [illegible] der Calices mit Uebergreifen
cas que peu de l[illegible]ahrscheinlich haüfig als Ursache
la couche cortic[illegible] Nieren vorkommen", nous vou-
que ces kyste[illegible]stes il a examinés. Il cite bien,
ils n'apparais[illegible]ts autres cas dans lesquels on
fait, ils se [illegible] papilles; mais il dit à ce sujet:
décrits, mai[illegible] sich entweder nicht zur Unter-
Les citat[illegible]ts Analoges nachgewiesen werden."
que nous [illegible] forment en tout ces quatre cas.
sion de[illegible]ple ne put trouver en tout que
R[illegible]N, une de LEICHTENSTERN et
[illegible]n n'est donc pas autorisé à dire
[illegible]est très fréquent.
[illegible] deux observations de THORN

[illegible] provenait d'un homme de 45
[illegible] suite de violentes douleurs ressen-
[illegible]gion du rein droit; ces douleurs
[illegible] produisaient sous forme d'accès.
[illegible] parsemé de kystes dont la grosseur
[illegible] d'épingle et celle d'une petite cerise.
[illegible] ne trouvait dans la substance cor-
[illegible]kystes périphériques, que de petits
[illegible] au plus comme un pois, et qui
[illegible]reconnaissables. Au contraire, dans
[illegible] la transition entre les substances
[illegible]que dans cette dernière même, le
[illegible]ement caverneuse, en ce sens,

rein était constitué par des kystes rompus et, en partie aussi par des kystes affectant la forme de fentes. C'est principalement sur les parties latérales des pyramides médullaires que se montraient ces transformations. En règle générale, au contraire, au milieu de ces pyramides il persistait une zône tantôt entièrement tantôt presque entièrement dépourvue de kystes.

Les uretères présentaient à leur surface interne un aspect velouté et étaient parsemés de nombreuses petites saillies.

A l'examen microscopique, le tissu conjonctif de la couche corticale, entre les kystes, montrait une constitution à peu près normale. Seules les parties contournées des tubes urinifères se distinguaient par leurs dimensions considérables, ce fait étant dû, ainsi que l'admet THORN, à une hypertrophie compensatrice.

Le tissu conjonctif interstitiel était normal à part certaines parties isolées affectant la forme de bandes ou de taches.

Dans la substance médullaire, on constatait fréquemment une prolifération cellulaire dans la paroi des kystes et dans le tissu conjonctif environnant; c'était principalement le cas dans les parties latérales des pyramides médullaires, dans lesquelles se trouvaient aussi très fréquemment les kystes et les fentes. Au contraire, ces derniers manquaient presque entièrement dans les parties moyennes où l'on ne remarquait non plus qu'à peine une trace d'infiltration cellulaire; seuls ici les tubes collecteurs se distinguaient par leur grandeur.

Les parties latérales des pyramides médullaires étaient parsemées régulièrement de gros amas de cellules, qui cependant n'atteignaient point le sommet des papilles, mais laissaient libres les orifices des tubes urinifères.

Sur une pyramide médullaire, on pouvait parfaitement bien observer ce processus à ses débuts. La partie moyenne de cette pyramide, avait été épargnée par l'inflammation interstitielle, laquelle n'avait envahi que les parties latérales. A l'intérieur des parties atteintes et s'y rattachant vers le haut, se trouvaient des kystes de différentes grosseurs et des canaux creux aussi bien rectilignes qu'ondulés. En outre on voyait la coupe transversale de tubes urinifères légèrement dilatés; leur cavité était remplie le plus souvent par des masses colloïdes et était circonscrite par un épithélium plat.

Vers la base de la pyramide médullaire, les kystes et les fentes augmentaient de dimensions. Quelques-uns des tubes urinifères normaux qui se trouvaient disposés régulièrement en groupes ou faisceaux, surtout vers le milieu de la pyramide, entre les kystes et fentes, étaient obstrués soit par un contenu colloïde soit par des cylindres fibrineux et montraient une dilatation plus ou moins considérable. Dans les parties de la pyramide médullaire atteintes par l'inflammation interstitielle, on voyait souvent, comme dans la néphrite interstitielle, des tubes urinifères très étroits dont la lumière était circonscrite par un épithélium plat ou même

seulement par des noyaux. Ces tubes étaient manifestement des traces de canalicules urinifères entièrement comprimés ou altérés.

L'inflammation interstitielle avait donc, dans ce cas, cheminé des parties latérales vers l'intérieur de la pyramide médullaire. Cela ressort clairement de ce fait que les parties internes de cette pyramide étaient, sinon absolument, du moins presque entièrement libres de toute infiltration cellulaire. Dans ce cas-ci cependant ce n'était point là qu'il fallait chercher le point de départ de l'inflammation interstitielle, celle-ci avait pris naissance plutôt dans le bassinet et dans l'uretère.

Ainsi que nous l'avons déjà dit plus haut, l'uretère était considérablement épaissi et parsemé de petites nodosités. Ces nodosités apparaissaient, à l'examen microscopique, comme des follicules lymphatiques qui auraient subi une infiltration cellulaire, et l'on voyait en outre que non seulement les couches superficielles et profondes de la muqueuse avaient subi cette infiltration cellulaire, mais encore que celle-ci s'étendait dans le tissu musculaire et dans le tissu graisseux. Les vaisseaux du bassinet ne présentaient rien d'anormal. L'inflammation s'étendait du bassinet et des calices sur les pyramides médullaires.

On ne pouvait déterminer d'où provenait cette inflammation, car lors de l'extirpation des reins on ne trouva aucune concrétion, et de même les nodosités n'étaient constituées que par des cellules lymphoïdes. Mais il ressort de cet état de choses que l'inflammation de l'uretère fut la cause de la dégénérescence kystique du rein. Cette inflammation, partie de l'uretère, gagna le bassinet, les calices, atteignit les pyramides médullaires et amena enfin l'altération et la compression des tubes urinifères. Il se produisit alors par ce fait, une rétention du produit de secrétion dans les tubes urinifères situés plus haut, rétention dont la conséquence fut la dilatation de ces tubes.

Dans le cas de DURLACH, il s'agissait des reins d'un enfant de six mois, chez lequel des transformations essentielles d'autres organes ne furent pas observées. Les kystes avaient une grosseur variable, tantôt étant à peine visibles, tantôt atteignant les dimensions d'un pois. Ils siégeaient principalement dans ces sillons qui, particulièrement bien marqués dans ce cas-ci, étaient un indice évident de la lobulation foetale. De même dans les fissures délimitant les lobules se trouvaient quelques kystes.

Du sommet des angles formés par ces sillons partait, se dirigeant vers l'intérieur, une bande blanche de tissu conjonctif, de largeur variable. Cette bande gagnait peu à peu la profondeur en se dirigeant vers le bassinet; elle augmentait en même temps de volume et finalement atteignait la paroi de cet organe. Si la coupe était faite de façon à intéresser les angles des lobules ou les endroits occupés par les kystes, on voyait la plupart du temps ces derniers entourés par le tissu conjonctif partant du bassinet.

pyramides médullaires étaient très petites, extraordinairement réduites et de structure compacte. Elles ne proéminaient pas librement dans le bassinet, mais plutôt leurs limites latérales ainsi que celles du calice correspondant étaient disparues par fusionnement en tous sens avec du tissu conjonctif. Seules les extrémités externes des papilles restaient libres et le tissu conjonctif, après avoir embrassé la moitié avoisinante des colonnes de Bertin, allait se fusionner avec la bande de tissu conjonctif signalée plus haut et atteignait ainsi la surface du rein.

Ce tissu conjonctif hypertrophié embrassait tout le bassinet de sorte que, par ce fait la paroi de celui-ci s'épaississait considérablement, tandis que sa cavité devenait plus restreinte.

Par l'examen microscopique on pouvait constater que le tissu conjonctif se continuait entre les tubes droits des papilles et formait là un tissu étendu, riche en noyaux, qui comprimait les canalicules urinifères et par le fait rétrécissait leur diamètre.

Les bandes dont nous avons parlé plus haut sont donc le résultat de ce fait que la prolifération du tissu conjonctif ne s'était produite qu'entre les lobules. Ce tissu conjonctif avait aussi envahi les parties limitrophes de la substance corticale et particulièrement les portions situées tout près de la surface du rein. Dans ces parties les glomérules de même que les tubes urinifères se trouvaient pressés les uns contre les autres. A l'intérieur de cette zône inflammatoire interstitielle et près de la surface du rein se trouvaient les kystes. Leur nombre était beaucoup plus considérable à l'examen microscopique, cas les plus petits d'entre eux devenaient visibles et se révélaient comme des dilatations très minimes des tubes urinifères.

DURLACH admet que ce processus de formation a eu pour point de départ le bassinet, parce que là, le tissu conjonctif était plus compacte et plus pauvre en noyaux qu'en tout autre endroit.

Nous avons donc deux observations, desquelles ressort clairement le fait suivant: la prolifération du tissu conjonctif interstitiel s'étendant de la périphérie des papilles vers le haut amène, par rétraction secondaire, la compression des tubes droits et contournés; ensuite les parties situées plus haut se dilatent et se transforment en kystes.

Ce mode de développement est en réalité démontré clairement par ces observations, mais il est difficile de dire si les cas de kystes isolés que d'autres auteurs mentionnent, ont aussi la même étiologie, ou si d'autres facteurs, encore inconnus pour le moment, ont coopéré à leur formation.

Nous attirerons encore l'attention sur ce fait que, à quelques exceptions près, ces kystes isolés n'envahissent qu'un seul rein. Ce fait nous amène à penser que l'on ne peut pas admettre ici un facteur étiologique qui provienne du sang, mais une cause provenant des voies urinaires; dans ces cas, en effet, la maladie est presque toujours unilatérale.

Dans le cas de LEICHTENSTERN [1]) cependant, où la dégénérescence avait atteint les deux reins, cette hypothèse n'est plus admissible; et c'est LEICHTENSTERN lui-même qui essaie de nous en donner une autre explication, en disant:

„Was den Ausgangspunkt der cystösen Degeneration der „Nieren anbelangt, so liegen hauptsächlich zwei Möglichkeiten „vor. Entweder ist der primäre Vorgang eine freilich sehr eigen„thümliche Entzündung des Nierenbeckens, eine Art Nephro„pyelitis fibrosa, welche auf die Papillen übergreift, Obliteration „der Cribra benedicta, oder der Ausflussröhren und in Folge „dessen progressive Cystenbildung herbeiführt. Eine solche Ne„phropyelitis hat bisher kein rechtes Analogon und zum Min„desten lässt sich keine Ursache derselben angeben, denn „Concremente, primäre Cystitis und dergl. fehlten, sowohl in „diesem als in einem anderen ähnlichen von R. (?) beobachteten „Falle. Weit mehr für sich hat die zweite Annahme, nämlich „dass derselbe Entzündungsreiz, welcher für gewöhnlich zuerst „die Glomeruli trifft und die alltägliche Form der chron. inters„titiellen Nephritis mit Nierenschrumpfung herbeiführt, unter „gewissen unbekannten Verhältnissen in erster Linie oder vor„wiegend die Arteriolae rectae verae trifft (resp. die an der „Mark-Rindengrenze gelegenen, untersten Glomeruli, deren Vasa „efferentia die Markkegel versorgen), jene von manchen noch „gelaügneten Gefässe welche, von den Arcus arteriosi aus, direct „nach der Marksubstanz ziehen und die Sammelkanäle und Aus„flussröhren versorgen. Dadurch entsteht eine primäre inters„titielle Nephro-Papillitis, welche zu Verschluss, Obliteration „einzelner Sammelröhren und so zur Cystenbildung führt."

Ainsi donc LEICHTENSTERN rattachait ces kystes isolés aux modifications que l'on trouve dans le mal de BRIGHT. Quoi qu'il en soit, tant que cette hypothèse n'aura pas été plus solidement établie, nous croyons mieux faire en séparant les kystes isolés de ceux qui ont été observés dans le mal de Bright.

---

3) REINS ATTEINTS DE DÉGÉNÉRESCENCE KYSTIQUE.

Il n'y a pas bien longtemps que les kystes dont nous allons parler ont pris une place spéciale dans la catégorie des kystes du rein. Le plus souvent ils ont été confondus avec ceux que nous avons décrits plus haut.

HUFELAND fut le premier qui parla de kystes multiples et ce sous le titre de „dégénérescence kystique."

ROLLET [2]) observa la même dégénérescence chez une femme

---

1) Allgem. ärztl. Verein. z. Köln. Sitzg. 13 August 1883. Deutsche med. Wochenschr. N⁰ 51. 1883.

2) RAYER. Maladies des reins et LECORCHÉ. Traité des maladies des reins.

trouvée morte sur la voie publique et dont l'autopsie ne révéla rien de remarquable.

On trouve encore quelques observations dans les ouvrages de DARLES, LITTRE, FABRICE, (VON HILDEN) HOWSHIP, BOUILLAUD et SCHEFFER [1]).

Mais RAYER fut le premier, qui donna de ces kystes une description anatomo-pathologique minutieuse. Il divisait les kystes du rein en trois groupes: „les kystes simples, les kystes encé„phalocystes, les kystes urinaires". Plus loin il écrit: „Il y a des „cas, où, sans affection rénale antécédente appréciable, les deux „reins sont atteints d'une véritable dégénérescence enkystée „générale de la substance corticale, dégénérescence qui peut être „portée à un si haut point qu'il ne reste presque plus de traces de „substance rénale; alors les fonctions urinaires sont presque sus„pendues ou perverties, et des lésions fonctionnelles graves „d'autres appareils, surtout de l'appareil cérébro-spinal, déter„minent la mort." Plus loin il dit: „ces cas de dégénérescence „enkystée complète des deux reins sont rares; notés par les „anatomo-pathologistes, ils ont à peine attiré l'attention des „médecins."

CRUVEILHIER décrit aussi cette dégénérescence dans son chapitre intitulé: „Transformation kysteuse du rein".

Outre ces auteurs, on trouve bien mentionnée par quelques autres la dégénérescence kystique, mais ils ne lui attribuent point de paragraphe particulier. Ainsi, par exemple, ERICHSEN a décrit un cas de dégénérescence kystique des deux reins, et il en arrivait à cette conclusion, ainsi que nous l'avons déjà dit plus haut, que les kystes naissent aux dépens de cellules du tissu conjonctif, mais il semblait attribuer à tous les kystes la même étiologie et la même valeur.

En 1876 M. LAVERAN [2]) expliqua „la dégénérescence kys„tique" comme „une maladie spéciale qui doit être distinguée „de la dégénérescence kystique des nouveau-nés, des kystes „hydatiques des reins, des kystes secondaires qui se développent „presque constamment à la suite de la néphrite interstitielle, „de l'hydronéphrose".

Dans la même année, MICHALOWICZ [3]) étudia la dégénérescence simultanée du foie et des reins et il en arriva à cette conclusion „que la dégénérescence kystique des reins est moins „rare qu'on ne le pense."

En 1877, COURBIS publia une „Contribution à l'étude des „kystes du foie et des reins et des kystes en général."

JUHEL-RENOY dans un article publié dans la „Revue de

---

1) Voyez RAYER.
2) De la dégénérescence kystique des reins chez l'adulte. Gaz. hebdom. 1876.
3) Dégénérescence kystique du foie et des reins. Th. de Paris 1876.

médecine" en 1881, ramenait la dégénérescence kystique du foie aussi bien que des reins à une sclérose de ces organes.

CORNIL et BRAULT [1]) en ce qui concerne les reins partagent cette opinion bien qu'ils ajoutent: „on peut très bien soutenir „que la dégénérescence kystique complète des deux reins repré„sente une affection spéciale."

Dans les „Archives de Physiol. 1882" SABOURIN écrivit un article sur: „1° Dégénérescence kystique partielle du foie dans un cas de cirrhose, 2° Dégénérescence kystique partielle du rein dans un cas de mal de Bright et sur „la dégénérescence kystique des reins et du foie."

BRODEUR [2]) émet quelques considérations sur la dégénérescence kystique des deux reins, et sur les dangers qu'offre cette bilatéralité pour le chirurgien.

En 1887, parut une thèse de HOMMEY qui arrivait à cette conclusion „que la variété de transformation kystique du rein „progressive, aboutissant en fin de compte à la disparition du „parenchyme, semble bien être primitive et distincte de toutes „les productions kystiques secondaires, qui accompagnent l'évo„lution des différentes lésions rénales. Elle est en particulier „absolument indépendante de la sclérose du rein. Elle mérite „d'être rapprochée des transformations kystiques du testicule et „de la mamelle, et a plus d'analogie avec les productions néo„plasiques qu'avec l'inflammation chronique. La dénomination „de maladie kystique qu'on pourrait lui attribuer aurait l'avantage „de la caractériser suffisamment sans préjuger aucunement sa „nature."

Enfin en 1888, LEJARS publia une thèse sur le „gros rein polykystique de l'adulte", dans laquelle il traitait cette question non seulement au point de vue anatomo-pathologique, mais aussi au point de vue de son étiologie, de sa symptomatologie, de son diagnostic, de son pronostic et de son traitement. Pendant ces vingt dernières années, on a donc écrit beaucoup en France sur ce chapitre; cependant quelques travaux furent faits aussi dans d'autres pays. Ainsi BRIGIDI et SEVERI écrivirent en 1880 dans „lo Spérimentale" un article sur la pathogénèse des kystes du rein. STRÜBING dans le „Deutschen Arch. für clin. Medicin. 1881" traita de la „Symptomatologie der cystösen Nierendegeneration bei Erwachsenen." CHOTINSKY, dans sa dissertation inaugurale, fit connaitre trois nouveaux cas. En 1883, PAWLOWSKY écrivit dans la „St. Petersburger medicinischen Wochenschrift" un article sur cette question traitée au point de vue historique, anatomique et clinique. WAGNER n'étudia que le diagnostic de cette question, en publiant deux cas nouveaux.

---

1) Etudes sur la pathologie du rein par CORNIL et BRAULT. Paris 1884.

Outre ces articles plus importants, on a encore dans ces vingt dernières années, publié un grand nombre d'observations de kystes du rein, trouvés occasionnellement à l'autopsie.

Quelques auteurs n'en donnent qu'une description macroscopique; bien rares sont ceux qui en font une étude microscopique. C'est justement de cet état de choses que se plaint SABOURIN lorsqu'il commence sa „Contribution à l'étude de la dégénérescence kystique des reins et du foie" par les mots suivants: „Si „l'histoire de la dégénérescence kystique des reins et du foie chez „l'adulte, laisse encore beaucoup à désirer au point de vue de „la physiologie pathologique, ce n'est pas tant à cause de la „rareté des observations qui sont, en effet, assez nombreuses „dans les recueils scientifiques et dans les travaux spéciaux sur „ce sujet. Mais ce qui fait défaut, évidemment, c'est un ensemble „suffisant d'examens microscopiques complets de ce genre d'altération. C'est en l'absence de notions histologiques positives que „certains auteurs ont pu émettre sur la pathogénie de ces kystes „des opinions plus ou moins fantaisistes et qui ne doivent plus „avoir cours en présence des démonstrations fournies par le microscope."

Mais heureusement aujourd'hui cette lacune a été comblée en partie, soit par lui, soit par d'autres auteurs, de sorte que maintenant nous possédons quelques observations microscopiques.

Après cette courte esquisse historique que nous eussions pu allonger encore par la citation de tous les cas observés, nous allons traiter d'un peu plus près la question de la dégénérescence kystique des reins, réservant pour la fin l'exposé des cas rapportés par les différents auteurs.

En ce qui concerne l'étiologie nous ne savons que peu de chose. Parmi les 63 observations rassemblées par LEJARS dans sa thèse, 35 se rapportaient à des hommes et 28 à des femmes. Il en conclut, d'accord en celà avec MICHALOWICZ, que cette dégénérescence se produit indifféremment dans l'un ou l'autre sexe. Les cas les plus nombreux sont observés chez des individus de 40 à 50 ans; cependant on en trouve également chez des vieillards, atteignant 81 ans par exemple. Mais bien que DE LAMER [1]) prétende qu' „on les a rencontrés à tout âge" cette dégénérescence se rencontre rarement dans le jeune âge. Nous nous bornerons à indiquer les citations suivantes:

LAVERAN [2]) rapporte deux cas observés chez des soldats, morts à l'âge de 23 ans. Dans les deux cas, on avait diagnostiqué la phtisie. L'autopsie de l'un confirma le diagnostic; mais pour l'autre au contraire, on constata que l'on avait fait erreur, et que les reins présentaient une dégénérescence kystique.

---

1) Contribution à l'étude clinique des kystes du rein. Th. de Paris. 1880.
2) Th. de doct. 1887.

Dans HOMMEY [1]) nous trouvons également un cas observé chez un jeune soldat qui, après avoir été opéré d'un sarcome de la paroi thoracique, succomba un mois plus tard à une pleurésie purulente.

La malade de MALMSTEN [2]) était âgée de 22 ans et succomba probablement aux suites d'une endocardite ulcéreuse.

Dans les trois cas publiés par CAZAUX [3]), et qui se rapportaient à des enfants de 2, 8 et 10 ans, nous avons probablement affaire à des kystes faux, ou tout au plus à des kystes isolés, car dans aucun de ces trois cas, l'auteur ne décrit une dégénérescence kystique.

Il est remarquable que dans les cas observés par LAVERAN, HOMMEY et MALMSTEN, la dégénérescence kystique ne fut probablement pas la cause directe, ou du moins ne fut pas la seule cause de la mort.

Il semble donc (ce fait d'ailleurs est confirmé par l'examen microscopique) que la dégénérescense est très lente, et n'atteint qu'à un âge plus avancé un degré d'intensité suffisant pour occasionner la mort; mais quand on l'observe chez de jeunes individus, on constate qu'elle est trop peu avancée pour pouvoir causer à elle seule la mort du sujet.

HOMMEY partage également cette opinion [4]):

„On sait, en effet, dit-il, que la maladie kystique évolue lentement, que les deux reins ne se transforment pas d'un seul coup et brusquement en kystes..... C'est donc une affection à marche lente....."

Nous avons rangé parmi les kystes congénitaux, le cas cité par TALAMON et dans lequel la dégénérescence avait été observée chez un enfant de $5^1/_2$ ans.

MICHALOWICZ observa chez ses malades des accès de fièvre intermittente et se basant sur ce fait il considéra la Malaria comme facteur étiologique.

De même dans le cas de KOMOROWSKY [5]) la femme avait eu différents accès de fièvre intermittente. Quant au malade de STRÜBING [6]) la douleur qu'il ressentait au côté gauche datait de l'époque où il avait eu des accès de Malaria. En outre dans l'histoire des malades on note souvent le rhumatisme articulaire, la goutte, l'athéromasie et l'alcoolisme. D'autre part on a observé des cas de dégénérescence chez des phtisiques ou chez d'autres personnes qui n'avaient aucune des affections mentionnées plus haut.

---

1) Gazette hebdomadaire. 1876.

2) Hygiea XXXVII 12. p. 257. Déc. 1875 et SCHMIDT's Jahrbücher. Jahrg 1877. Bd. 147. p. 247.

3) Kystes du rein chez l'enfant.

4) l. c. p. 40.

5) Progrès médical. 5 April. 1876.

6) Zur Symptomatologie der cystösen Nierendegeneration bei Erwachsenen. Deutsche Arch. f. clin. medic. 1881. p. 587.

Nous avons déjà dit plus haut que la dégénérescence kystique atteint souvent les deux reins, se différenciant par là des kystes isolés.

Seul COURTIN en 1847 a fait mention à la Société anatomique d'un cas exceptionnel; le rein gauche, provenant d'un homme mort d'une maladie de poitrine, présentait seul la dégénérescence kystique. Le rein droit était absolument dépourvu de kystes et n'était atteint que d'une faible hyperémie.

LEJARS [1]) cite encore le cas observé par HOGG pour prouver que la dégénérescence peut également être unilatérale; mais ici cependant il se trouvait dans le rein gauche un kyste de la grosseur d'une pièce de quatre pences.

En outre, il serait très possible que nous devions ranger le cas de COURTIN parmi les kystes isolés, car nous avons vu dans les cas cités par THORN, DURLACH et LEICHTENSTERN que les kystes qui se forment par suite de l'atrésie papillaire peuvent devenir si nombreux, qu'ils finissent par donner au rein l'aspect d'un rein ayant subi la dégénérescence kystique.

On ne pourrait se prononcer sur se sujet, qu'après un examen microscopique suffisant.

En général on peut donc dire que la dégénérescence kystique atteint les deux reins, mais souvent elle ne s'en tient pas là; elle envahit souvent aussi d'autres organes et principalement le foie. Ainsi dans seize des cas rapportés par LEJARS, le foie présentait la dégénérescence kystique. Dans le cas de CARESME [2]), il se trouvait également des kystes dans l'utérus. MERKLEN [3]) en trouva dans les uretères et dans la vessie. Dans le troisième cas de CHOTINSKY il y avait des kystes dans les deux ovaires. Enfin LANCERAUX mentionne l'apparition simultanée de kystes dans les reins, la glande thyroïde et les vésicules séminales.

De même dans le cas observé par nous, le foie, les reins et un ovaire étaient atteints de dégénérescence kystique.

Il résulte de ces observations que la dégénérescence doit être considérée comme quelque chose d'autonome, car comment pourrions-nous nous expliquer que lors d'une atrésie des papilles du rein, des kystes aient été trouvés dans d'autres organes. Il faudrait alors admettre différentes causes étiologiques, ce qui est possible mais bien invraisemblable.

Nous apprendrons d'ailleurs à connaître dans la suite d'autres caractères qui prouvent encore plus clairement que la dégénérescence kystique des reins (accompagnée ou non de la même dégénérescence d'autres organes) doit former un chapitre spécial dans l'étude des kystes du rein.

Le plus souvent la forme du rein se maintient, mais la surface

---

1) Obs. 21.
2) Soc. anatomique 1885.
3) Soc. anat. 1882.

au lieu de rester lisse, devient inégale et donne au rein l'aspect d'une grappe de raisin.

Cette ressemblance est encore plus frappante lorsque certains kystes, comme c'est souvent le cas, renferment un produit brun ou noir.

Les kystes les plus nombreux se trouvent précisément sur la face convexe et sur les attaches du bassinet au rein, ce fait étant dû à ce que les kystes prennent naissance dans la couche corticale. Les reins peuvent prendre des dimensions énormes. Ainsi dans le cas de LEICHTENSTERN, les deux reins mesuraient respectivement en longueur 28 et 24 cm., en largeur 14 et 12 cm., en épaisseur 9 et 9 cm. Ils pesaient l'un 1505 gr. et l'autre 1350 grammes. A un stade moins avancé on trouve des kystes nombreux, mais petits; mais si le processus de formation a duré assez longtemps, les nombreux petits kystes sont remplacés par quelques grands.

Le contenu, tant au point de vue de l'aspect qu'au point de vue de la composition chimique, n'est pas toujours le même. Parfois c'est un liquide jaune transparent; mais par suite du mélange de globules sanguins cette couleur devient souvent brune ou noire; dans d'autres cas, le contenu est formé soit par une masse gélatineuse, soit par une masse caséeuse friable (HOMMEY); parfois aussi on y trouve du pus. Ce dernier, dans quelques cas, donna lieu, après la rupture des kystes, à la formation d'abcès périnéphrétiques qui occasionnèrent ordinairement la mort du malade.

La composition chimique du contenu des kystes est aussi très variable. La réaction est tantôt acide tantôt neutre (STRÜBING). Dans beaucoup de cas on y trouve de l'urée (STRÜBING, DUGUET, EBSTEIN, COURBIS, FAILLANT, DUBAR), tandis que d'autres observateurs n'ont pas pu en découvrir (LECORCHÉ, LAVERAN, ROSENSTEIN).

On y trouve souvent aussi de la leucine et de la tyrosine; et LEJARS est d'avis que les petits corpuscules ronds qui présentent des stries radiaires et concentriques, et qui ont été décrits par LAVERAN et CHOTINSKY, sont probablement des sphères de

auteurs (BECKMANN) les considéraient comme des cellules dégénérées, sur lesquelles se serait précipitée de l'albumine, d'autres les regardaient comme des formations autonomes.

Par l'examen microscopique on constate que quelques kystes sont entièrement ou presqu'entièrement ronds, tandis que d'autres affectent souvent des formes très diverses, et celà par suite de la formation de cloisons irrégulières.

Le plus souvent les kystes de la première forme sont tapissés de cellules épithéliales, plates ou cubiques; çà et là seulement cet épithélium fait défaut, tandis que pour les kystes de la seconde forme c'est généralement le cas. BRIGIDI et SEVERI trouvèrent des papilles sur la paroi de certains kystes et LEJARS également vit dans son cas „sur la paroi interne d'un kyste, des saillies „arrondies et pédiculées, présentant toutes les apparences de „végétations recouvertes d'un épithélium."

Les kystes sont souvent séparés par du tissu conjonctif du tissu normal du rein, tandis que les tubes urinifères environnants sont atrophiés et comprimés suivant la direction de la paroi du kyste.

Ainsi que nous l'avons déjà dit, l'état du tissu rénal a été décrit très différemment par les divers auteurs. Quelques-uns trouvent ce tissu rénal entièrement sclérosé, d'autres prétendent que ce fait ne se produit qu'au voisinage immédiat des kystes. Cette dernière particularité était déjà connue de MARKHAM [1]) et fut confirmée après par HOMMEY ainsi que par BRIGIDI et SEVERI.

HOMMEY observa qu'au voisinage des kystes isolés, qu'ils fussent grands ou petits, le tissu était normal, mais que là où les kystes étaient plus nombreux ou plus volumineux, le tissu rénal était également sclérosé.

Après avoir exposé ses observations il dit [2]). „En résumé, on „peut dire, que le tissu scléreux, nul dans le tissu privé de kystes „et autour des petits kystes, commence à se développer autour „des kystes moyens, ayant un accroissement en rapport avec „celui des kystes. Il est surtout développé dans les points où „les kystes tendent à se fusionner, et n'est nullepart aussi con„sidérable que dans les travées de cloisonnement."

KELSCH et KIENER [3]) admettent aussi la présence de kystes dans des reins non sclérosés; mais ils ont émis au sujet de l'origine des kystes une théorie qui n'a encore été défendue par personne d'autre.

Ils disent à ce sujet: „Les reins atteints de sclérose pure ne „renferment pas de kystes; il est nécessaire, pour que ceux-ci „se produisent qu'aux lésions de la sclérose soient associées des „lésions dégénératives graisseuses ou colloïdo-graisseuses. Cette

---

1) Transactions of Path. Society. 1858.
2) l. c. p. 39.
3) Sur les altérations paludéennes du rein. Arch. de Phys. 1882.

„dernière condition, l'existence d'une dégénérescence graisseuse „des épithéliums, se trouve d'autre part associée à la sclérose „dans un grand nombre de reins kystiques. La sclérose n'existe „pas dans le voisinage des kystes en voie de formation; elle ne „se développe que secondairement, dans la période de régression „des petits kystes, probablement par une irritation de voisinage „ou dans la transformation hydropique des kystes par refoulement „et compression du parenchyme environnant. Si les kystes étaient „les résultats de la rétention de l'urine ou d'un produit de se- „crétion colloïde dans une capsule de BOWMANN, ou dans un „segment de tube urinifère, ils devraient, si petits et si voisins „de leur stade initial qu'on les examinât, être pourvus d'une „paroi close et exercer une compression sur les tubes urinifères „du voisinage. Nous avons vu au contraire que le kyste, en voie „de formation, est moins un kyste qu'un foyer de ramollissement, „il n'a pas de paroi propre, au moins continue; le tissu envi- „ronnant ne possède aucune trace de compression, mais se trans- „forme en déliquium par une dégénérescence colloïde ou grais- „seuse, accompagnée ou non de prolifération subinflammatoire „de l'épithélium.

„On rencontre parfois, dans le contenu de ces kystes, le vestige, „non seulement d'un glomérule, mais de plusieurs glomérules et „de fragments de tubes urinifères encore revêtus de leur paroi „propre, faits qui ne s'expliquent pas par la dilatation simple „d'un capsule ou d'un tube."

Mais à l'encontre de l'observation de HOMMEY, nous avons celle de SABOURIN qui a observé la sclérose complète du tissu rénal, aussi bien au voisinage des kystes qu'aux endroits qui en sont absolument dépourvus. La grande différence entre les deux observations saute immédiatement aux yeux. Il n'est pas douteux, en effet, pour nous que dans le cas observé par HOMMEY, la formation des kystes est primaire, tandis que la sclérose est secondaire; SABOURIN au contraire, considère dans son cas, la sclérose comme primaire, la formation des kystes n'étant que secondaire.

DUGUET également se prononce en faveur de cette dernière hypothèse; nous trouvons de lui, dans l'ouvrage de LEJARS, une „leçon inédite" où nous lisons:

„La formation des kystes dépend absolument de la prolifera- „tion fibreuse; c'est un résultat du développement de ce processus „fibreux. Tous les malades qui présentent ces dégénérescences „kystiques, sont en même temps des scléreux; toutes les obser- „vations démontrent la sclérose combinée de plusieurs organes „(foie, rein, coeur), on peut donc dire qu'il n'y a pas plusieurs „maladies kystiques des reins, du foie, de la mamelle, du testi- „cule, etc., mais qu'il existe chez certaines personnes à diathèse „fibreuse ou scléreuse une tendance à la transformation kystique „des organes glandulaires qui sont le siège d'une prolifération „conjonctive.

„Au dessus de tout, il y a la diathèse fibreuse, avec possibi-„lité de dilatation kystique de tel ou tel organe glandulaire, le „moins résistant."

Mais LEJARS, s'appuyant sur l'observation de HOMMEY, combat les théories de SABOURIN et de DUGUET, d'après lesquelles le „gros rein polykystique" serait le résultat d'une néphrite interstitielle. Il dit bien que dans le cours du mal de BRIGHT, il peut se former des kystes renfermant une masse colloïde, et que les reins sont alors souvent couverts de granulations kystiques, mais cette forme est tout à fait différente du rein atteint de dégénérescence kystique vraie, où l'on ne trouve à la place du rein que des groupes de vésicules pressées les unes contre les autres. „Il y a là — dit-il — un type anatomo-pathologique différent, „une maladie spéciale."

Mais il donne encore d'autres raisons en faveur de son opinion, car il ajoute:

„La bilatéralité est un caractère commun aux maladies kysti-„ques; il en est de même de leur lente évolution. Dans sa forme „et le mode d'agglomération des poches qui le constituent, le „rein kystique rappelle bien l'aspect de la mamelle et du testi-„cule kystique; c'est là encore, par la périphérie de l'organe, „que commence le processus; disséminés dans le parenchyme „au début, les kystes se rapprochent, s'accolent, s'agglomèrent „en une masse continue, en sorte qu'à une période avancée, sur „quelque point que porte la section, on trouve des cavités closes „adossées.

„Ils grossissent en même temps, par le même travail de fusion-„nement, dont les brides et les demi-cloisons sont les témoins."

Si tenté que l'on soit de ranger la dégénérescence kystique parmi les néoformations et spécialement parmi les vrais kystes, on ne trouve malheureusement mentionnée, chez la plupart des auteurs qui se sont occupés de cette question, aucune observation microscopique qui vienne confirmer l'authenticité de cette conception.

Le plus souvent les reins atteints de dégénérescence kystique ne sont examinés, au point de vue anatomo-pathologique, que lorsque leur processus de formation est déjà très avancé; et alors, il est naturellement impossible d'être éclairé sur leur origine.

Outre HOMMEY, BRIGIDI et SEVERI ont également mentionné un cas dans lequel la sclérose était limitée au pourtour des kystes, et qui, pour ce fait, nous parait devoir être cité.

Dans le rein qu'ils examinèrent, ils observèrent des formations tubuleuses remplies de jeunes éléments cellulaires, ces derniers provenant probablement d'une prolifération de l'épithélium. Cette masse cellulaire formait de grands cylindres, dont quelques-uns avaient partout la même largeur. D'autres, au contraire, étaient pourvus de renflements dont le diamètre surpassait de deux à trois fois la largeur habituelle des cylindres. Ces renflements

siégeaient dans des dilatations des tubes urinifères et ceux-ci, lorsque leur cavité était remplie par un liquide, offraient l'aspect de petits kystes. Les éléments formant les cylindres étaient petits et plus ou moins arrondis; ils étaient constitués par un protoplasme finement granulé avec noyau central. La plupart avaient de 9 à 19 μ de large, la dimension des plus grands variait de 12 à 16 μ.

Parmi ces derniers, s'en trouvaient quelques-uns qui contenaient, à l'intérieur de leur protoplasme, quelques gouttelettes de graisse. La membrane propre des canalicules dans la zône corticale était hypertrophiée et avait une épaisseur de 2 μ.

En certains endroits il était facile de voir que les tubes droits aussi bien que les tubes contournés étaient dilatés par des cylindres épithéliaux pleins, qui indiquaient indubitablement une néoplasie.

Quelques tubes urinifères montraient des dilatations ampullaires, remplies de couches concentriques de cellules épithéliales; au centre de la masse épithéliale, les éléments étaient déjà dégénérés. En outre on observait souvent dans les kystes la présence de saillies papillaires. Ce dernier fait confirmait les auteurs dans leur hypothèse, car ils considéraient ces papilles comme ayant une certaine analogie avec celles qu'on rencontre dans les kystes de l'ovaire.

Tous ces faits amenèrent BRIGIDI et SEVERI à conclure que, dans le cas observé par eux, il s'était produit une prolifération de l'épithélium des tubes urinifères, laquelle prolifération avait été suivie de la dégénérescence des cellules néoformées. „La „néoplasie connective est consécutive ou plutôt contemporaine „de celle de l'épithélium."

Plus tard il se formait, par suite de la dégénérescence des cellules épithéliales et par des modifications survenues dans leur fonctionnement, de petits kystes, qui après la rupture de leurs parois se transformaient en kystes plus grands.

BRIGIDI et SEVERI divisent également les kystes rénaux en trois classes; mais leur classification ne répond pas absolument à celle que nous admettons.

Une observation faite par MALASSEZ a encore plus de valeur; ce dernier, en effet, vit, sur des coupes, des ilots épithéliaux qui se continuaient dans le tissu du bassinet.

A la suite de cette observation et de plusieurs autres, MALASSEZ en arriva à cette conclusion „que l'épithélioma mucoïde, démon„tré pour la dégénérescence kystique de l'ovaire et du testicule, „est au moins très probable pour la maladie kystique du rein et „du foie. Peut-être pourra-t-on ramener un jour, à ce même „type histologique, toute la série, déjà cliniquement déterminée „des maladies kystiques."

Les observations de LEJARS le conduisent d'ailleurs à la même conclusion. Ce fait ressort clairement, en effet, de la subdivision qu'il a admise des kystes du rein et qui concorde presque avec

1. Le gros rein polykystique;
2. Les petits kystes séreux, colloïdes ou sanguins da la néphrite interstitielle ou de la lithiase, qui peuvent donner naissance quand ils sont confluents au petit rein polykystique;
3. Les grands kystes isolés, séreux ou sanguins.

Ainsi que nous l'avons vu, VIRCHOW prétendait identifier la plupart des cas de rein kystique avec les kystes congénitaux. Pourtant le fait que des enfants, présentant des kystes rénaux à leur naissance, peuvent rester en vie, n'est prouvé que pour le cas de TALAMON. Ce cas constitue donc la seule base sur laquelle puisse s'appuyer l'opinion de VIRCHOW. Il serait nécessaire cependant qu'elle fût confirmée par d'autres cas, car aucun auteur ne cite des cas de dégénérescence kystique entre $5^1/_2$ ans (TALAMON) et 22 ans (MALMSTEN). La théorie d'après laquelle ces deux dégénérescences doivent être séparées l'une de l'autre, parait donc beaucoup plus vraisemblable. CAZAUX[1]) s'exprime ainsi à ce sujet: „Quant aux kystes congénitaux nous n'en dirons „que quelques mots, cette variété n'existant que très rarement „aussi chez l'enfant." Ce sont à peu près les mêmes raisons que celles que nous avons mentionnées plus haut qui le poussent à admettre que ces enfants ne restent pas longtemps en vie. Il dit en effet: „Cette maladie amène presque fatalement la mort „de l'enfant pendant la grossesse, ou peu de temps après l'ac- „couchement, soit par la compression des poumons, résultant „de la distension énorme des reins, soit par l'obstacle qu'elle „apporte à l'accouchement en nécessitant l'intervention du chi- „rurgien."

1) Kystes du rein chez l'enfant. Th. d. Paris. 1878.

INTRODUCTION.

Nous nous proposons de traiter les kystes du foie en deux chapitres, en rangeant dans le premier chapitre les kystes qui ont été principalement attribués à la rétention, et dans le second, ceux qui doivent être considérés comme néoformés. Entre ces deux catégories de kystes, nous placerons les adénomes et les cysto-adénomes.

KYSTES DU FOIE.

Les kystes du foie, de même que les kystes du rein, ont été généralement découverts à l'autopsie, sans que le diagnostic eût été posé pendant la vie, et même souvent sans qu'on eût pensé à l'existence d'une anomalie du foie. Cependant les cas dans lesquels on avait diagnostiqué un kyste du foie, sont plus nombreux que pour le rein, et celà est aisé à comprendre, car les kystes du foie sont plus faciles à constater par l'inspection et la palpation que ceux du rein. On trouve dans la bibliographie de nombreux cas où l'on a fait la ponction avec plus ou moins de succès. Le plus souvent, on avait diagnostiqué le kyste à Echinocoques, diagnostic qui avait été changé ensuite en celui de kyste séreux du foie, parce que l'on avait constaté l'absence de scolices dans le liquide.

Ces kystes ne donnaient guère, en vérité, matière à un examen anatomique approfondi, mais, même ceux que l'on trouva dans les autopsies ne furent point examinés d'une façon suffisante au point de vue macroscopique et microscopique. On négligeait ordinairement, d'une façon absolue, d'examiner les rapports des kystes avec les tissus avoisinants, et ce n'est que dans ces dernières années que nous trouvons des données plus exactes sur ce sujet.

L'analyse chimique du contenu de ces kystes fut déjà pratiquée au commencement de ce siècle. Nous trouvons, en effet dans les „Annales de chimie et de physique II. 1816. p. 126" une „Note sur une matière renfermée dans un kyste qui se „trouvait attaché au bord libre du foie dans un cadavre d'une „femme âgée d'environ soixante-dix ans par M. LANGIER". Le résultat de cette analyse fut que le contenu était presqu'entièrement

PORTAL [1]) à vrai dire ne parle pas de kystes du foie, mais il donne la description d'une dégénérescence gélatineuse du foie, laquelle n'était probablement qu'un kyste à contenu consistant. Le foie était si volumineux qu'il occupait la plus grande partie de la cavité abdominale en refoulant le diaphragme vers le haut.

La surface était irrégulière, parsemée de nombreuses éminences. Lorsqu'on enlevait la capsule séreuse, on voyait que ces éminences étaient constituées par une substance muqueuse peu résistante et colorée en rouge; dans le foie on retrouvait également cette disposition en beaucoup d'endroits.

LASSUS [2]) décrivit aussi un cas de kyste séreux, qui plus tard fut examiné de nouveau et considéré comme un kyste à Echinocoques.

Le même fait se produit pour les nombreux cas de HAWKINS [3]) qui, à part deux, sont considérés par HENOCH [4]) comme kystes à Echinocoques. BUDD [5]) voulait ranger même ces deux exceptions parmi les acéphalocystes.

Nous décrivons ici ces deux cas.

1. En août 1822, il arriva à l'hopital St. George, dans le service du Dr. CHAMBERS, un jeune garçon de 12 ans. Il avait, sous les côtes, du côté droit, une tumeur volumineuse, fluctuante, soulevant le rebord costal. Les fonctions du foie n'étaient nullement altérées, et il n'existait non plus aucun symptôme qui eût pu faire supposer la présence d'un abcès de cet organe. La peau était mobile sur la tumeur, et ne présentait pas de trace de rougeur. Le jeune garçon ne se plaignait que de légères douleurs, occasionnées par les dimensions et la compression de la tumeur. Mr. BRODIE enfonça un trocart plat dans la partie la plus fluctuante, et il en retira 1 litre d'un liquide clair. Ce liquide soumis à la chaleur, ne se coagula pas; il ne contenait par conséquent pas d'albumine.

Après l'opération, on exerça, au moyen d'un bandage approprié, une pression qui parut amener l'oblitération complète du kyste, car la plaie se cicatrisa rapidement.

2. Le second cas fut observé chez une jeune dame de 20 ans. Elle était atteinte d'une tumeur plus considérable encore que dans le cas précédent, et s'en trouvait si accablée qu'elle ne pouvait se mouvoir librement et ne pouvait dormir que couchée dans une certaine position. Deux ans auparavant la maladie avait débuté par de légères douleurs dans la région du foie, douleurs qui ne firent qu'augmenter avant l'opération. En outre la malade souffrit pendant quelques semaines d'une toux fatigante et presque incessante. La ponction amena l'écoulement de deux

---

1) Maladies du foie et du traitement à y apporter, 1813.

2) Recherches et observations sur l'hydropisie enkystée du foie. Jr. de méd., chir., pharm., etc. Paris 1801. 1. p. 115—139.

3) Med. chir. Trans. 1841. p. 98.

4) Klinik der Unterleibskrankheiten, 1852. p. 236.

5) On diseases of the Liver. 1852. p. 416.

litres d'un liquide aqueux, non coagulable par la chaleur. La malade guérit complètement et se trouvait encore, six ans après, dans un état de santé très satisfaisant.

Ce qui prouve combien peu on est autorisé à tirer des conclusions de cas semblables, c'est que BUDD les considère aussi comme des kystes à Echinocoques; et que HENOCH, qui combattit cette opinion, écrit à ce sujet: „Da indess die Fälle ein„facher Echinococcusblasen bei so umfänglichen Geschwülsten, „wie bei jenen beiden Kranken, ziemlich selten sind und durch „das Verabsaümen der mikroskopischen Untersuchung gar kein „Beweis für die Gegenwart von Echinococcen in der entleerten „Flüssigkeit beigebracht worden ist, so kann ich der Ansicht „BUDD'S nicht beitreten, und sehe in beiden Fällen nur einfache „Cysten, die entweder in der Leber, *oder in der nahen Umge„bung derselben ihren Sitz haben.*"

CRUVEILHIER [1]) décrit aussi des kystes du foie; mais de sa description il ressort clairement que l'on n'a pas ici affaire à de vrais kystes séreux; il s'agit plutôt de petites hydropisies périhépatiques, nées à la suite d'adhérences multiples, lesquelles étaient elles-mêmes le résultat d'une légère péritonite et d'une exsudation séreuse consécutive.

On ne trouvait ces kystes qu'à la périphérie de l'organe.

Dans les „Bulletins de la Société anatomique" on trouve rapportés, pendant la même année, beaucoup de cas de kystes du foie, lesquels étaient presque toujours associés à des kystes du rein. Ainsi TAVIGNOT [2]) a fait l'observation suivante: „Le sujet „est une femme qui est morte à l'hôpital Cochin dans un état „comateux, et après avoir éprouvé des convulsions et d'autres „symptômes cérébraux. A l'autopsie on ne trouva aucune lésion „dans les centres nerveux, qui furent explorés avec soin, mais „il n'en était pas de même des reins et du foie.

„Les deux reins étaient très volumineux et entièrement trans„formés en kystes agglomérés et contenant un liquide jaunâtre „ou brunâtre.

„Le foie présentait le même aspect.

„L'urine n'a pas été examinée ni pendant la vie, ni après la „mort."

Dans une autopsie, CARESME [3]) trouva des kystes dans le foie, les reins et l'utérus; et il ajoute qu'au voisinage des kystes le tissu hépatique était absolument normal.

CHANTREUIL [4]) ayant pratiqué l'autopsie d'une femme morte de phtisie à 39 ans, observa, outre des transformations indépendantes du sujet de notre étude, dans le foie: „une grande

---

1) Anat. pathologique.
2) Bulletins de la Société anatomique. 1840. p. 78.
3) Bulletins de la Société anatomique. 1865.

„quantité de kystes, la plupart miliaires, contenant un liquide „d'aspect séreux. Non seulement on pouvait voir ces kystes à la „surface, mais l'intérieur même du foie, en était rempli. Ces „kystes sont-ils, ajoute l'observateur, formés par des cellules „hépatiques dilatées, ou par la dilatation même des conduits bili- „aires de petit calibre? Leur face interne parait ici tapissée de „cellules aplaties."

Les deux reins de cette malade étaient également atteints de dégénérescence kystique.

On voit donc que CHANTREUIL avait pensé à considérer les cellules hépatiques comme le point de départ de la formation des kystes du foie. Cette opinion, ainsi que nous l'avons vu, avait déjà été émise au sujet des kystes du rein par ROKITANSKY, SCHRANT et GILDEMEESTER.

Le cas de JOFFROY [1]) concernait aussi une femme de 46 ans, morte de pneumonie. Jamais elle n'avait présenté de symptômes du côté des reins, mais la cachexie, l'amaigrissement qu'on observa chez elle, firent supposer qu'elle était atteinte d'un carcinome. A l'autopsie on trouva dans le foie et dans les reins un grand nombre de kystes; ceux du foie étaient remplis d'un liquide clair, transparent, qui ne renfermait aucun élément histologique. Dans le contenu des kystes du rein, se trouvaient des globules du sang et des détritus. On trouvait également dans quelques-uns des kystes du rein: „un amas de substance, albuminoïde, globuleuse, „assez régulièrement sphérique, trois ou quatre fois plus volumi- „neux que les globules du sang, d'une couleur brune et entouré „d'une membrane d'enveloppe. A leur centre apparait un noyau „arrondi ou du moins une partie plus foncée, de la périphérie „de laquelle partent six ou huit rayons divisant en autant de „secteurs la surface de ces corps. Les alcalis et les acides sont „sans action sur eux."

Plus loin il écrit encore:

„Le tissu du foie et celui des reins ne présentait pas d'alté- „rations notables au microscope."

LEBOUCHER [2]) observa également, chez une vieille femme de 74 ans, la dégénérescence kystique du foie et des reins. Cependant en se basant sur les symptômes (tumeur dans l'abdomen et oedème des deux membres inférieurs), on avait cru à une tumeur abdominale, laquelle tumeur aurait exercé une pression sur la veine cave inférieure.

A l'autopsie on vit que cette tumeur, reconnue pendant la vie, était un kyste du foie de la grosseur d'une orange, kyste qui avait comprimé latéralement la vésicule biliaire; outre ce kyste il s'en trouvait encore beaucoup d'autres dans le foie. „Les parois „des kystes ne présentent plus de trace de tissu hépatique, mais

1) Bull. d. l. Soc. anat. 1868. p. 231.
2) Kystes nombreux du foie et des reins. Bull. d. l. S. an. 1869. p. 243—45.

„bien du tissu conjonctif, mêlé de granulations graisseuses et de „pigment biliaire et sanguin."

KOMOROWSKY [1]) montra à l'Académie „une dégénérescence kystique des reins avec commencement de généralisation dans le foie."

Dans le cas de BABINSKY [2]) observé chez une malade de 56 ans, on sentait dans l'hypochondre gauche une tumeur inégale. La région du foie était quelque peu douloureuse, mais le foie ne paraissait pas hypertrophié. La malade mourut après avoir présenté un coma profond. A l'autopsie on trouva dans le foie plusieurs petits kystes dont un seul avait atteint la grosseur d'une noix. Le contenu renfermait beaucoup d'albumine. A l'examen microscopique on constata que les kystes étaient tapissés d'une couche de cellules épithéliales plates pourvues chacune d'un noyau très apparent.

„Sur des coupes de ce foie, on voit que les cellules hépatiques „et la forme des lobules sont à peu près normales; par places „seulement, on voit le tissu conjonctif interlobulaire épaissi, et, „au milieu de ce tissu, plusieurs conduits biliaires plus ou moins „dilatés; dans quelques-uns de ces espaces interlobulaires, on „trouve une ou deux cavités tapissées par un épithélium cubique „et qui semblent être des kystes en voie de formation."

Les reins étaient cirrhotiques.

BUDD [3]) observa un cas dans lequel un calcul biliaire empêchait l'écoulement de la bile, et où, par conséquent, les canaux biliaires se trouvaient dilatés. Il conclut de la sorte:

„It would seem, that sacculated pouches, formed, as in this „case, by inflammation of the small hepatic ducts, may, by per„manent closure of the duct at the point of obstruction, be con„verted into small permanent cysts, filled with a glairy fluid, „more or less tinged with bile. It is difficult to account in any „other way for the cysts of this character that are now and „then found in the liver.

„Firm, white, nodulous tumours, surrounded by a distinct cyst, „and composed of a cheese-like substance, are also now and then „found in the liver, and are formed, I believe, in the same way. „These cysts are evidently situated in portal canals, and the „cheese-like substance of which they consist, contains in its middle „a small mass of concrete biliary matter, or has solid particles „of biliary matter diffused through it which can be seen by means „of the microscope.

„These knotty tumours seem, indeed, to differ from the biliary „cysts before mentioned, only in the consistence of the matter „within the cyst which varies according to the kind and degree „of the inflammation by which it is produced."

1) Bull. d. l. S. an. 1876. Janv.
2) Bull. d. l. S. an. 1882. 9 Juin.

BUDD n'a donc pas observé en réalité la formation de kystes par rétention, mais il considère cette formation comme possible et même comme presque certaine. Dans le chapitre „Encysted knotty tumours of the liver" il parle de nouveau des kystes du foie. Mais il est fort douteux que tous les cas qu'il cite soient réellement des kystes, car il dit lui même: „From the examina-„tion of these tumours, it would seem that they are analogous „to the glairy cysts, described in a former chapter, and that „they result from dilatation of portions of the hepatic ducts, by „matter secreted by their mucous membrane." Lui-même donc n'y trouva que de la ressemblance et non pas une similitude absolue. On peut en conclure en toute sécurité que ce n'étaient pas des kystes, car ceux-ci affectent une forme si spéciale qu'il est impossible de les confondre avec quoi que ce soit.

ABERCROMBIE [1]) doit également avoir confondu différentes choses quand il dit dans le chapitre „Tubera of the liver without other disease of its structure": „These tubera present externally a sur-„face elevated into irregular knobs, of a yellowish or ash colour, „and perhaps from two or three inches in diameter. Internally „they exhibit a variety of textures, in some cases fibrous, in others „tuberculous or cheesy, and frequently there are cysts contai-„ning a viscid fluid.

„It appears, that they produce marked symptoms, only when „they are numerous or accompanied by enlargement of the liver, „or disease of its general structure; but that, when the structure „is otherwise healthy, they may exist without any symptoms „calculated to give a suspicion of their presence."

Il cite l'exemple d'un homme de 80 ans qui, sans avoir présenté de maladie bien caractérisée, fut trouvé mort le matin dans son lit. A l'autopsie: „on the convex surface of the liver, „there was a tumour about three inches in diameter, elevated „into numerous irregular knobs; on cutting into it, a cavity was „exposed capable of holding about 8 unces, and full of an opaque „ash-coloured fluid, which could be drawn out into strings. The „liver in other respects was perfectly healthy."

Dans le musée de GUY'S Hospital on trouve d'anciennes préparations de kystes du foie et du rein.

Dans un cas qu'il observa, BRISTOWE [2]) trouva le foie hypertrophié ét parsemé de nombreux kystes aussi bien à la surface qu'à l'intérieur. Les parois de ces kystes avaient une coloration blanche et montraient des replis saillants; leur face interne était récouverte d'une couche de cellules plates; ils renfermaient un serum incolore. Ces kystes ne paraissaient pas être en rapport avec les conduits biliaires.

---

1) Diseases of the stomach. Ind. édit. pag. 367.

2) Cystic disease of the liver, associated with similar disease of the kidneys Transact. of the Path. Society 1855—56. Vol. XVII. p. 229—235.

En effet, l'injection des conduits biliaires ne fit pénétrer la masse injectée dans les kystes, qu'en certains endroits où s'étaient produites des ruptures; certains kystes siégeaient au milieu des lobules. BEALE admettait que ces kystes provenaient de cellules hépatiques. Les reins étaient également recouverts d'innombrables vésicules, dont certaines atteignaient la dimension d'un oeuf de poule. Pendant la vie le malade avait présenté des douleurs dans l'épigastre et dans l'hypochondre droit, ainsi que des hématuries.

FRERICHS [1]) s'exprime comme suit au sujet des kystes du foie: „Einfache seröse Cysten mit klarem wässerigem Inhalt „kommen in der Leber nicht haüfig vor. Vereinzelt sah ich sie „zu wiederholten Malen in der Grösse einer Erbse bis zu der „einer Bohne."

„Ich beobachtete" dit-il plus loin, „dieselben Veränderungen „der Leber und der Nieren bei einer 65 jährigen Frau, welche „vom 16 bis zum 19 Juli 1854 in der medecinischen Klinik zu „Breslau an Pneumonia dextra superior und Pericarditis behan„delt wurde. Bei der Obduction fanden sich abgesehen von dem „Infiltrat der Lunge und dem pericardialen Exsudat, in der, „durch eine tiefe Schnürfurche getheilten Leber, zahlreiche „erbsen- bis bohnengrosse Cysten mit wasserhellem Inhalt, links „neben dem Ligamentum suspensorium; ähnliche Cysten lagen „in grosser Anzahl in dem Cortex der linken Niere, welche „überdies mit narbigen Enziehungen bedeckt war. Die rechte „Niere enthielt keine."

L'observation N° 66 [2]) est également digne de remarque:.... „Auf der convexen Fläche des rechten Lappens bemerkt man „eine olivengrüne Stelle von unregelmässigen Gestalt [3])... Aehn„liche Heerde finden sich im linken Lappen und noch zahl„reicher auf der Convexität..... Es wurden die Art. hepatica, „die V. portae und der D. hepaticus mit verschieden gefärbter „Injectionsmasse gefüllt. In den Gallenwegen drang dieselbe „überall, wo die Lebersubstanz die normale Farbe zeigte, bis „zu den Capillären der Acini vor, an den olivengrünen Stellen „war dies nur an wenigen Punkten geschehen; die Gänge waren „hier verschlossen.

„Zuweilen entstehen auf diesem Wege sackförmige Hohlraüme, „Cysten, welche nach allen Seiten geschlossen sind und theils „Concremente, welche mitten im Lebenparenchym zu liegen „scheinen, theils ein gelbes, zähes Fluidum enthalten. Die „Wände derselben sind meistens sehr dick und fest."

Il nous parait intéressant de citer encore ici l'observation N° 6 [4]) parce que COURBIS ne l'a pas complètement comprise.

1) Klinik der Leberkrankheiten, 1861. Zweiter Band. p. 216. fig. 8.
2) l. c. 422,
3) Pl. XI, fig. 1, de la 1ère Partie de l'Atlas. 2e édition.

Nous lisons dans FRERICHS[1]): „Der Inhalt der *erweiterten* „Gallenwege besteht meistens aus einer dünnen, mit eitrigem „Schleim mehr oder minder reich versetzten, biliösen Flüssig-„keit; zuweilen ist sie concentrirter, reich an auskrystallisirten „Cholesterintafeln, oder man findet rundliche oder eckige, hier „und da auch röhrenförmige Concremente, welche aus dem „stagnirenden Lebersecret sich absetzten.

„In einem Falle meiner Erfahrung enthielten die „Gallenwege" „nur eine farblose schleimige Flüssigkeit ohne Spur von Gallen-„stoffen. Hier musste die Verbindung zwischen Drüsensubstanz „und den Ausführungsgängen lange Zeit unterbrochen sein; die „Galle war resorbirt und an ihre Stelle das Secret der Schleim-„haut getreten."

Mais COURBIS considère ces „conduits biliaires" comme des „kystes", car il écrit: „Le même auteur (FRERICHS) cite encore „un fait[2]) où l'on trouve le foie envahi par quelques „Kystes" „leur contenu liquide, analysé avec soin, se rapproche beaucoup „de celui que nous avons trouvé nous-même, mais la vésicule „biliaire contenait en abondance des concrétions muriformes." Et il en arrive à cette conclusion inexacte: „La secrétion ou „tout au moins l'écoulement de la bile n'avait plus lieu, et il „est de toute évidence que l'on avait à faire dans ce cas parti-„culier à „des kystes par rétention.""

Il nous parait superflu de démontrer que ces conduits biliaires dilatés ne sont pas encore des kystes; et même il n'est guère probable, ainsi que nous le verrons plus tard, qu'ils pussent en devenir.

FRIEDREICH[3]) trouva, dans un foie pigmenté atrophique, un kyste qui renfermait un mucus consistant et dont la paroi interne était recouverte d'une couche épithéliale vibratile.

VELPEAU cite une observation dans la „Gazette des Hopitaux, Paris 1847. p. 339", sous le titre de „Kystes du foie. Ponctions répétées. Inflammation consécutive. Influence de l'air dans les cavités accidentelles." Il s'agissait d'un homme atteint d'une tumeur du foie. On lui fit subir la ponction et il en sortit un liquide transparent, couleur jaune citrin. Le kyste se remplit de nouveau, ce qui rendit encore une fois la ponction nécessaire. A la quatrième ponction, le contenu était devenu purulent, probablement par suite d'infection. D'après la description qui en fut faite, il est difficile de dire si l'on avait ici réellement affaire à un kyste séreux du foie.

Au contraire, ce sont sans aucun doute des kystes séreux que DAVAINE[4]) décrit dans sa „Note sur des kystes séreux

1) l. c. p. 345.
2) Observation VI. p. 121.
3) Cyste mit Flimmerepithel in der Leber. Arch. f. path. Anatomie. XI. p. 466—469. 1856.
4) Schmidts Jahrb. N⁰ 75. p. 282. Gaz. médical. 1852. p. 319.

du foie formés par la dilatation des conduits biliaires ou des cryptes de ces conduits." Il trouva dans un foie différents kystes, „variant du volume d'un grain de chènevis a „celui d'une noisette. Un petit nombre de ces kystes étaient „isolés, la plupart étaient réunis en séries moniliformes ou „en grappes.... Les kystes de la surface, enchassés dans „la substance du foie, ne faisaient point de saillie, à l'ex„ception de ceux qui occupaient le bord tranchant de cet „organe.

„En isolant ces kystes par la dissection, on pouvait constater „qu'ils s'étaient développés exclusivement sur le trajet des vais„seaux biliaires contenus dans la capsule de GLISSON. Ces kystes „arrondis ou polygonaux, suivant qu'ils étaient libres ou pressés „les uns contre les autres, adhéraient le plus souvent entre eux „et ne pouvaient être séparés que par le scalpel. A l'intérieur „ils offraient une membrane blanche, lisse et polie comme une „membrane séreuse; leur cavité était, dans la plupart, parfaite„ment close; mais quelques-uns communiquaient entre eux de „sorte que, en insufflant l'une de ces poches, on en faisait „gonfler plusieurs autres."

Un des kystes, qui avait la grosseur d'une noix, communiquait avec un conduit biliaire.

„Enfin on remarquait encore au voisinage de ces kystes un „certain nombre de ramuscules des conduits biliaires épaissis et „variqueux, ce que l'on constatait facilement par l'introduction „d'une soie de sanglier dans leur intérieur.

„Tous ces kystes contenaient une sérosité incolore, rendue plus „ou moins trouble par une matière qui, examinée au microscope, „paraissait formée d'un détritus amorphe avec des noyaux et des „cellules épithéliales encore reconnaissables."

Cette description démontre, sans aucun doute, que c'étaient bien là de véritables kystes. Au sujet de leur étiologie il s'exprime de la façon suivante:

„Il me parait résulter de l'examen auquel je me suis livré, „que ces kystes se sont développés aux dépens des conduits bi„liaires, soit par la dilatation de ces conduits eux-mêmes, soit „par celle de leurs cryptes. En effet, je me suis assuré que la „communication de l'un des kystes avait lieu avec l'un des con„duits de la bile et non avec un vaisseau....

„D'un autre coté, la communication de quelques-uns de ces „kystes entre eux, leur disposition dans la capsule de GLISSON, „l'épaississement et l'état variqueux de quelques ramifications „capillaires des conduits biliaires, le contenu de ces poches, m'au„torisent à penser que ces kystes se sont développés soit par „des oblitérations avec dilatation partielle des conduits biliaires, „soit par la dilatation des cryptes qui existent dans ces conduits, „et dont, je le répète, j'ai constaté l'existence dans ceux même „d'un très petit calibre."

CREQUY [1]) diagnostique également, chez une femme de 28 ans, un kyste séreux du foie. Cette malade avait, dans l'hypochondre gauche, une tumeur à laquelle on fit subir la ponction et d'où on retira $1^1/_2$ L. de liquide; on y injecta alors de la teinture d'iode qu'on laissa ensuite s'écouler. Au sujet du diagnostic, il dit: „Quant à la nature du kyste, le microscope seul aurait pu „nous éclairer sur cette question; malheureusement (?) cet examen „n'a pas été fait. Toutefois la présence d'une aussi grande quan„tité de liquide, extraite à l'aide d'une seule ponction, s'accorde „mieux avec l'hypothèse d'un kyste uniloculaire, et partant non „hydatique qu'avec toute autre supposition." Un mois après, la malade était encore en bonne santé.

En ce qui concerne le cas de SIBSEN, il est douteux qu'on doive le ranger parmi les vrais kystes.

Un malade, âgé de 59 ans, meurt dans le coma, après avoir présenté pendant deux mois un ictère de plus en plus intense.

A l'autopsie on trouva deux ou trois petits nodules qui, à la coupe, apparaissaient comme remplis d'un liquide transparent, visqueux, de nature albuminoïde. D'une autre section, il s'écoula $1^1/_2$ décilitre d'un liquide ressemblant à de l'albumine. Dans le lobe gauche, les conduits biliaires, jusqu'au canal hépatique, étaient dilatés. Dans le lobe droit ce n'était le cas que pour les gros conduits biliaires. Le parenchyme était comprimé et était devenu par ce fait dur et résistant. On ne fit pas d'examen microscopique.

La branche de bifurcation droite du canal hépatique, était rétractée en un point. Une inflammation catarrhale intense avait dû être le point de départ de cette dégénérescence.

Dans un article de ENGEL [2]) on trouve ce qui suit au sujet des kystes: „Echinococcusblasen fanden sich 4 mal, 2 davon „verkreidet; 2 mal seröse Cysten." Mais il n'en dit pas davantage.

KUSSMAUL [3]) parle d'un foie, parsemé de proéminences dont les dimensions variaient entre celles d'une lentille et d'une fève. Ces saillies étaient remplies de pus, et on trouvait rarement des conduits biliaires y débouchant. Ces cavités avaient une paroi de couleur blanche, dont l'épaisseur variait de $^1/_6$ à $^1/_2$ mm. On trouva un calcul dans le canal hépatique.

Sous le titre „Ein Fall von Nierencysten" JOHN TAYLOR [4]) décrit le cas d'une femme qui en 1812 fut atteinte d'une inflammation du foie. A la suite de cela il persista une faiblesse de cet organe, faiblesse qui rendit les laxatifs nécessaires (!). En l'année 1836 elle fut atteinte d'un oedème des membres inférieurs, d'ascite et d'un léger oedème de la face. L'urine contenait

---

1) Gaz. des Hôpit. Par. 1857. p. 470.
2) Wien. Spitz. Ztg. N⁰ 27—30, 32—35. 1864 „Krankheiten im höhern Alter".
3) Berl. Klin. Wochenschr., V. 20. 1868.
4) London. Med. Gaz. vol. 35 p. 293.

de l'albumine. Plus tard elle eût des vomissements et des selles sanglantes. Ces pertes de sang devinrent très considérables, et enfin elle tomba dans le collapsus, fut atteinte de convulsions et mourut.

A l'autopsie on trouva des kystes dans les reins.

Le foie était petit, résistant et très noduleux. Certains de ces nodules étaient formés de pus, tandis que d'autres étaient remplis de serum.

Sans aucun doute, il s'agissait bien ici d'une dégénérescence kystique simultanée du foie et des reins; en effet, les nodules purulents n'étaient rien d'autre que des kystes remplis de pus.

HAARER [1]) rapporte un cas observé chez un malade de 47 ans.

Ce malade avait souffert d'un rhumatisme aigu et avait depuis lors des urines sanglantes. A gauche se trouvait une tumeur, que l'on prit pour une tumeur de la rate. La tumeur devint mobile et irrégulière, la région des reins douloureuse, ce qui fit diagnostiquer un carcinome du rein. Il succomba à l'urémie.

A l'autopsie on trouva dans le plexus choroïde des kystes d'une grosseur variant entre celle d'une tête d'épingle et celle d'un pois. Ces kystes renfermaient du serum. Le coeur était hypertrophié. Le foie montrait à sa face inférieure, un kyste de la grosseur d'une noix.

Aussi bien dans le rein gauche que dans le droit, se trouvait un conglomérat de kystes dont le contenu était tantôt clair, tantôt foncé, tantôt sanguinolent.

LUSCHKA, ayant examiné le rein gauche, en conclut que ces kystes s'étaient formés aux dépens de foyers apoplectiques. Mais HAARER n'était absolument pas de cet avis, étant donné que des kystes se trouvaient simultanément dans les reins, le foie et le plexus choroïde.

Le cas décrit par BOUCHAT [2]) est aussi très douteux. Chez une fillette de 12 ans, on découvrit une tumeur dans la région du foie. „Cette tumeur est très tendre, élastique, fluctuante, sans „frémissement hydatique, mais elle vibre sous le doigt comme „une vessie fortement distendue d'eau." On ponctionna et on recueillit un liquide clair, transparent, tout à fait semblable à de l'„eau de roche"; on ne parvint à y décéler la présence ni d'albumine, ni de crochets d'Echinocoques, mais bien d'une grande quantité de NaCl.

Cette fillette fit ensuite une pleurésie, puis une scarlatine, après quoi elle partit guérie.

„Dans ce cas" dit BOUCHAT „je ne suis pas très sûr d'avoir „guéri un kyste hydatique et je pense n'avoir eu à traiter qu'un „kyste séreux comme ceux dont parle Hawkins. Bien que le

---

1) Cystennieren. Memorab. VI. 8. 1861.

2) Kyste séreux du foie, ponction avec le trocart capillaire, guérison. Gaz des

„liquide retiré par la ponction ait eu la limpidité, la couleur, „la transparence et la composition de celui des kystes hydatiques, „cependant il ne renfermait pas de débris d'échinocoques. On „n'y a pas trouvé des crochets caractéristiques, et de plus, la „tumeur n'avait pas de frémissement hydatique évident. C'est là „ce qui a fait naître mes doutes sur sa nature et ce qui m'engage, „sous toutes réserves, à l'envisager comme étant un kyste séreux." Cette restriction est certainement très justifiée, car les preuves sur lesquelles BOUCHAT se base pour conclure à la présence d'un kyste séreux ne sont guère probantes.

ROKITANSKY [1]) écrit à propos du sujet qui nous occupe: „Cysten „(in der Leber) sind selten. Sie kommen vereinzelt oder in Grup- „pen beisammen als serösen Cysten sowohl in einem normalen „Parenchym wie auch besonders in den Bindegewebsmassen in „der gelappten Leber vor. An Grösse variiren sie von der eines „Hanfkorns bis zu der eines Hühnereies. Manchmal sind sie un- „zweifelhaft aus abgeschnürten blasigen Erweiterungen der Gal- „lenwege hervorgegangen." [2])

Au sujet de la formation des kystes il expose la théorie suivante:

„In sehr harten, granulirten Lebern sitzen zuweilen einzelne „Granulationen in glatt ausgekleideten cystenartigen Kapseln zu „kleinen Höckerchen verschrumpft und umgeben von einer serösen „Feuchtigkeit. Dies ist höchstwahrscheinlich darin begründet, „dass die Granulation in Folge der Verödung der Blutgefässe in „dem sie umgebenden, dichten Bindegewebslager collabirt und „schwindet, ohne dass dieses sich entsprechend retrahirt, womit „ein seröser Erguss in das gegebene Vacuum erfolgt." Cette théorie doit être rejetée; en effet, comme nous le verrons, la surface interne de la paroi des kystes est recouverte d'une couche de cellules épithéliales. Or, ce fait serait inexplicable, si le mode de développement admis par ROKITANSKY était exact.

RINDFLEISCH [3]) ramène tous les kystes séreux à des kystes par rétention. Outre les kystes que l'on a trouvés isolés et de dimensions assez considérables, il connait également la dégénérescence kystique du foie. „Wie mehrere andere Autoren", dit-il „so fand „ich auch diese multiple Cystenbildung der Leber neben hoch- „gradiger cystoider Entartung beider Nieren."

Le foie était très riche en kystes notamment à sa partie antérieure, le bord libre du lobe gauche était tout entier occupé par des vésicules de dimension moyenne; plus en dedans, au contraire, et vers la partie postérieure, ces vésicules étaient plus isolées, mais aussi de dimensions plus considérables. En outre, cette pièce offrait un excellent matériel pour l'étude de la for-

---

1) l. c. pag. 263.

2) DAVAINE. Compte rendu de la Soc. de Biol. T. IV. 1853 Buhl. Arztl. Intelligenzbl. für Baiern. 1857. 6.

3) l. c. p. 432.

mation des kystes..... On y remarquait de petits nodules blancs de tissu conjonctif atteignant la grosseur d'un grain de millet, et qui étaient logés dans les fins conduits interlobulaires; au milieu de ces nodules on voyait, déjà à l'oeil nu, un orifice punctiforme qui, à un examen attentif, apparaissait nettement comme la lumière dilatée d'un conduit biliaire interlobulaire. Cette dilatation était tapissée par un épithélium formé de cellules cylindriques surbaissées, lequel se continuait avec l'épithélium des conduits biliaires; cette dilatation, affectait dans les plus petites tumeurs une forme simplement ellipsoïdale; dans les plus grandes, elle était renflée en différents sens et même souvent garnie de nombreux diverticules tubuleux qui pénétraient jusque dans le parenchyme voisin.

Ainsi que nous le verrons, cette observation a été renouvelée maintes fois plus tard et a donné lieu à la conception de nouvelles théories. Mais RINDFLEISCH rejette toutes ces dernières, disant „dass wir an etwas Krebshaftes nicht denken dürfen."

Néanmoins il put étudier le développement de kystes aux dépens de ces commencements de tumeurs. „Der Uebergang geschieht „durch Depression, auch wohl Durchlöcherung jener Falten, „welche sich zwischen die einzelnen wandständigen Divertikel „des centralen Hohlraumes einschieben und dadurch dem Ganzen „ein fächriges Ansehen geben. Sind diese Falten geschwunden, „so füllt sich der Hohlraum mit einem wasserklaren, dünnflüssi„gen Secrete mehr und mehr an, wir haben von jetzt ab nur „noch einfache Retentions-Cysten mit glatten Wandungen vor uns."

Mais pourquoi ces fentes disparaissent-elles, d'où provient ce produit de secrétion; ce sont des questions qu'il laisse entièrement irrésolues et qu'il serait cependant intéressant de connaître si tant est que l'on veuille prouver ce mode de développement.

MICHALOWICZ [1]) se basant sur le cas qu'il observa lui-même ainsi que sur d'autres cas mentionnés dans la littérature, en conclut que les kystes du foie aussi bien que les kystes du rein sont le résultat d'une rétention; mais, il ne peut donner aucune preuve de ce qu'il avance.

Le cas qu'il rapporte, est le suivant:

Une femme de 45 ans vint se faire soigner pour une tumeur abdominale. Elle avait déjà auparavant souffert à différentes reprises de Malaria, et elle avait été atteinte d'hématurie, et de douleurs lombaires à la suite d'une chute dans un escalier.

A l'autopsie on trouva des kystes dans le foie et dans les deux reins. MALASSEZ en fit l'examen microscopique et MICHALOWICZ en rendit compte de la façon suivante:

„Les kystes du foie ont un revêtement interne formé par une „surface épithéliale ne présentant qu'une seule couche. Cet épi„thélium a différents aspects: tantôt polyédrique, tantôt cylindrique

1) Th. d. Par. Dégénérescence des reins et du foie. 1875.

„aplati. On trouve également des cellules cylindriques, dont quel-„ques-unes sont caliciformes, mais dans certains endroits seule-„ment. En d'autres, ces cellules sont très rapprochés les unes „des autres.

„Les parois des kystes sont formées par un tissu conjonctif „fibreux, dont les faisceaux sont généralement disposés en lignes „concentriques parallèles à la surface du kyste. Ces parois sont „assez minces du côté de la cavité péritonéale; du côté du foie, „elles se continuent avec du tissu fibreux assez abondant qui „s'interpose entre les lobules.

„Dans le tissu fibreux interlobulaire avoisinant les parois des „kystes, on trouve de plus petites cavités kystiques qui ne sont „généralement pas sphériques comme les grandes cavités, mais „bien disposées en boyau ou en lignes irrégulières et parfois „s'anastomosant comme des glandes, ce qui donne un véritable „aspect glandulaire.

„Il y a des cavités kystiques superficielles se prolongeant avec „les cavités profondes. Entre les lobules du foie, à une certaine „distance des principales cavités kystiques, on remarque que le „tissu fibreux est assez développé, et, dans ce tissu fibreux, on „aperçoit des conduits épithéliaux; il y a de petites cavités tu-„bulées tapissées par un épithélium polyèdrique et même cylin-„drique.

„Les plus fins conduits ne sauraient être distingués des con-„duits biliaires.

„En résumé, on a affaire à une forme de tumeur kystique en-„tièrement comparable aux tumeurs kystiques du testicule et de „l'ovaire. On ne saurait dire d'une façon définitive si les kystes „sont des *néoformations*, ou bien s'ils procèdent *des conduits „biliaires dilatés*. On pencherait plutôt pour cette dernière opinion.

„Le tissu hépatique, sauf la cirrhose du voisinage et les tractus „celluleux atrophiant le pourtour des tumeurs kystiques, était sain."

On voit par cet exposé que MICHALOWICZ parle déjà de néo-formation; mais n'en ayant pas de preuves suffisantes, il ne se rallie pas à cette hypothèse.

D'autre part MALASSEZ, sous la direction duquel il avait pré-paré sa thèse, à une séance de la Société anatomique ne se prononce pas d'une façon aussi décisive: „Il n'est pas certain, „dit-il, que tous ces kystes se développent aux dépens des canaux „biliaires préexistants. Il serait possible qu'ils fussent le résultat „d'une néoformation complète. Ce sont là deux théories, entre „lesquelles il est pour le moment fort difficile de se prononcer."

Il s'exprimait de la sorte, lorsque LATASTE [1]) fit part à l'as-semblée d'un cas de dégénérescence kystique du foie et des reins. Les préparations provenaient d'une femme de 45 ans, morte dans un état comateux.

---

1) Dégénérescence kystique du foie et des reins. Bull. d. l. S. anat. 1879. p. 614.

A l'autopsie il constata les faits suivants: „Le foie a son volume „normal; mais il est parsemé de petites taches noirâtres qui appa- „raissent nettement à travers sa capsule fibreuse. Elles sont au „nombre d'une vingtaine au moins, d'étendue variable. A la „coupe, on constate que ces taches répondent à de petits kystes „sous-jacents à la capsule, et d'où s'écoule un liquide incolore „se coagulant par la chaleur et l'acide nitrique.

„Les plus petits de ces kystes ont à peine le volume d'une „lentille et présentent des traces d'un cloisonnement incomplet. „Dans l'intérieur du foie on ne trouve pas de kystes et le tissu „hépatique parait normal."

PYE SMITH [1]) pratiquant une autopsie chez un homme de 50 ans, y trouva les deux reins atteints de dégénérescence kystique, et le foie portant un grand et quelques petits kystes.

Maintenant encore ZIEGLER attribue la formation de tous les kystes, uniquement à la rétention, cette dernière étant produite par la dilatation d'un conduit biliaire normal ou aberrant, dilatation dûe à une secrétion muqueuse qui serait produite par des glandes muqueuses ou par l'accumulation de la lymphe dans les vaisseaux lymphatiques.

D'après VON RECKLINGHAUSEN [2]) tous les petits kystes sous-séreux se formeraient par dilatation des canaux biliaires aberrants, dilatation dûe au produit de secrétion fourni par les glandes muqueuses; les kystes suivant les circonstances peuvent atteindre la grosseur d'un poing et même celle d'une tête d'enfant.

On voit donc que dans tous les cas précédents, ou bien l'on n'attribuait aucune cause à la formation des kystes, ou bien on les considérait comme s'étant formés par rétention; mais on voit aussi que presque tous se font remarquer par l'absence d'un examen microscopique approfondi et d'une description suffisante. Dans les cas où cette étude a été faite (MICHALOWICZ) on considérait de nouveau la rétention comme cause de la formation des kystes, ou bien on n'exposait pas clairement leur étiologie. On aura peut-être remarqué également que la bibliographie de ces dix dernières années manque presque entièrement. C'est ce qui s'explique par ce fait que les auteurs actuels se sont engagés dans une tout autre voie, guidés principalement en cette circonstance par les faits nouveaux que leur révéla l'examen microscopique.

Avant d'aborder l'étude de ces travaux récents nous examinerons d'abord superficiellement le cysto-adénome et les travaux écrits à ce sujet. Nous jetterons également un coup d'oeil sur l'adénome, car cette étude est du plus grand intérêt au point de vue du développement des kystes.

---

1) Cystic disease of the liver and both the kidneys. The British medical Journal. 1881.
2) Virch. Archiv. Bd. 84.

ADÉNOME.

Sous ce nom on a décrit beaucoup de choses qui strictement ne font pas partie du sujet de notre étude, du moins si, comme KLEBS l'a déjà fait, on ne range parmi les adénomes que ces néoformations dont la structure répond au type des glandes tubuleuses.

Dans les cas qui n'affectent pas cette forme et que BIRCH-HIRSCHFELD [1]) appelle „hyperplasie noduleuse secondaire" on trouve en nombre variable des nodules arrondis qui sont le plus souvent de faibles dimensions, leur taille variant entre celle d'un grain de millet et celle d'un pois. Ces nodules se distinguent du tissu hépatique normal par la grande taille des cellules hépatiques qui renferment souvent plusieurs noyaux. Il est à remarquer que dans ces nodules multiples, l'arrangement des cellules hépatiques est en général beaucoup moins régulier; et l'on observe en outre que, dans la plupart des cas, il se produit une prolifération plus ou moins étendue du tissu interstitiel.

Pour EBERTH [2]) cette prolifération du tissu conjonctif constitue la règle; il pense que, contrairement à l'opinion de KLOB [3]), cette hyperplasie ne doit pas être considérée comme ayant des relations avec la vie foetale, mais qu'on doit la considérer comme un foie accessoire situé dans l'organe même.

On trouve des cas de cette hyperplasie noduleuse secondaire dans les ouvrages de FRIEDREICH [4]), KLOB, LANCEREAUX [5]), HOFFMAN [6]) et WILLIGK [7]).

Quant aux autres adénomes on peut les diviser en deux groupes qui sont: 1) L'adénome du foie, proprement dit, c'est-à-dire une tumeur consistant en tubes épithéliaux semblables à ceux de la glande, tantôt pourvus d'une cavité, tantôt n'en ayant pas et provenant d'une modification des trabécules hépatiques. Les auteurs admettent ce mode de formation parce qu'ils ont trouvé dans les trabécules hépatiques des formes de transition de ces tubes et montré le début des tumeurs dans les lobules en grande partie intacts. Ils considèrent comme tels l'augmentation

---

1) p. 617.
2) Virch. Arch. Bd. 43. p. 1.
3) Zur pathol. Anatomie der Leber. Scheinbares Leberadenoïd. Wien. Med. Wochenschrift. Sept. XV. N⁰ 75—77. 1865.
4) Ueber multiple knotige Hyperplasie der Leber u. Milz. Virch. Arch. Bd. 33. Heft 1. Suite dans Heft 4.
5) Gaz. medic. de Paris. 1867. N⁰ 45, 50 et 52.
6) Virch. Archiv. Bd. 39.
7) Virch. Arch. Bd. 51. Heft 2.

de volume de groupes isolés de cellules hépatiques, la multiplication de leurs noyaux et la modification de leur forme. 2) L'adénome des conduits biliaires, tumeur qui histologiquement présente la plus grande ressemblance avec la précédente, mais qui, ainsi qu'on peut le démontrer, a son origine dans les conduits biliaires (von HIPPEL).

KELSCH et KIENER [1]) donnent un exemple du premier groupe dans leur première observation.

Leur second cas était une forme mixte.

Il s'agissait d'un malade âgé de 60 ans, mort dans le coma. Ici également on observa les mêmes phénomènes. D'un côté le nombre des cellules hépatiques était augmenté; ces cellules, refoulant les cellules normales, étaient en outre entourées d'une couche de tissu conjonctif. Mais de plus, on constatait que les conduits biliaires avaient également augmenté en nombre et qu'ils étaient fortement dilatés.

En d'autres régions le tissu hépatique était remplacé par un amas de tubes, très inégaux en forme et en dimension et qui se terminaient en „culs-de-sac simples ou doubles ordinairement très évasés."

La plupart du temps ces tubes ne montraient qu'une seule couche épithéliale, parfois cependant ils en avaient jusqu'à trois.

Les auteurs appellent ces néoformations des „Polyadénomes biliaires" par opposition aux „Adénomes hépatiques".

D'après KELSCH et KIENER ces deux types ont une origine commune. Ils n'attribuent pas comme d'autres auteurs les „polyadénomes biliaires" à des phénomènes qui se produiraient dans les conduits biliaires, mais bien à des transformations des trabécules hépatiques. Il s'ensuit que les „adénomes hépatiques" et les „polyadénomes biliaires" se forment tous deux aux dépens des cellules hépatiques, les premiers par suite d'une hypertrophie, les seconds par suite d'une atrophie de ces cellules.

La même question, si difficile à résoudre, a également beaucoup occupé les auteurs à propos de la cirrhose du foie. Ainsi qu'on s'en souviendra, dans les cas de cirrhose hépatique, on constate dans le tissu conjonctif hypertrophié, une augmentation du nombre des conduits biliaires. D'après quelques auteurs, cet accroissement doit être attribué exclusivement à l'atrophie des lobules hépatiques. A la suite de cette atrophie, le tissu conjonctif, normalement séparé par les cellules hépatiques, arrive à se juxtaposer, d'où il résulterait une augmentation apparente du nombre des conduits biliaires. D'autres auteurs, au contraire, admettent que cette augmentation est bien réelle. Ces derniers eux-mêmes se divisent encore en deux groupes d'opinion différente. D'après les uns (WALDEYER, THIERFELDER, ACKERMANN [2])) ces conduits

biliaires supplémentaires naitraient par bourgeonnement aux dépens des conduits biliaires normaux. Les autres au contraire (KLEBS [1]), KELSCH et KIENER, CHARCOT et GOMBAULT [2]) admettent que par suite de la cirrhose, l'épithélium des trabécules hépatiques perd ses propriétés de tissu glandulaire, et que cet épithélium, devenu inactif, constitue l'épithélium des nouveaux conduits biliaires. Ces derniers auteurs basent leur opinion sur le fait suivant. Ils observèrent que les petits conduits biliaires se continuaient avec les trabécules hépatiques et que précisément là où cette continuité s'établissait, se trouvait un cône de cellules épithéliales qui, par la forme de leur noyau et le nombre des granulations, constituaient de véritables formes de transition entre les cellules épithéliales des canaux biliaires et les cellules hépatiques. Les autres auteurs, au contraire, n'observèrent jamais rien de semblable et virent simplement les nouveaux conduits, émaner des conduits biliaires et s'engager entre les trabécules hépatiques.

CORNIL [3]) a encore émis une autre théorie. Il dit notamment que les canalicules biliaires qui entrent dans les lobules, ont une paroi propre, recouverte d'une assise de cellules épithéliales plates. Si l'on suppose maintenant que, par suite d'une cause quelconque, les cellules hépatiques viennent à être détruites, ces fins canalicules persisteront, et il se sera produit par conséquent, une augmentation du nombre des conduits biliaires. Il base son opinion sur le fait suivant: il trouva dans un cas d'„ictère grave", une augmentation du nombre des conduits biliaires, laquelle n'eût certainement pas pû se produire par bourgeonnement aux dépens des conduits primitifs, car dans ce cas le temps avait été absolument insuffisant.

Après cette digression, revenons en aux adénomes. Les cas d'adénomes que les auteurs considèrent comme formés par bourgeonnement des conduits biliaires sont décrits par BIRCH-HIRSCHFELD [4]), BRIGIDI [5]), PAWLOWSKY [6]), GREENFIELD [7]), SCHWEITZER [8]), HOMANN [9]) et VON HIPPEL [10]).

Ce dernier cas de VON HIPPEL établit une transition vers les cysto-adénomes et doit, avec un cas de NAUNYN, être décrit parmi ceux-ci.

---

1) Handbuch d. path. Anatomie. p. 437.
2) Arch. de Phys. 1876. p. 453.
3) Note pour servir à l'histoire anatomique de la cirrhose hépatique. Arch. de phys. 1874.
4) Lehrbuch d. path. Anatomie. p. 617.
5) Jahresbericht v. Virch.-Hirsch. 1881.
6) St. Petersburger med. Wochenschrift. 1884.
7) Transact. of the path. Society. XXV. 1874.
8) Virch. Arch. Bd. 113.
9) Inaug. Dissert. Würzburg 1888.
10) Virch. Arch. Bd. 123.

CYSTO-ADÉNOME.

Le cas décrit par NAUNYN [1]) est connu sous le nom de cystosarcome du foie, bien que dans ce cas, rien ne prouve que l'on ait eu affaire à un sarcome (v. HIPPEL). Il s'agissait d'une femme de 62 ans, qui mourut dans le marasme. A l'autopsie on constata que le foie seul présentait des caractères pathologiques.

On trouva notamment aussi bien à la surface que dans la profondeur de l'organe, de nombreuses petites tumeurs arrondies, d'où on faisait sortir un liquide par la compression.

Le tissu conjonctif, autour des tumeurs, rappelait le tissu conjonctif embryonnaire. Il contenait beaucoup de corpuscules conjonctifs et ne présentait point de trace de fibrilles. Ce tissu conjonctif refoulait en certaines points la paroi des kystes vers l'intérieur, d'où il résultait la formation de papilles proéminant à l'intérieur de la cavité des kystes; parfois le tissu conjonctif formait une cloison entre deux kystes.

Ces kystes étaient remplis d'une masse jaune, amorphe, ressemblant à de la bile, tandis que leur paroi était recouverte d'une couche continue de cellules épithéliales aplaties, dont les noyaux étaient volumineux et nettement granuleux.

Çà et là on pouvait voir la façon dont un conduit biliaire se dilatait pour former un kyste semblable. Celà apparaissait de telle façon que le kyste semblait terminer le conduit biliaire. NAUNYN admettait que par suite de la rétention de la bile, les kystes formés grossissaient, que par suite de la prolifération du tissu conjonctif des cloisons s'établissaient dans les kystes et que de cette façon se produisait l'accroissement ultérieur de la tumeur.

En outre, dans le cas de NAUNYN, on voyait l'épithélium de la paroi des kystes se continuer en dehors en des cylindres pleins, qui se transformaient ultérieurement en canalicules creux.

Ces canalicules croissaient à l'intérieur des lobules, mais on ne les trouvait qu'à la périphérie, probablement parce que leur processus de formation n'était pas assez avancé.

NAUNYN conclut de ces faits qu'il s'agissait dans ce cas d'un cystosarcome analogue au cystosarcome du sein (Voir à ce sujet REINHARDT [2]), MECKEL [3]), HARPECK [4]), BAUR [5])), bien qu'il fasse lui-même cette remarque que dans les tumeurs du sein, le tissu glandulaire ne participe pas à la néoformation. Or c'était précisément le cas dans son observation et si, en considération

---

1) MULLER'S Archiv. Jahrgang 1886. p. 710.
2) Pathol. anatom. Untersuchungen herausgegeb. v. LEUBUSCHER.
3) Pathol. anatom. der Brustdrüse. Illustr. mediz. Zeitung. 1852.
4) Beiträge zur pathol. Anatomie der Cystosarcoma mammae. Studien des physiol. Instit. zu Breslau. Herausgeg. v. REICHERT.

de la présence de tissu conjonctif jeune, il voulait indiquer quelque chose de sarcomateux, il aurait dû alors appeler cette néoformation un cysto-adéno-sarcome du foie. Mais nous croyons avec plus de raison, avec VON HIPPEL, qu'il ne s'agissait nullement ici d'une formation sarcomateuse, mais que ce tissu conjonctif entourant les tumeurs était du tissu conjonctif jeune, né à la suite de l'irritation produite par les tumeurs en voie de développement.

Le cas, décrit réellement comme cysto-adénome, est celui de VON HIPPEL, publié récemment dans les Arch. de VIRCHOW, et que nous allons exposer en peu de mots.

J. R., pensionnaire de la maison hospitalière de cette ville, souffrait depuis très longtemps d'une myélite transverse chronique de la moëlle dorsale, puis de bronchite et d'emphysème pulmonaire. Il n'avait jamais présenté de symptômes qui eussent pû faire soupçonner la présence d'une maladie du foie. La paralysie de la vessie, qui se produisit à la suite de la myélite, amena une cystite, une pyélite et enfin une néphrite à laquelle le patient succomba le 15 Avril 1890.

Autopsie. Le foie contient de nombreux nodules blanchâtres, mous, dont la grosseur varie entre celle d'une cerise et celle d'une noix, et qui siégent les uns dans l'intérieur, les autres directement sous la capsule du foie. La vésicule biliaire est normale et ne présente aucune connexion avec les tumeurs. L'estomac, l'intestin, le pancréas, les ganglions mésentériques ne présentent aucune altération et notamment aucune néoplasie.

La capsule du foie est lisse, sans altération, et il en est de même dans les points où elle recouvre immédiatement les tumeurs sous-jacentes. Ces dernières ont un volume variant de celui d'une lentille à celui d'une noix; elles sont d'un blanc jaunâtre et ne proéminent ordinairement que d'une façon insignifiante à la surface du tissu hépatique environnant. Elles sont entourées d'une capsule distincte formée par places, par du tissu conjonctif lâche, et par places, par du tissu conjonctif plus condensé. De cette capsule, partent vers l'intérieur de la tumeur, des travées qui subdivisent celle-ci en logettes irrégulières. Ces logettes mêmes présentent une structure nettement alvéolaire, on y distingue de très petites cavités, entourées de fines travées conjonctives. En certains points, les tumeurs montrent de petites bandes ou des taches colorées plus vivement en brun. On ne distingue aucune différence en ce qui concerne leur structure entre les grandes et les petites tumeurs. Cà et là, on peut constater avec certitude que la capsule conjonctive des tumeurs se trouve en continuité directe avec les grosses travées de la capsule de GLISSON, travées dans lesquelles se trouvent des vaisseaux.

Autour des tumeurs, le tissu hépatique se montre fortement comprimé, on constate également bien que les lobules sont aplatis, étirés dans le sens de leur longueur, qu'ils sont colorés en brun

foncé au centre, plus clair au contraire à la périphérie. L'examen macroscopique ne permet pas de déterminer, s'il s'est produit entre les lobules, une prolifération du tissu conjonctif. La surface de section est lisse.

A la suite d'un examen microscopique superficiel de la pièce, VON HIPPEL eut d'abord l'idée qu'il s'agissait là d'un tissu analogue au corps thyroïde, qui d'une façon quelconque se serait formé dans le foie. La présence de cavités arrondies, séparées par de fines travées de tissu conjonctif, tapissées d'une seule couche de petites cellules épithéliales cylindriques, et remplies d'une masse homogène, d'aspect colloïde: tous ces faits semblaient d'abord se prononcer en faveur de l'hypothèse de VON HIPPEL; mais un examen approfondi, démontra bientôt que celle-ci était insoutenable.

Lorsqu'on fait l'examen du tissu hépatique environnant les tumeurs, ce qui frappe tout d'abord c'est l'augmentation du nombre et, en certaines places, la dilatation considérable des conduits biliaires interlobulaires. Le tissu conjonctif entourant ces derniers est épaissi: en certains points, on voit une faible infiltration cellulaire autour des conduits biliaires; en d'autres points, le processus est déjà plus avancé et l'on y trouve de nombreux corpuscules de tissu conjonctif et même du tissu fibreux plus dense. Il faut remarquer que cette prolifération du tissu conjonctif est le plus prononcée au voisinage immédiat des tumeurs, là où se trouvent des travées très épaissies de la capsule de GLISSON, travées qui renferment des ramifications de la veine porte, des conduits biliaires et des artères; au contraire à mesure qu'on se rapproche de la périphérie, la prolifération est de moins en moins accentuée. Il ne peut être question ici d'une cirrhose générale ayant amené la formation, au sein du tissu hépatique, de travées conjonctives très étendues, en continuité les unes avec les autres, et ayant isolé des lobules ou des groupes de lobules hépatiques. Ainsi qu'on pouvait déjà le constater à l'examen macroscopique, les lobules les plus rapprochés de la tumeur sont fortement comprimés et étirés dans le sens de leur longueur.

La veine centrale est, en général, dilatée, sa paroi est épaissie, et les espaces entre les trabécules hépatiques se sont manifestement élargis par places. Les cellules hépatiques appartenant aux parties centrales des lobules sont un peu plus petites qu'à l'état normal et elles renferment en abondance un pigment biliaire granuleux. Çà et là se trouvent des gouttelettes de graisse dans les cellules hépatiques. En certains points, au voisinage immédiat des tumeurs, les cellules hépatiques sont considérablement hypertrophiées et contiennent deux ou trois noyaux volumineux. Les conduits biliaires néoformés affectent la même forme que ces cordons formés de cellules cubiques, qui souvent s'insinuent entre les lobules. L'auteur n'est pas parvenu à démontrer avec certitude

par contre, il les a vus très manifestement se continuer avec des conduits biliaires plus volumineux et pourvus eux-mêmes de nombreuses branches collatérales.

Les tumeurs sont séparées du tissu hépatique par une membrane conjonctive, plus ou moins large, mais dont l'existence est toujours facile à démontrer; cette membrane est en continuité directe avec les travées de la capsule de GLISSON. Les tumeurs elles-mêmes sont formées de deux sortes d'éléments: 1° un réseau conjonctif directement en continuité avec la capsule et dont les travées, à l'exception d'un petit nombre de plus compactes, sont extraordinairement minces et ne contiennent que quelques vaisseaux; 2° un système de cavités, tantôt arrondies, tantôt allongées ou même contournées, qui sont en grande partie tapissées d'une couche unique d'un épithélium cylindrique surbaissé, et qui contiennent une masse homogène, hyaline et en partie granuleuse. Certains de ces alvéoles paraissent être dépourvus de cavité, leur contenu étant alors constitué par des cellules plus arrondies. Mais la couche épithéliale accolée à la paroi se colore d'une façon plus intense que les cellules situées au centre de l'alvéole.

Il est à remarquer que le contenu de certaines de ces cavités présente une couleur jaune d'or bien nette; dans certains cas également, elles renferment des corpuscules d'un brun jaunâtre, présentant des formes régulièrement ovalaires. Dans le voisinage immédiat des tumeurs, ainsi que dans les tractus conjonctifs pleins qui les sillonnent, courent des conduits étroits, formés par des cellules épithéliales et dépourvus de cavité apparente; ces conduits ne se distinguent en aucune façon des petits canaux biliaires qui se trouvent dans le tissu hépatique environnant. Il pouvait démontrer avec toute certitude la continuité directe de ces canaux avec les alvéoles de la tumeur. Jusque tout contre la tumeur, mais également à une certaine distance de celle-ci, se trouvent des coupes transversales, obliques et longitudinales de conduits biliaires de plus grande dimension dont la cavité est dilatée et remplie souvent par une masse semblable à celle qui se trouve dans les alvéoles de la tumeur. Parfois une telle coupe transversale offre absolument le même aspect qu'un alvéole, mais sa position, entre la veine porte et les branches artérielles, indique nettement que l'on á affaire a un conduit biliaire. Les alvéoles de la tumeur, chose que l'on ne pouvait constater à la suite d'un examen superficiel, communiquent souvent entre eux, de sorte qu'il se forme en certaines points des systèmes de cavités très compliqués.

Il faut encore mentionner que dans certaines cavités on trouve du sang, dans d'autres des cellules hépatiques fortement pigmentées et dont le noyau se colore peu par les réactifs. VON HIPPEL considère comme plus important encore, ce fait que sur presque toutes les coupes provenant de tumeurs différentes, on trouve dans les plus grandes ramifications de la veine porte, des cellules

hépatiques et, en outre, des masses analogues à celles qui constituent le contenu des tumeurs. Ces masses se présentent parfois comme des bandes épithéliales encore entièrement cohérentes. La situation constante de ces figures aux mêmes points sur les coupes en séries, prouve bien qu'elles ne résultent pas du déplacement par le rasoir de certains éléments de la tumeur. VON HIPPEL ne put retrouver les mêmes particularités dans les veines hépatiques que sur deux coupes seulement, c'est pourquoi il n'attribue à cette observation aucune valeur particulière.

Il est intéressant encore de constater qu' ici également le tissu hépatique était normal au voisinage des tumeurs. VON HIPPEL mentionne aussi particulièrement ce fait parce que SIMMONDS [1]), se basant sur le cas qu'il observa, aussi bien que sur les cas mentionnés dans la bibliographie, en arrive à cette conclusion que les hyperplasies noduleuses multiples aussi bien que les adénomes multiples ne se présentent en général que dans les foies altérés par l'inflammation; les hyperplasies, à la suite d'une inflammation parenchymateuse; les adénomes, dans la cirrhose. Dans la suite, nous rencontrerons encore cette opinion, et c'est précisément pour cela que nous avons voulu dès à présent attirer sur elle l'attention. La présence du tissu conjonctif autour des tumeurs peut s'expliquer de deux façons: d'abord par une périangiocholite ou bien par l'irritation que les tumeurs en voie d'accroissement ont exercée sur les tissus environnants. VON HIPPEL considère cette dernière hypothèse comme la plus vraisemblable; quoi qu'il en soit on n'est jamais parvenu à démontrer qu'il s'était produit une diminution de l'excrétion biliaire.

Ainsi que nous l'avons déjà dit, VON HIPPEL admet que les conduits biliaires néoformés se sont produits par bourgeonnement aux dépens des anciens conduits biliaires et qu'ils ne sont nullement des trabécules hépatiques transformés. D'après lui, l'image microscopique serait la même, qu'il s'agisse de conduits biliaires émettant des bourgeons qui pénètrent dans les lobules, ou qu'il s'agisse de canaux biliaires formés par des trabécules hépatiques. Bien que nous ne voulions pas nous prononcer en faveur d'une théorie déterminée, nous devons faire remarquer cependant que les auteurs qui admettent le second mode de développement, ont signalé qu'il y a une différence très réelle au niveau de la continuité des canaux biliaires avec les trabécules hépatiques. La transition est caractérisée par un cône de cellules, qui d'un côté possèdent encore les caractères des cellules hépatiques, tandis que de l'autre, elles ont les mêmes caractères que les cellules épithéliales des conduits biliaires.

Si cette observation est exacte, on doit admettre que les cellules hépatiques peuvent se transformer en cellules épithéliales des conduits biliaires et que, par conséquent, cette théorie peut

---

s'appliquer sinon à tous les cas, du moins à certains d'entre eux.

Si l'on considérait cette seconde théorie comme étant vraie pour tous les cas, on pourrait très bien admettre que les partisans de la première n'ont pas examiné suffisamment leurs préparations; cependant la démonstration de l'existence de ce cône étant très difficile, nous ajouterons que ce n'est qu'avec beaucoup de chance qu'on parvient à faire cette démonstration.

VON HIPPEL a émis encore une autre opinion qui, quoique très intéressante, doit cependant être absolument rejetée. Après qu'il a attiré l'attention sur ce fait que la présence de kystes dans l'adénome est très rare, il ajoute: „Die cystisch erweiterten „Hohlräume sind in den grössten und kleinsten Knoten von un„gefähr der gleichen, mit blossem Auge eben erkennbaren Grösse. „Nirgends findet sich Zerfall oder Einschmelzung in der Mitte „der Tumoren, so dass auch jede Analogie mit den sogenannten „Lebercysten fehlt."

D'après lui donc, les kystes du foie devaient se former par dégénérescence ou ramollissement central des tumeurs et, bien que nous ayons vu que les cavités peuvent se former de cette manière, personne cependant ne voudra prétendre que les kystes séreux du foie se forment en général de cette façon. VON HIPPEL lui-même cite un fait qui est en véritable contradiction avec cette manière de voir. On se rappelle, en effet, que la paroi des kystes séreux du foie est tapissée d'une couche épithéliale unique. Or il écrit lui-même: „Ich fasse den Inhalt als ein Secret der Epi„thelien und nicht als desquamirte, hyalin degenerirte und zusam„mengeschmolzene Epithelmasse auf; denn wollte man letzteren „Vorgang annehmen so wäre nicht einzusehen, warum ausnahmlos „eine deutliche einreihige Epithelschicht die Hohlraüme auskle„den sollte."

Il faut remarquer encore que dans ce cas la masse de la tumeur avait fait irruption au milieu des ramifications de la veine porte, sans donner lieu cependant à une formation de métastase appréciable. VON HIPPEL expose le résultat de son travail dans les propositions suivantes; j'insisterai tout particulièrement sur la seconde.

1. Il peut se produire de véritables adénomes des conduits biliaires dans des foies qui ne paraissent point essentiellement malades.

2. *Dans ces adénomes, il peut se produire une dilatation kystique.*

3. Les adénomes peuvent faire irruption dans le système vasculaire.

4. Ces tumeurs sont de nature bénigne et ne forment pas de métastases.

5. Les adénomes ne se traduisent d'ordinaire, malgré une extension considérable, par aucun symptôme clinique appréciable.

SCHWEIZER a décrit un cas semblable observé chez un lapin; il attribue le développement du cystadénome à des psorosper-

mies qu'il trouva dans ces kystes; nous en reparlerons plus loin.

Revenons maintenant à notre sujet et occupons-nous de la dégénérescence kystique du foie.

DÉGÉNÉRESCENCE KYSTIQUE DU FOIE.

Les kystes du foie dont nous allons parler peuvent également se diviser en deux groupes. Dans certains cas les kystes furent observés dans des foies normaux; dans d'autres cas, le foie était atteint de cirrhose. Nous avons déjà signalé ce fait à propos des kystes que l'on attribuait à une rétention; mais nous rencontrerons également ici des cas où, à côté de la cirrhose, il s'était produit également une prolifération de l'épithélium.

Nous ferons remarquer que, dans ces derniers cas, il ne s'agissait point d'une prolifération du tissu conjonctif accompagnant la formation des tumeurs, mais que le foie était entièrement cirrhotique. Les observations faites à ce sujet se trouvent principalement dans les ouvrages de COURBIS [1]) et de SABOURIN. Ce dernier rapporte également un cas de kystes du foie et des reins, dans lequel ni le foie, ni les reins n'étaient atteints de cirrhose.

Le cas observé par COURBIS est le suivant:

Jean V., 62 ans, entre à l'hôpital avec une tumeur dans l'hypochondre droit et une ascite assez considérable. Il n'a jamais eu d'ictère. A l'autopsie on constate que le foie est très gros et presque tout couvert de kystes qui laissent suinter un liquide jaune. Lorsqu'on fit l'extraction de l'organe on dut déchirer des adhérences solides et très épaisses qui le rattachaient au péritoine. Le hile ne présentait rien d'anormal. A la face inférieure se trouvaient des kystes plus volumineux qu'à la face convexe; quelques-uns même atteignaient la grosseur d'une orange. La capsule était presqu'entièrement normale, excepté certains points où elle était un peu épaissie et d'autres points où elle montrait des adhérences avec le péritoine. Elle passait librement au dessus des kystes et n'adhérait pas à leur paroi; pour les grands kystes seulement l'adhérence était plus intime. Sur la coupe également se trouvaient des kystes très nombreux, mais ces kystes n'étaient pas en rapport avec les conduits biliaires. Les deux reins hypertrophiés montraient aussi la même dégénérescence.

L'analyse du liquide, que renfermaient ces kystes du foie donna les résultats suivants:

„Il contient une forte proportion de mucine.

„Précipité assez marqué d'albumine.

„Quelques traces de chlorures.

---

1) Contribution à l'étude des kystes du foie et des reins et des kystes en général. Paris 1877.

„Pas de pigments biliaires, soit par le réactif de GMELIN, soit „par celui de PETENKOFER.

„Pas de cristaux de cholestérine.

„Pas de sucre.

„Pas d'urée."

Examen microscopique: „Les lobules hépatiques sont infiltrés „de graisse, surtout à leur périphérie; ils sont séparés les uns des „autres en un groupe de trois ou quatre par des travées fibreuses.

„Cette sclérose est diffuse, généralisée à tout le foie, n'at„teignant nulle part un grand développement, elle est extralo„bulaire, ne pénétrant entre les cellules hépatiques que secon„dairement et dans des points limités. Elle est constituée par un „tissu conjonctif à fibres minces et très pauvre en cellules.

„Dans les espaces interlobulaires agrandis, se montrent un grand „nombre de canalicules biliaires de nouvelle formation. Ils appa„raissent sous la forme de boyaux épithéliaux formés de deux „rangées de cellules sphériques, petites, à grand noyau, devenant „par pression polyédriques ou allongées.

„Ces canalicules sans lumière, décrivent des courbes sur la „périphérie des lobules et pénètrent entre les cellules où ils for„ment des réseaux à mailles losangiques ou rectangulaires.

„Près de ces canalicules à deux rangées de cellules, on en voit „d'autres qui sont plus larges et remplis de cellules épithéliales, „comme de gros bourgeons cylindriques.

„D'autres, enfin, renferment à leur centre des noyaux épithé„liaux et une masse claire, finement granulée qui parait être du „mucus coagulé. Ce sont ces canalicules à secrétion muqueuse „qui sont le point de départ des kystes.

„Ceux-ci apparaissent dans les espaces sclérosés sous forme de „cavités elliptiques au début, et souvent au nombre de deux par „espace. Les moins grands sont composés d'une rangée de cel„lules épithéliales pavimenteuses, quelques-unes allongées et en „faisceaux, la plupart polyédriques et reposant à plat sur le tissu „fibreux périphérique.

„Elles entourent de toutes parts une masse finement granuleuse „qui remplit la cavité. Au milieu du mucus coagulé se trouvent „emprisonnées des cellules épithéliales, des globules rouges, des „globules blancs, avec granulations d'hématoïdine. Dans quel„ques-uns de ces kystes, la paroi est formée non par une seule „rangée, mais par deux rangées de cellules agglomérées.

„Dans aucun de ces kystes et à aucune époque de leur déve„loppement on ne trouve de granulations biliaires ni de crochets „d'hydatides. Les plus grands sont liquides ce qui tient vraisem„blablement à ce que la secrétion y a été remplacée par un „exsudat séreux."

COURBIS se représente le développement des kystes comme parcourant trois stades.

D'abord, dit-il, on voit, entre les espaces sclérosés, des canaux

remplis de cellules absolument comme dans les cas de cirrhose du foie. Dans son cas cependant, ces canaux avaient des dimensions très variables, tantôt étant de simples canalicules, tantôt affectant la forme de vastes cavités dépassant de dix ou douze fois le diamètre normal. Ce premier stade serait une conséquence de la cirrhose ou coïnciderait avec elle.

Dans le second stade, les cellules centrales subissent une dégénérescence muqueuse et c'est à cette période du développement qu'apparaissent les kystes les plus petits, remplis par une masse finement granuleuse. On trouve, au centre, des noyaux libres et des restes de cellules, la paroi du kyste étant elle-même recouverte d'une ou deux couches de cellules épithéliales.

Au troisième stade les kystes sont complètement formés; la paroi n'est recouverte que par une seule couche de cellules épithéliales; l'exsudat peut être séreux ou séro-muqueux et il est fourni par les cellules épithéliales et par les capillaires avoisinants. Il se produit aussi assez souvent des hémorrhagies et c'est ce qui explique la coloration de certains grands kystes. Il ne s'exprime pas d'une façon très explicite d'une part au sujet de la cirrhose, d'autre part au sujet des canalicules biliaires néoformés. Voici ce qu'il dit: „L'irritation morbide de cet organe „amène la production d'éléments conjonctifs embryonnaires, for„mation consécutive de travées fibreuses interlobulaires, et enfin „disparition graduelle ou du moins compression des lobules hépa„tiques. Plus tard se montre l'hypergenèse du tissu épithélial „tapissant les canaux anciens, à mesure que ceux-ci disparaissent „comprimés par le tissu conjonctif; les espaces connectifs sont „envahis par l'épithélium sous forme de trainées ou de colon„nettes. En certains points la genèse épithéliale est tellement „active qu'il se forme de véritables amas de cellules qui vont „devenir le point de départ des kystes que nous avons étudiés."

Il ressort clairement de cet exposé que la cirrhose est primaire; cependant pour résumer il s'exprime en ces termes: „Cette dé„générescence (kystique) accompagne généralement ou suit la „sclérose de ces organes, elle est sous la dépendance de la lésion „irritative."

On voit donc qu'il ne sépare pas clairement les rapports qui existent entre les deux maladies. Car si l'on admet: 1° que les deux dégénérescences sont produites par la même cause (la lésion irritative); 2° que la cirrhose précède parfois la formation des nouveaux canalicules biliaires; 3° que d'autres fois ces deux phénomènes se produisent simultanément et sont par conséquent, indépendants l'un de l'autre; si on admet tout cela, on peut se demander avec raison s'il pourrait arriver aussi que la formation des nouveaux canalicules précédât la cirrhose. Par conséquent, COURBIS n'est pas parvenu à établir une notion exacte sur les rapports réels qui existent entre les deux processus pathologiques.

Toute différente est l'opinion de SABOURIN; celui-ci, en effet,

considère la cirrhose comme primaire, comme la raison étiologique de la formation des kystes; nous retrouvons donc ici absolument la même opinion que cet auteur avait déjà émise à propos de la dégénérescence kystique des reins.

Nous exposerons en peu de mots son observation N⁰ 2: „Cirrhose granuleuse du foie. Dégénérescence kystique partielle."

En pratiquant l'autopsie d'une femme de 55 ans, il constata que le foie était atteint de cirrhose. A la surface aussi bien que dans la profondeur des tissus de cet organe se trouvait un grand nombre de petits kystes. Le contenu de ces kystes était en partie séreux, en partie caséeux.

A l'examen microscopique la cirrhose apparait comme une cirrhose annulaire; on voit le tissu conjonctif épaissi et renfermant de nombreux conduits biliaires, entourer les lobules hépatiques, souvent arrondis; ce tissu conjonctif pénètre parfois aussi dans les lobules subdivisant ceux-ci en petits îlots; très souvent, on voit aussi qu' à partir de ces îlots pris comme point de départ, les trabécules hépatiques sont entièrement transformés en conduits biliaires de nouvelle formation. On constate en outre l'existence d'une angiocholite assez forte.

Ces kystes présentent la structure ordinaire; l'épithélium des plus petits est cubique, celui des plus grands est très aplati.

Au point de vue du développement l'étude des points suivants offre quelque intérêt: „Au milieu du tissu cirrhosé, dans l'épais„seur d'une travée du tissu conjonctif, il y a un petit foyer non „enkysté qui ressemble à la coupe d'un angiome caverneux. Il „est formé d'alvéoles anguleux, enchevêtrés, limités par des cloi„sons fibreuses assez épaisses. Toutes les cavités sont tapissées „d'une seule couche d'épithélium cubique, dont les corps cellu„laires paraissent soudés ensemble. Cet épithélium ne diffère que „par sa régularité de celui que contiennent les canalicules bili„aires interlobulaires les plus fins. Aucune cavité ne contient de „blocs colloïdes colorés en jaune ou en vert." Il appelle ces tumeurs: „angiomes caverneux biliaires." A la périphérie de ces tumeurs on voit „simplement des dilatations de canalicules bili„aires de nouvelle formation."

En d'autres points „on y voit entre deux débris de lobules „hépatiques la transformation progressive des trabécules secré„tants en pseudo-canalicules biliaires, et parmi ces derniers quel„ques-uns sont déjà dilatés et présentant une couche unique d'épi„thélium très régulier."

Ces canalicules donnent naissance aux kystes soit par l'agrandissement d'un canalicule aux dépens du tissu qui l'entoure, soit par la fusion de plusieurs canalicules en un seul; ce dernier mode de formation parait être le plus fréquent.

Dans un autre cas, SABOURIN trouva de nombreux „angiomes biliaires" dans un foie atteint de cirrhose; mais ici aucun d'entre eux n'avait donné lieu à la formation de kystes.

Examinons maintenant les cas dans lesquels le tissu hépatique fut trouvé normal et où il n'y avait point trace de cirrhose.

Dans le cas de BRIGIDI et SEVERI qui a déjà été mentionné à propos de la dégénérescence kystique des reins, on trouva dans le foie un grand nombre de petits kystes, alors qu'il n'y avait pas trace de cirrhose dans cet organe.

JUHEL-RÉNOY [1]) cite le cas suivant:

Une femme de 57 ans fut reçue à l'hôpital; elle était atteinte d'un oedème des membres inférieurs qui durait depuis deux mois déjà. On diagnostiqua une pleurésie et un mal de BRIGHT.

A l'autopsie on constata que le foie était parsemé d'un grand nombre de kystes:

„La face convexe présente à elle seule une quinzaine de ces „productions. Tandis que la plupart d'entre eux ne dépassent „pas les limites d'une noisette, il en est trois dont le volume „est tel que nous hésitons à en faire des kystes séreux. L'un „d'eux, le plus volumineux, atteint la grosseur d'une belle orange, „situé au niveau de la jonction de la face convexe avec le bord „inférieur; il déborde sur chacune de ces parties.

„La coupe du foie démontre que l'affection envahit également „le parenchyme de l'organe; toutefois il semble que les kystes „soient bien plus nombreux vers les parties superficielles. Il n'existe „aucun kyste à la face inférieure du foie, ce qui peut expliquer „l'absence d'ictère."

A l'examen microscopique on constata que le tissu conjonctif avait considérablement augmenté, sans que cependant la forme des lobules en eût souffert. Les conduits biliaires étaient très nombreux; un seul d'entre eux était creux, les autres au contraire étaient remplis de détritus de cellules épithéliales, ainsi que de pigment biliaire: il y avait donc une angiocholite. Il y avait en outre des canalicules biliaires de nouvelle formation, dont le développement aux dépens des trabécules hépatiques pouvait être démontré très facilement et concordait parfaitement avec les observations de KELSCH et KIENER. En résumé on avait affaire à „une néoformation de canaux biliaires suivie d'angio- et „de péri-angiocholite."

Un grand nombre de canalicules biliaires sont dilatés et leur lumière est remplie de pigment et de détritus cellulaires. Ces canalicules s'agrandissent et forment de petits kystes qui s'accroissent progressivement, de sorte que l'on peut suivre très facilement tous les stades intermédiaires.

„Bien différent, au contraire, est l'examen d'un canalicule bili- „aire simplement dilaté. Ici épithélium partout conservé, dilata- „tion très manifeste, tissu fibreux environnant; tels sont les éléments „qui constitueront plus tard la paroi des grands kystes, et il „n'est pas jusqu'au pigment biliaire qu'on n'y retrouve."

---

1) Revue de Médecine, 1881.

Outre la dilatation il existe encore un autre mode d'accroissement des kystes; c'est la rupture de leur paroi, rupture par suite de laquelle plusieurs cavités se fusionnent de façon à former une cavité unique. Mais JUHEL-RENOY ne parvint pas à démontrer réellement ce mode de développement au moyen de ses préparations.

SABOURIN rapporte un cas de dégénérescence kystique du foie et des reins chez une femme de 40 ans, qui fut trouvée sur la voie publique dans le coma et qui mourut le même jour. Dans le foie on trouva de nombreux kystes de toutes dimensions.

Voici les principaux résultats que donna l'examen microscopique:

„Si l'on pratique des coupes microscopiques dans le tissu du „foie, soit au voisinage des grands kystes, soit dans les points „où ces kystes font défaut, on voit qu'il n'y a aucune lésion géné„rale du tissu rappelant la cirrhose véritable. On ne voit aucune „production de tissu conjonctif commandée par la distribution du „système-porte ou du système sus-hépatique; ni isolément, ni par „groupes, les lobules du foie ne sont séparés par la cirrhose.

„Un seul système est atteint dans sa totalité, c'est le système „excréteur biliaire.

„Dans tous les espaces-portes, les grands comme les petits, la „paroi des canalicules biliaires est manifestement épaissie et l'épi„thélium est en désquamation. Beaucoup de canalicules sont obs„trués par des bouchons de cellules plus ou moins altérées. Cette „lésion généralisée du système excréteur est surtout manifeste „dans les régions en apparence les plus saines de l'organe. Là, „les plus petits espaces vasculaires-portes, nullement agrandis „d'ailleurs, sont flanqués d'un canalicule biliaire relativement „énorme, à paroi épaisse vivement colorée, à lumière remplie „d'épithélium.

„Souvent même on prendrait certains de ces canaux épaissis „au milieu des trabécules hépatiques, pour des canaux biliaires „isolés, aberrants, car on ne voit à côté d'eux aucune section „vasculaire.

„La lésion spéciale qui caractérise ce foie, consiste en foyers „limités de production conjonctive renfermant des canalicules bili„aires de nouvelle formation qui subissent la transformation kysti„que. C'est là, l'origine des kystes que contient l'organe."

Plus loin, il dit:

„Il nous semble assez délicat de répondre catégoriquement à „cette question: savoir quel processus a débuté, ou bien la pro„duction conjonctive, ou bien l'altération des tubes épithéliaux. „Il est bien évident que le tissu conjonctif, qui semble n'être là „que comme tissu de remplissage, a pour foyer de production „le pourtour des capillaires sanguins intertrabéculaires du lobule, „ou si l'on veut la gaine lymphatique qui les entoure. Mais le „processus irritatif est-il parti des capillaires eux-mêmes? Nous „sommes peu tentés de l'admettre. Car ce travail de prolifération

„conjonctive ne dépasse jamais la zone de néoformation canali-„culaire, et, de plus, nous savons que nulle part sur son trajet, „le système-porte ne présente de production fibreuse comme dans „la cirrhose.

„Nous pensons plutôt que s'il y a vraiment un point de départ „irritatif, il faut le chercher dans la trabécule hépatique elle-même „ou dans la terminaison du canalicule biliaire interlobulaire qui „se continue à plein canal avec elle; c'est-à-dire que ces petits „foyers de sclérose doivent rentrer dans le groupe des cirrhoses „épithéliales comme les appelle M. CHARCOT, et même qu'ils en „représentent un type des plus nets."

Il en arrive à la conclusion suivante:

„Les kystes se développent aux dépens de la glande biliaire.

„Le processus comprend trois phases successives, pour la grande majorité des kystes au moins, sinon pour tous.

„1°. Il y a une néoformation d'un réseau de canalicules bili-„aires, aux dépens des trabécules sécrétantes de la bile, réseau „plongé dans une trame conjonctive. Ce processus fibro-épithélial „dans lequel la trame conjonctive a pour limites les limites mêmes „de la production des canalicules nouveaux, se produit sous forme „de nodules qui s'échelonnent sur le trajet des voies biliaires, „de sorte que dans son ensemble la lésion du foie n'a aucun des „caractères topographiques de la cirrhose.

„2°. Dans les nodules fibro-épithéliaux ainsi formés, les cana-„licules subissent une transformation alvéolaire qui donne aux „coupes de ces nodules l'aspect des angiomes caverneux.

„3°. Dans ces angiomes caverneux biliaires, certains sinus se „développent aux dépens des autres, et les grands kystes résul-„tent de la confluence des petits kystes isolés. La paroi des grands „kystes est formée par la plus grande partie du tissu conjonctif „qui constituait le stroma du nodule fibro-épithélial et ensuite „de l'angiome biliaire."

En rapport avec ses observations précédentes, il dit pour finir:

„On voit qu'à côté de la lésion appelée kystes séreux du foie, „ou dégénérescence kystique du foie, lésion qui accompagne asse „souvent les reins kystiques de l'adulte, on peut observer, dan „certaines cirrhoses hépatiques, des kystes dont la nature, l'or „gine et l'évolution sont les mêmes que dans le foie kystiqu „accompagnant la maladie des reins.

La 4e observation de CHOTINSKY [1]) concerne un cas de kyst du foie et des reins qui rentre dans le cadre de notre étude:

Une femme de 54 ans mourut à la suite d'une désarticulati de l'épaule, rendue nécessaire par la présence d'un sarcome l'humérus.

On trouva dans le foie des kystes très nombreux dont 1

plus volumineux atteignaient jusque 3 et 4 cm. On voyait çà et là un canalicule biliaire se transformer en un kyste. On ne pouvait donc admettre la formation de ces kystes aux dépens des espaces lymphatiques. Il fallait probablement l'attribuer à une prolifération. Du reste le tissu hépatique était entièrement normal et on ne trouvait trace nulle part d'une prolifération du tissu conjonctif.

PSOROSPERMIES.

C'est ici le moment de nous demander si les formations remarquables, que nous avons trouvées dans le contenu des kystes étaient réellement des psorospermies. On sait que dans ces dix dernières années on a souvent émis des hypothèses sur l'existence d'un rapport de dépendance entre le carcinome et les psorospermies; mais on n'est pas parvenu à tirer de ces observations des conclusions certaines.

RIBBERT dans ses „Neuere Arbeiten zur Aetiologie des Carcinoms" [1]) a rassemblé tout ce qui a été écrit à ce sujet pendant ces dix dernières années. Nous suivrons ici son travail.

L. PFEIFFER attribuait l'épithéliome infectieux des poules et des pigeons à la présence de coccidies. PODTWYSSOZKI en trouva à cinq reprises différentes dans le foie chez l'homme.

NEISSER les considère comme la cause du molluscum contagiosum. La première communication concernant le carcinome fut faite par THOMA. [2]) Il trouva des organismes monocellulaires groupés dans les noyaux des cellules épithéliales ou dans des cavités adjacentes. En France, ALBARRAN et MALASSEZ décrivirent des formations semblables dans des épithéliomes cutanés. Plus tard DARIER et WICKHAM en observèrent également dans des cas de maladie de PAGET; dans ces cas, le cancer s'était développé à la suite d'un eczéma primaire squameux du mamelon, existant depuis longtemps déjà. WICKHAM [3]) trouva dans les cellules épithéliales, des formations qui atteignaient le volume d'une ou plusieurs cellules épithéliales et affectaient une forme arrondie ou irrégulière. Quelques-unes de ces formations étaient entourées d'une membrane à double contour. Les tentatives de culture échouèrent. VINCENT [4]) observa dans des épithéliomes des formations absolument semblables. SJÖBRING [5]) décrivit aussi des formations provenant de différents carcinomes, formations qu'il considérait comme des micro-organismes et qu'il rangeait parmi les sporozoaires. D'autre part TÖRÖK et TAMMASOLI [6]) ne considèrent pas comme des parasites les corps décrits par NEISSER dans l'épithéliome

1) Deutsche Medicinische Wochenschrift. 1891. N⁰ 1. p. 13.
2) Fortschr. d. Med. 1889. N⁰ 11.
3) Arch. de méd. expér. 1890. 1.
4) Comptes-rendus 1890. N⁰ 9.
5) Fortschr. d. Med. 1890. N⁰ 14.

contagieux et cela parce que ces corps opposent une grande résistance aux réactifs les plus énergiques.

En ce qui concerne les formations décrites dans les carcinomes SCHÜTZ [1]) croit pouvoir les considérer comme provenant des globules rouges du sang.

SIEGENBEEK VAN HEUKELOM [2]) examina environ deux cents carcinomes, au point de vue des inclusions intracellulaires, et il en arriva à cette conclusion que tous les corps observés par lui n'étaient pas de nature identique; que beaucoup d'entre eux, les grosses sphères par exemple, ont de grandes analogies avec des parasites, tandis que d'autres sont beaucoup plus difficiles à déterminer. KLEBS [3]) dans ses recherches sur la transmission du carcinome, trouva, dans les cellules épithéliales de même qu'entre ces cellules, des corps hyalins dont il nie catégoriquement le caractère parasitaire parceque ces corps ne présentent jamais trace de développement ultérieur. D'après BORREL [4]) également, ces corps ne sont nullement des parasites.

On voit donc que les avis des différents auteurs ne sont guère concordants. Cependant ce n'est pas seulement dans des carcinomes que l'on a trouvé des formations ressemblant à des protozoaires, mais GUBLER [5]), a observé un cas dans lequel des psorospermies existaient dans le foie d'un homme agé de 45 ans; ces psorospermies se trouvaient à l'intérieur d'une tumeur sphérique renfermant un liquide de nature muqueuse. LEUCKART [6]) cite également un cas semblable.

WALDENBURG [7]), STIEDA [8]), SCHWEIZER [9]) et MALASSEZ [10]) mentionnent un grand nombre de cas observés chez des lapins. Les foies de ces animaux étaient creusés de cavités, remplies d'un liquide blanchâtre et épais qui renfermait d'innombrables psorospermies.

MALASSEZ, dans un très beau travail, a décrit les formes sous lesquelles les psorospermies se présentent chez le lapin et la façon dont elles se comportent vis à vis des différents réactifs. Malheureusement je n'ai eu connaissance de cet intéressant travail que lorsqu'il n'était plus possible de découvrir les formations en question dans le contenu des kystes que j'ai examinés. Pour

---

1) Münch. med. Woch. 1890. N⁰ 35.
2) Internat. Congr. Section 3. Centralbl. f. patholog. Anatomie. N⁰ 22. Ned. Tijdschr. van Gen. 12 Juli 1890.
3) Deutsche med. Wochenschr. 1890. N⁰ 32.
4) Arch. de méd. expér. 1890. N⁰ 6.
5) Mém. de la Soc. de Biologie.
6) Die Parasiten des Menschen. I. p. 740.
7) Virch. Arch. Bd. 40. p. 435. Taf. VIII.
8) Virch. Bd. 32. p. 132. Taf. VIII.
9) Virch. Bd. 113. p. 209. Ueber ein Cystoadenoma papilliferum in einer Kaninchenleber.
10) Note sur la psorospermose du foie chez le lapin domestique. Archives de médec. expérim. T. III. 1891. p. 1.

déterminer si nous avions réellement eu affaire à des psorospermies, et s'il en était de même pour les formations trouvées dans les carcinomes, cet ouvrage eut été un auxiliaire précieux.

En ce qui concerne le cas que nous avons observé, il nous est arrivé la même chose qu'à la plupart des auteurs; nous avons bien trouvé des formations ressemblant à des psorospermies, mais sans pouvoir toutefois prouver qu'il en était réellement ainsi. Cependant nous ne pouvions passer ce sujet sous silence.

CONCLUSIONS.

Arrivé au terme de notre ouvrage, il nous reste maintenant à émettre notre opinion personnelle sur le sujet que nous avons traité.

Comme résultat de notre travail, nous citerons en première ligne, la division que nous avons établie des kystes du rein, division basée sur l'étiologie.

KYSTES DU REIN.

1. *Kystes congénitaux du rein.* On leur attribue comme cause l'atrésie des papilles rénales; dans un seul cas, peut-être, cette atrésie avait été causée par un infarctus urique; mais dans une foule d'autres cas, elle est dûe, plus probablement, à une inflammation foetale de ces papilles. Le fait que la présence de kystes dans le rein est toujours accompagnée d'anomalies de structure, tend à prouver que ces kystes eux-mêmes doivent aussi, probablement, être attribués à des anomalies de développement à l'absence de soudure des deux parties aux dépens desquelles se développe le rein, c'est-à-dire sa partie secrétante et sa partie excrétoire.

2. *Reins kystiques de l'adulte.* Ceux-ci se divisent en:

a) *Kystes accompagnant le mal de* BRIGHT. La cause de ces kystes doit sans aucun doute être cherchée dans la rétraction du tissu conjonctif, avec rétention consécutive et dilatation de la partie étranglée. Dans certains cas ces kystes doivent peut-être aussi leur origine à des bouchons épithéliaux, ou à des cylindres fibrineux. Quant au point de savoir si cette cirrhose peut occasionner une transformation de l'épithélium du rein, transformation telle que cet épithélium commence à proliférer et à donner lieu à la formation de kystes, c'est là une question encore irrésolue. Il est difficile également de dire si les kystes formés de cette façon appartiennent à ce groupe ou s'ils doivent être rangés sous le litt. *c*), auquel cas alors la cirrhose devrait être considérée comme secondaire. Les kystes qui appartiennent à ce groupe *a*) sont caractérisés par ce fait qu'ils deviennent rarement volumineux et qu'ils siègent le plus souvent dans la couche corticale des reins, lesquels sont alors manifestement atteints de cirrhose.

b) *Kystes isolés.* L'étiologie de ces kystes n'est pas encore com-

plètement élucidée. Quoiqu'il en soit, on peut très bien admettre cependant qu'ils sont dûs à une atrésie se produisant sur le trajet des tubes droits dans les papilles, avec ectasie consécutive des parties sus-jacentes. Mais il reste encore à établir par suite de quel fait cette atrésie s'est produite. Ainsi que leur nom l'indique, ces kystes se produisent isolément mais ils peuvent atteindre un volume considérable. On ne les trouve le plus souvent que dans un rein, rarement dans les deux.

c) *Reins atteints de dégénérescence kystique.* Sans aucun doute nous avons ici affaire à une maladie qui est absolument indépendante d'une transformation interstitielle du rein, bien que cependant, celle-ci puisse se produire secondairement. Le phénomène qui se produit en premier lieu est une transformation de l'épithélium des canalicules rénaux, qui par suite d'une cause inconnue se met à proliférer. Il se produit ensuite une dilatation des tubes urinifères qui est dûe, soit à cette prolifération, soit à une secrétion plus abondante de l'épithélium néoformé et cette dilatation amène alors la formation de kystes. Cette conclusion nous parait justifiée d'abord par les cas exposés dans la bibliographie, ensuite par analogie avec les phénomènes qui se passent dans la dégénérescence kystique du foie, et enfin par la nécessité qu'il y a d'établir un lien entre la dégénérescence simultanée du foie, des reins et de l'ovaire.

Cette dégénérescence envahit ordinairement les deux reins et les transforme en un conglomérat de kystes. Le nombre et la grandeur des kystes distinguent nettement cette dégénérescence des deux autres groupes.

KYSTES DU FOIE.

Ces kystes ne se divisent qu'en deux groupes: les kystes isolés et les kystes multiples.

Tous deux sont ordinairement considérés comme formés par rétention quoique la cause de cette rétention ne soit pas bien connue. Il ne faut point songer à les attribuer à l'obstruction de grands conduits biliaires, car cette obstruction a été souvent constatée dans des foies où il ne s'était pas produit le moindre kyste. De même dans la cirrhose où un étranglement des petits conduits est cependant très fréquent, il ne se produit guère de kystes. Seul SABOURIN les a vus se former dans des cas semblables, et cependant, comme nous l'avons vu, il n'a point attribué cette formation exclusivement à une rétention. Quant à nous, nous basant sur nos propres observations, ainsi que sur celles des différents auteurs, nous inclinons à croire qu'il faut attribuer exclusivement la formation des kystes à une néoformation de conduits biliaires, cette néoformation étant suivie d'une dilatation, occasionnée par le produit de secrétion de l'épithélium. Nous

appuyons cette opinion sur le fait que nous avons constaté une néoformation de conduits biliaires dans le tissu hépatique normal et même à l'intérieur des lobules et non pas seulement dans le tissu interlobulaire, et ensuite parce qu'il ne se trouvait point trace de bile dans ces conduits biliaires dilatés.

Le fait qu'on a constaté l'existence d'un réseau de conduits biliaires néoformés a aussi son importance.

Nous croyons que la dégénérescence kystique ne peut dépendre de la cirrhose parce que, dans notre cas aussi bien que dans ceux d'autres auteurs, la cirrhose était locale et non généralisée.

Si nous admettons avec beaucoup d'auteurs, que dans la cirrhose il se produit une néoformation de conduits biliaires, il serait alors possible, ainsi que l'admet SABOURIN, que ces canalicules nouveaux fussent capables de se dilater et de donner ainsi lieu à la formation de kystes. Quoiqu'il en soit ce sera toujours la néoformation, et non la cirrhose, qui sera la chose capitale. Nous sommes d'avis également que le cysto-adénome décrit par VON HIPPEL appartient à ce groupe, et qu'il existe, en outre, un rapport certain entre les adénomes et cette dégénérescence kystique. Car si l'on compare nos observations avec celles de VON HIPPEL et avec ce qui est connu de l'adénome, on ne peut pas nier qu'il n'existe une grande analogie entre ces différents phénomènes.

Cette analogie étant admise, on doit, d'après leur développement, diviser les kystes du foie et les adénomes en deux groupes. Dans le premier, on range ceux dans lesquels les canalicules biliaires de nouvelle formation se sont formés par bourgeonnement aux dépens des anciens conduits biliaires; dans le second groupe, au contraire, on range les kystes dans lesquels les nouveaux canalicules biliaires se sont formés aux dépens des trabécules hépatiques transformés.

En ce qui concerne notre cas, nous inclinons plutôt à croire qu'il s'est développé suivant le dernier processus, tandis que le cas mentionné par VON HIPPEL constituerait un exemple de l'autre groupe.

Nous conserverons cependant le nom de dégénérescence kystique et nous n'emploierons le nom de cysto-adénomes que pour ces kystes qui se forment par prolifération de leur épithélium et qui sont destinés à se transformer ultérieurement en adénomes malins et plus tard encore en carcinomes. Ce nom de dégénérescence kystique a, d'ailleurs, l'avantage de ne rien présumer.

En ce qui concerne notre cas, la présence, dans le contenu des kystes, de formations particulières ressemblant à des protozoaires, tendrait à prouver que ces kystes ont une origine parasitaire; mais bien que cette explication soit très favorable pour expliquer la simultanéité fréquente de la dégénérescence du foie, des reins et d'autres organes, nous laisserons la question tout à fait ouverte.

Enfin comme conclusion encore un mot. Le présent ouvrage n'aura apporté que peu de notions nouvelles sur les causes de la formation des kystes du foie et des reins. Tout ce que nous désirons c'est d'avoir attiré plus spécialement l'attention sur cette dégénérescence, et nous aurons amplement atteint notre but, si, en rassemblant et en commentant les principaux ouvrages écrits à ce sujet, nous avons pu quelque peu faciliter la tâche des auteurs qui s'engageront désormais dans cette voie.

(Travail du Laboratoire Boerhaave; thèse pour le doctorat présenté à la faculté de Médecine de Fribourg.)

BIBLIOGRAPHIE.

MANUELS.

1* Portal. Maladie du foie et du traitement à y apporter. 1813.
2* Cruveilhier. Anat. pathologique.
3* Rayer. Maladies des reins. 1834—41.
4* Wedl. Grundzüge d. Path. Histologie. 1854.
5* Förster. Handb. d. path. Anatomie. 2 Aufl. Bd. II.
6* Frerichs. Brightsche Nierenkrankheit.
7* Frerichs. Klinik der Leberkrankheiten.
8* Klebs. Handbuch der pathol. Anatomie. 3 Lieferung. Berlin. 1870.
9* Rindfleisch. Lehrbuch d. path. Gewebelehre. Leipzig. 1873.
10* Lecorché. Traité des maladies des reins. 1875.
11* Charcot. Maladie du foie et des reins. Paris. 1877.
12* Cornil et Ranvier. Manuel d'histol. norm. et path. 1877.
13* Ebstein. v. Ziemssen's Handbuch. Bd. IX. 2.
14* Cornil et Brault. Etudes sur la pathologie du rein. Paris. 1884.
15* Rosenstein. Die Pathologie und Therapie der Nierenkrankh. Berlin. 1886.
16* Birch-Hirschfeld. Lehrbuch d. path. Anat. Leipzig. 1887.
17* Ziegler. Lehrbuch d. allgem. und spec. pathol. Anatomie. Jena. 1887.

KYSTES CONGÉNITAUX DU REIN.

18 Othmar Heer. De renum morbis. (in 4⁰). Hallae. 1700.
19 Littre. Acad. roy. des sciences (Bibl. choisie de médecine p. Planque).
20* Osiander. Gemeins. deutsche Zeitschr. f. Geburtsk. Weimar. 1827. Bd. I. p. 167.
21* Carus. Gemeins. deutsche Zeitschr. f. Geburtsk. Weimar. 1828. Bd. III. p. 142.
22* Mansa. Ed. v. Siebold's Journ. f. Geb. Bd. 15. 1836. p. 683.
23* Höring. Württemb. med. Correspond. blatt. B. 7. p. 126.
24* Willis. Die Krankheiten d. Harnsystems. Eisenach. 1841. p. 455 und 460.
25* Nichat. Mém. de la société méd. d'émul. de Lyon. Paris. 1842.
26* Schupmann. Organ f. die ges. Heilk. Bonn. 1842.
27* Adamkiewicz. De renum in foetu hypertrophia, adjecto exemplo nondum descripto. Diss. inaug. Berol. 1843.
28 Cormack. Intrauterine cystous disease of the kidney. Lond. Edinb. Month. J. M. Sc. 1845.
29* Rokitansky. Ueber die Cysten. 1849.
30* Hohl. Die Geburten miszgestalteter, kranken und todter Kinder. Halle. 1850.
31* Lehman. Nederl. Weekblad. 1853. N⁰. 12.

1) Les ouvrages marqués d'un astérique, sont cités dans cette monographie.

32* Eduard v. Siebold. Monatschr. f. Geburtsk. 1854. Sept. IV. 3.
33* Virchow. Gesammelte Abhandlungen. Frankfurt. 1856.
34* Schwartz. Vorzeitige Athembewegungen. Leipzig. 1858. p. 63.
35* Madge. London Obst. Transact. Vol. XI. p. 55.
36* Koster. Nederl. Arch. II, III.
37* Kanzow. Monatsh. f. Geburtsh. B. 13. p. 182.
38* Uhde. Monatsh. f. Geburtshülfe. B. 8. p. 26.
39* Voss. Monatsheft. f. Geburtshülfe. B. 27. p. 15.
40* Martin. Monatsh. f. Geburtsh. B. 27. p. 15.
41* Oesterlen. Neue Zeitschr. f. Geburtsk. VII. 3.
42* Brückner. Virch. Archiv. XLVI. p. 503.
43* Heusinger. Zeitschr. f. organ. Physik. II. p. 63.
44* Meckel. Archiv. f. die Physiol. VII. p. 114 und 123.
45* Aran. Gaz. des. Hôp. 70 et 72. 1860.
46* Heusinger. Ein Fall von angeborener Blasenniere. Marburg. 1862.
47 Little. Congenital urinary cyst of the kidneys. Lancet. Lond. 1862.
48 Harley. Congenital cystic disease of the kidney. Tr. path. Soc. Lond. 1864.
49* Wolff. Berl. klin. Wochenschr. 1866. N⁰. 26 und 1867. N⁰. 46.
50 Schlenzka. Zwei Fälle von congenitalen Cystennieren bei Neugeborenen. Greifswald. 1867.
51 Suchard. Kystes du rein chez le foetus. Bull. Soc. anat. de Par. 1868.
52 Kitchener. Congenital cystic tumours of the kidney from a calf. Tr. Path. Soc. Lond. 1872.
53* Valenta. Prag. med. Wochenschr. I. N⁰. 51. 1876.
54* Talamon. Soc. anatomique. 1878.
55* Thorn. Beitrag zur Genese der Cystenniere. I. D. Bonn. 1882.
56 Bogojavlenski. Sluchai kistov. pererojd. obeich pochek. Med. Obozr. Mosk. 1885.
57 Cohn. Demonstration cystich entarteter Nieren von Neugebornen. Zeitschr. f. Geburtsh. u. Gynäk. Stuttg. 1885.
58* Lejars. Du gros rein polykystique de l'adulte. Th. de Paris. 1888.

KYSTES DU REIN DE L'ADULTE.

59* Morgagni. De sedibus et causibus morb. epist. XXVIII.
60* Platers. Obs. lib. III. p. 640. tract. lib. III. Caput. 3.
61 Wolfstrigel. Von einer Wasserblase, welche an der rechten Niere bei einem an Bluthusten verstorbenen Manne, angewachsen ware. Auserl. med. chir. Abh. d. röm.-kais. Akad. der Naturf. Nürnb. 1755.
62 Vigla. Kystes des reins. Bull. d. l. Soc. anat. 1837.
63* Taylor. Encysted disease of the kidneys. Lond. M. Gaz. 1839.

76 Parkes. The composition of a fluid in a cyst of a kidney. Med. Times ând Gaz. Lond. 1852.
77* Schrant. Prijsverhandeling over de goed- en kwaadaardige gezwellen.
Schrant. Over den oorsprong van het colloïd, enz. Tijdschr. der Ned. Maatsch. 1852. p. 3.
Schrant. De Colloïd metamorphose der Cel. ibid. Juli. p. 253.
78 Evans. Kidney with cysts. Tr. path. Soc. Lond. 1853.
79 Verneuil. Note sur les kystes du rein. Gaz. hebd. de méd. Paris. 1853.
80* Jossé. Bull. d. l. Soc. anat. 1854.
81 Lorain. Kyste du rein; calculs rénaux; adhérences péritonéales consécutives à des applications de caustique. Compt. rend. Soc. de biol. 1854.
82* Bourier. Bull. d. l. Soc. anat. 1855. p. 83.
83 Caffe. Tumeur volumineuse de l'abdomen très remarquable Gaz. d. hôp. Par. 1855.
84 Gray. Extensive cystic disease of both kidneys. Tr. path. Soc. Lond. 1855.
85 Clark. Serous cysts of kidney. N. York. J. M. 1856.
86 Arnold. Ein Fall von Nierencysten. Tod unter dem Bilde eines Thyphoides. Memorabilien. Heilbr. 1857.
87 Bennett. Serious cysts of kidneys. Med. & Surg. Reporter. Burlington. N. J. 1857.
88* Blachez. Kystes multiples des deux reins. Bull. Soc. anat. de Par. 1857.
89 Gallois. Sur la présence de l'urée dans un kyste séreux du rein. Compt. rendu Soc. de biol. 1857. Par.
90 Roeser. Eigenthümliche cystenartige Degeneration der Nierenkelche. Memorabilien, Heilbr. 1857.
91 Finger. Cystenbildung in beiden Nieren. Vrtljschr. f. d. prakt. Heilk. Berl. 1858.
92* Markham. Transactions of Path. Society. 1858.
93 Crocq. Un spécimen de transformation kystique de la substanee graisseuse de la capsule surrénale du même côté. Ann. Soc. d'anat. path. de Brux. 1859.
94 (C. H.) Jones. Renal cyst discharging into the urinary passages. Lancet. London. 1859.
95* Erichsen. Virch. Arch. Bd. XXXI. p. 58.
96* Beckmann. Ueber Nierencysten. Virch. Arch. Bd. IX und XI.
97* Hertz. Virch. Arch. Bd. XXXIII. p. 232.
98* Klein. Virch. Arch. Bd. XXXVII. p. 4.
99* Gildemeester. Iets over M. Brightii en albuminurie. Tijdschr. der Ned. Maatsch.
100* J. Simon. Med. chir. Transact. Vol. XXX. p. 141 et Ztschr. f. rat. Med. Bd. VI. p. 233.
101 Folwarczny. Untersuchung des Inhalts einer Nierencyste. Würzb. med. Ztschr. 1860.
102* Hogg. Trans. path. Soc. Lond. 1860.
103 Salter. Kidney affected with cystic disease. Lancet. Lond. 1860.
104 Sayre. Cystic degeneration of kidney. N. York. J. M. 1860.
105 Shrady. Cystic degeneration of kidney. N. York. M. Press. 1860.
106 Butler. Cystic disease of the kidney. Maryland & Virg. M. J. Richmond. 1861.
107 Dickinson. Enormous cystic disease of the kidney. Lancet. Lond. 1862.
108 Popham. Encysted dropsy of the kidney; obliteration of the ureter; scleroma. Dublin. Q. J. M. Sc. 1862.
109 Royet. Considérations sur quelques tumeurs abdominales. Th. de Paris. 1862. Bull. d. l. Soc. anat. 1862. p. 419.
110 Lemaire. Bull. Soc. anat. de Paris. 1863.
111 Liouville. Deux reins offrant une énorme quantité de petits kystes séreux. Bull. Soc. anat. Paris. 1864.
112 Obedenare. Kyste du rein pris pour un kyste du foie. Bull. Soc. anat. de Paris. 1865.
113* L. Touren. Kyste du rein; variété rare. Th. de Paris. 1865. (N°. 162).
114 Obénare. Kyste du rein simulant un abcès du foie. Bull. d. l. Soc. anat. 1865. p. 333.
115 Stein. Notizen zur Nierenfrage. Wurzb. med. Ztschr. 1865.
116 Béhier. Kyste du rein. Bull. Acad. de méd. Paris. 1866.

117 Duffey. Cystic disease of the kidneys. Dublin. Q. J. M. Sc. 1866.
118 Loster. Pathogénie des kystes du rein. In Med. Press. and circular. 28. fevrier. 1866.
119 Wells. Cystoid enlargement of the kidneys. Tr. Path. Soc. Lond. 1866.
120 Béhier. Acad. de méd. 25 Juin 1867. Gaz. hebd. 1867. p. 413.
121* Jaccoud. Cliniques médicales. 1867. p. 735.
122 Ranvier. Note sur un cas de kystes athéromateux des reins; observation sur le développement de ces kystes. J. de l'anat. et physiol. Paris. 1867.
123 Spencer Wels. The Dublin quaterly journal of medecin Sc. fev. 1867.
124 Tyson. Cystic disease and degeneration of kidney. Am. J. M. Sc. Phila. 1867.
125 Arloing. Kystes des reins. Mém. et compt.rend. Soc. d. sc. méd. de Lyon. 1868.
126 Bousseau. Dégénérescence kysteuse des reins; accidents urémiques à forme dyspnéique. Bull. Soc. anat. de Par. 1861.
127 Church. Cystic disease of the kidneys. Tr. Path. Soc. Lond. 1868.
128 Fremy. Dégénérescence kystique du rein. Bull. Soc. anat. Par. 1868
129 Liouville. Kystes des reins et des uretères; vessies à cellules. Bull. Soc. anat. Paris. 1868.
130 Robert. Quiste seroso desarrollado en el rinon izqui erdo; ectopias consecutivas en diversos organos. Compiladar méd., Barcel. 1868.
131 Rose. Case of cystic disease of the kidney simulating ovarian disease. Proc. Roy. M. and Chir. Soc. Lond. 1868.
132 Reverdin. Dilatation kystique du rein et de l'uretère, contenant un liquide muqueux riche en globules sanguins; papillôme de la vessie. Bull. Soc. anat. de Paris. 1869.
133* Lancereaux. Diction. de Dechambre. art. Rein.
„ Atlas d'anat. path p. 354. 1871.
134 Rathery. Essai sur le diagnostic des tumeurs intra-abdominales chez les enfants. Th. de Paris. 1870.
135 Sherard. Cystic disease of the kidney. N. York, M. J. 1870.
136* Whipham. Transact. Path. Soc. 1870.
137 Fitz. A specimen of cystic disease of the kidneys. Boston. M. & S. J. 1871.
138 Nancrede. Cystic disease of kidney, with ulcer of the stomach. Proc. Path. Soc. Phila. 1871.
139 Marotte. Dégénérescence kystique des reins. Compt. rend. Soc. de biol. 1871.
140 Morris. Cyst connected with the left kidney, associated with medullary cancer of the liver, lungs, and left kidney. Tr. Path. Soc. Lond. 1871.
141 Parry. Cystic kidney; granular kidney; cancer of the uterus. Tr. Path. Soc. Phila. 1871.
142 Tyson. Kidney with numerous thin transparent-walled cysts. Phila. M. Times. 1871.
143 Cathcart. Cystic kidneys. Phila. M. Times. 1873.
144 Linn. A case of cystic kidney with impacted calculi. Phila. M. Times. 1873.
145 Ory. Rein kystique consécutif à l'oblitération d'un uretère par un calcul.

155 Lebert. Traité d'anatomie pathologique générale. T. I. p. 233. Par. 1875.
156 Matice. Dégénérescence kystique des deux reins. Rev. med. phot. d. hôp. de Paris. 1875.
157 Mora. Degenerazione cistoidea del rene sinistro in individuo paraplegica. Ann. univ. di med., Milano. 1875.
158 Octerlang. A. case of cystic degeneration of the kidneys. Tr. Am. M. Ass. Phila. 1875.
159 Campbell. Kystes attachés au rein et simulant une maladie de l'ovaire. Presse méd. belge. Brux. 1876.
160* Komorowski. Dégénérescence kystique des reins avec commencement de généralisation dans le foie. Bull. Soc. anat. de Paris. 1876.
161* Laveran. De la dégénérescence kystique des reins chez l'adulte. Gaz. hebdom. 1876.
162 Harris. Two kidneys presenting well marked cystic disease. St. Barth. Hosp. Rep. Lond. 1876.
163* Chappuis Du traitement chirurgical des tumeurs fluctuantes du rein. Th. de Paris. 1877.
164 Lannelongue. Bull. d. l. Soc. de chirugie. 1877.
165* Malmsten. Hygiea XXXVII. 12. Svenska laekares-aellskfoerd p. 257. Dec. 1875. et Schmidt's Jahrb. 1877. Bd. 174. p. 247.
166 Pepper. Cystic degeneration of the kidneys. Phila. M. Times 1877.
167 Brinton. Cystic kidneys; stricture of the urethra. Tr. Path. Soc. philad. 1878.
168* J. L. Cazaux. Quelques considérations sur les kystes dn rein chez l'enfant. Th. de Paris 1878 (N⁰. 495. A. Parant).
169 Goyder. Case of general cystic degeneration of the kidneys Student's J. and Hosp. Gaz. Lond. 1878.
170 Henry. Sacculated kidney. Phila. M. Times. 1878.
171 Richardson. Cystic degeneration of the kidneys. Proc. M. Soc. County Kings. Brooklyn. 1878.
172 Tyson. Cystic kidney. Phila. M. Times. 1878.
173 Bornhaupt. Sur la pathogénie des maladies chirurgicales des reins. St. Petersb. medic. Wochenschr. 1879.
174 Chambard. Dégénérescence kystique du foie et des reins. Bull. Soc. anat. de Par. 1879.
175 Cornil. Examen histologique du rein kystique. Bull. Soc. anat. de Paris. 1879.
176 Eve. Case of cystic degeneration of the kidneys. Tr. pathol. Soc. Lond. 1879.
177 Formad. Cystic and tubercular kidneys. Phila. M. Times. 1879.
178 Josso. Rein kystique. Bull. Soc. anat. de Nantes. 1879.
179* Pawlowsky. Zur Frage über cystoïde Degeneration beider Nieren. St Petersb. med. Wchnschr. 1879.
180 Peters. Cysts of the kidneys. Tr. N. York Path. Soc. 1879.
181 Tupper. Large cystic tumor of kidney. Boston M. and S. J. 1879.
182* Deaver. Philadelphia medical Times and Gazette. 1879—80.
183 Hawes. Case of cystic degeneration of the kidneys. Detroit Lancet. 1879—80.
184* Von Bergmann. Berlin. Klin. Wochenschr.
185* Boyer Traité des maladies chirurgicales. t. 8. p. 478.
186 Bond. On a case of cystic degeneration of the kidney. Brit. M. J. Lond. 1883.? (1880).
187* Brigidi et Severi. Contributo alla patogenesi delle cisti renali. Sperimentale. Firenze. 1880.
188* Deaver & Lovejoy. Cystic kidneys. Tr. Path. Soc. Phila 1880.
189* Duboc. Soc. anat. 1880.
190* Frederic Eve. Transact. of path. Soc. 1880.
191* Gairdner. Specimens of cystic disease of kidney. Glasgow. M. J. 1880.
192* P. de Lamer. Contribution à l'étude clinique des kystes du rein. Th. de Paris. 1880. (N⁰. 370. A. Derenne.)
193 Solles. Observations de reins kystiques. Mém. et compt. rend. Soc. d. sc. méd. de Lyon. 1880.
194* Hare. Transact. of Pathol. Soc. 1880—81.
195 Aurial. Kyste exceptionnel du rein. Tribune méd. Par. 1881.

196* Clarke. Boston medic and surgic. Journ. 1881.
197* Goodhard. British medical Journal. 19. Maart. 1881.
198* Strübing. Zur Symptomatologie der cystösen Nierendegeneration bei Erwachsenen. Deutsches Arch. f. clin. medic. 1881.
199 Brodeur. Nombreux et volumineux kystes des reins, hydropisie cardiaque. Bull. d. l. Soc. anat. 1882.
200 Bruen. Cystic kidneys, with renal asthma. Tr. Path. Soc. Phila. 1882.
201* Chotinsky. Ueber Cystenniere. Th. de Berne. 1882.
202 Fraenkel. Ueber einen Fall von Nierencyste. Charité. ann. 1882.
203* Kelsch und Kiener. Sur les altérations paludéennes du rein. Arch. de phys. 1882.
204* Merklen. Soc. anatomique. 1882.
205* Sabourin. Etude sur quelques variétés de tumeurs du rein. Arch. de phys. 1882.
206* Thorn. Beitrage zur Genese der Cystenniere. In. D. 1882. Bonn.
207* Leichtenstern. Allgem. ärztl. Verein 2. Köln. Sitzg. 13 Aug. 1883. et Deutsche med. Wochenschr. N⁰. 51. 1883.
208 Schnauberg. Degeneratio cystica renum. Ejened. klin. gaz. St. Petersb. 1883.
209 Bateman. On cystic degeneration of the kidney. Birmingh. M. Rev. 1884.
210 Bompiani. Degenerazione cistica del rene destro. Ann. di ostet., Milano. 1884.
211 Chevron. Dégénérescence kystique des reins, chez une malade morte de sclérose du poumon. Bull. d. l. Soc. anat. 1884.
212 M'Dowall. Case of cystic degeneration of the kidney. Edinb. M. J. 1884.
213 Valude. Soc. anat. 1884.
214* Caresme. Soc. anatomique 1885.
215* Durlach. Ueber Entstehung der Cystenniere. In D. 1885. Bonn.
216* Brodeur. De l'intervention chirurgicale dans les affections du rein. Th. de Paris. 1886.
217* Schachmann. Arch. gén. de med. 1886.
218* Chevalier. Kystes multiples du rein. Bull. soc. anat. 1887. p. 251.
219* J. Hommey. Contribution à l'étude anatomique des kystes du rein. Th. de Paris. 1887. (N⁰. 355. H. Jouve.)
220* Prudden. New York medic. Record. 1888.
221* F. Lejars. Du gros rein polykystique de l'adulte. Th. de Paris. 1888. (N⁰. 154. G. Steinheil.)

KYSTES DU FOIE.

222 Jernegan. A letter concerning an extraordinary cystis in the liver full of water. Phil. Trans. Lond. 1745. p. 305.
223 Roux. Observation sur une hydropisie enkystée du foie, trouvée dans le cadavre d'un homme mort suffoqué. J. de méd. chir., pharm. etc. Paris. 1774. p. 314.
224 Caille. Observation sur une hydropisie de foie. Hist. Soc. roy. de méd. Paris. 1777—79. p. 212.
225* Lassus. Recherches et observations sur l'hydropisie enkystée du foie. J. de méd., chir., pharm. etc. Paris. 1801. 1. p. 115—139.
226* Laugier. Note sur une matière renfermée dans un kyste qui se trouvait attaché au bord libre du foie dans le cadavre d'une femme âgée d'environ soixante-dix ans. Ann. de chim. et phys. Paris. 1816. p. 126.
227 Pascal. Observation d'une hydropisie enkystée du foie. N. Journ. de méd. chir., pharm. etc. Paris. 1818. p. 121.
228 Messager. Observation d'une hydropisie enkystée du foie. J. compl. du dict. d. sc. méd. Paris. 1823. p. 189.
229 Thomas, (W.) Case of tumour in the liver (single cyst.) Tr. M. and Physiol. Soc. Calcutta. 1826. p. 301.
230 Hostings. Case of serous cysts of a very large size, situated upon the convex surface of the liver, complicated with ascites. Midland M. en S. Reporter. Worcester 1828—9. p. 352.
231 Chomel. Apoplexie avec altérations du coeur et du poumon; kystes dans le foie et les voies urinaires. Clinique. Paris. 1830. p. 147.

232 Hesse. Observation d'hydropisie du foie. J. compl. du dict. d. sc. méd. Paris. 1830. p. 397.
233 Bonorden. Blut-Kyste in der Leber. Med. Ztg. Berlin. 1838. p. 25.
234 Pereira und Sonza. Kisto seroso do figado, simulando por sen enorme volume, e symptomas concomittantes huma hydropisia ascites. J. Soc. d. sc. med. de Lisb. 1839. p. 16.
235* Tavignot. Bulletins de la Société Anat. 1840. p. 78.
236* Hawkins. Med. chir. Transact. 1841. p. 98.
237* Velpeau. Kystes du foie. Ponctions répétées. Inflammation consécutive. Influence de l'air dans les cavités accidentelles. Gaz. des Hôp. Paris. 1847. p. 339.
238* Budd. On diseases of the Liver. 1852.
239* Davaine. Note sur des kystes séreux du foie formés par la dilatation des conduits biliaires ou des cryptes de ces conduits. Gaz. medic. 1852. p. 319 et Schmidt's Jahrb. 75. p. 282.
240* Henoch. Klinik der Unterleibskrankheiten. 1852.
241 Struthers. Calcareous cystic tumour of the liver. Month. J. M. Sc. Lond. and Edinb. 1852. p. 185.
242* Davaine. Compte rendu de la Soc. de Biol. T. IV. 1853.
243 Boullard. Kystes du foie. Bull. Soc. anat. Paris. 1854.
244* Bristowe. Cystic disease of the liver, associated with similar disease of the kidneys. Transact of the Path. Soc. 1855—56. Vol. VII. p. 229—235.
245 Wilks. Cystic disease of the liver and kidney. Tr. Path. Soc. Lond. 1855—6. p. 235.
246 Banks. Hydrocele of the liver. Dublin. Hosp. Gaz. 1856. p. 27.
247 Cases. Kystes de la face convexe du foie. Abeille méd. Paris. 1856. p. 173.
248 Dolbeau. Etude sur les grands kystes de la surface convexe du foie. Paris. 1856.
249 Duplay. Kyste de la face postérieure du foie; examen chimique et micrographique; atrophie partielle du diaphragme et du rein. Gaz. d. Hôp. Par. 1856. p. 397.
250* Friedreich. Cyste mit Flimmerepithel in der Leber. Arch. f. pathol. Anatomie XI. p. 466—469. 1856.
251* Buhl. Arztl. Intelligenzbl. f. Baiern. 1857. 6.
252* Crequy. Eine beim Leben diagnosticirte Lebercyste. Gaz. des Hôp. Par. 1857. p. 470.
253* Hogg. Cystic disease of the liver. Tr. path. Soc. Lond. 1856—7. p. 245. et Lancet. Lond. 1857. p. 117.
254 Monad. Observation de kyste du foie. Gaz. d. hôp. Par. 1857. p. 470.
255 Voisin. Kyste uniloculaire de la surface convexe du foie (Traitement par les injections de bile). Bull. Soc. anat. de Paris. 1857. p. 132.
256 Atkinson. Hepatic cyst, with abdominal section and aspiration of cysts. Brit. M. J. London. 1858. p. 873.
257* John Taylor. London. Med. Gaz. Vol. 35. p. 393.
258* Abercrombie. Diseases of the stomach. 2nd. edit. p. 367.
259* Haarer. Cystennieren. Memorable VI. 8. 1861.
260* Engel. Krankheiten im höhern Alter. Wien. Sitztg. 27—30, 32—35. 1864.
261 Gloz. Ueber Cysten in und an der Leber. Tübingen. 1864.
262* Caresme. Bulletins de la Société Anat. 1865.
263 Pelvet. Kyste du foie; crétification et ossification des parois. Bull. Soc. anat. Paris. 1865. p. 158.
264* Naunyn. Ueber Cystosarcoma hepatis. Muller's Archiv. 1866. p. 710.
265* Chantreuil. Dégénérescence kystique des reins et du foie. Bull. d. l. Soc. Anat. 1867. p. 439.
266 Blachez. Traitement des kystes du foie. Union médic. Par. 1868. p. 105.
267* Joffroy. Bull. d. l. Soc. Anat. 1868. p. 131.
268* Kussmaul. Berl. klin. Wchnschr. V. 20. 1868.
269 Salter. Case of diseased liver. Tr. Path. Soc. Lond. 1868—69. p. 505.
270* Leboucher. Kystes nombreux du foie et des reins. Bull. d. l. Soc. Anat. 1869. p. 243—45.
271* Lancereaux. Dégénérescence kystique des deux reins et du foie. Lésions urémiques de l'estomac et des intestins. Soc. anatom.
272* v. Recklinghausen. Virch. Arch. Bd. 84.

273 Fochier. Kyste du foie. Lyon méd. 1871. p. 330.
274* Bouchut. Kyste séreux du foie, ponction avec la troicart capillaire, guérison. Gaz. des Hôp. 1872. p. 137.
275 Bouilly. Kystes séreux du foie ayant suppuré sous une influence inconnue; infection purulente consécutive. Bull. Soc. anat. Paris. 1872. p. 138.
276 Clement. Kystes du foie. Mem. Soc. d. sc. méd. de Lyon. 1872. p. 109.
277 Cousins. Large hepatic cyst simulating an ovarian tumour; unsuccessful operation; remarks on diagnosis. Brit. M. J. Lond. 1874. p. 700.
278 Landouzy. Kyste athéromateux du foie. Bull. Soc. anat. de Paris. 1874. p. 262.
279 Baraduc. Kystes du foie. Bull. Soc. anat. Paris. 1876. p. 247.
280 Cazenave. Kyste du foie; guérison par un traitement général. Paris. méd. 1876. p. 57.
281* Komorwoski. Bull. d. l. Soc. Anat. 1876.
282* E. Michalowicz. Dégénérescence kystique des reins et du foie. Th. de Paris. 1876. (N°. 95. A Parent.)
283* Courbis. Contribution à l'étude des kystes du foie et des reins et des kystes en général. Paris. 1877.
284 Gallard. Kyste du foie; ponction par la méthode de Jobert de Lamballe; guérison. Union méd. Par. 1878. p. 873.
285 Thomas. (T. G.) Hepatic cyst. Med. Rec. N. Y. 1878. p. 383.
286* Lataste. Dégénérescence kystique du foie et des reins. Bull. d. l. Soc. anat. 1879. p. 614.
288 Gayrand. Contribution à l'étude de la dégénérescence kystique du foie et des reins. Gaz. hebd. de sc. méd. de Montpellier. 1879—80. pl. 131.
288* Brigidi et Severi. Lo Spérimentale. 1880.
289 Engelman. Cysts of the peritoneal covering of the liver. Obst. Gaz. Cincin. 1880. p. 68.
290 Poignet. Un cas curieux de kyste du foie; guérison. Médic. Par. 1880. N°. 36.
291* Pye-Smith. Cystic disease of the liver and of both kidneys. Transact. Path. Soc. Lond. 1880—81. p. 112—119.
292* Juhel-Renoy. Revue de médecine. 1881. Dégénérescence kystique du foie et des reins.
293 Lecerf. Observation de kyste traumatique du foie. Union méd. Par. 1881. p. 40.
294 Sharkey. Simple cyst in connection with the liver. Trans. path. soc. Lond. 1881—82. p. 168.
295* Babinski. Bull. de la Soc. Anat. 1882. Kystes multiples du foie et des reins.
296* Chotinsky. Ueber Nierencysten. Th. de Berne. 1882.
297 Drake. Cyst of liver. Brit. M. J. Lond. 1882. p. 845.
298 North. Case of cystic tumor of liver caused by impacted gall- stone in common bileduct. Med. Rec. N. Y. 1882. p. 344.
299* Sabourin. Dégénérescence kystique du foie et des reins. Arch. de Physiol. 1882.
300 Savage und White. Cystic degeneration of the liver. Trans. path. soc. London. 1883—84. p. 214.
301 White. A case of true cystic degeneration of the liver in association with yellow fever, together with two cases of tubercular vomicae in that organ. Tr. Path. Soc. Lond. 1883—84. p. 217.
302 Eddowes. Cyst of the liver; abdominal section; recovery. Brit. M. J. Lond. 1884. p. 410.
303 Salvioli. Degenerazione cistica dei reni e del fegato. Salute Italia med. Genova. 1885.
304 Surmay. Enorme kyste abdominal, probablement du foie, ayant les apparences extérieures d'un kyste ovarique; ponction et évacuation, guérison. Bull. et mém. Soc. de chir. de Paris. 1885. p. 402.
305* Wagner. Beitrage zur Nierenchirurgie. Deutsch Zeitschr. für Chirurgie. 1886.
306* v. Hippel. Cysto-adenoma hepatis. Virch. Archiv. Bd 123.

XII.

SUR UN MONSTRE ACARDIAQUE

(Pl. XIV et XV).

PAR

N. C. MULDER.

(1891).

Les Acardiaques, malformations incapables de vivre, appartiennent au grand groupe des „Monstra deficientia seu monstra per defectum" ou monstres par arrêt de développement, c'est-à-dire aux „Missbildungen, welche dadurch karakterisirt sind, dass die Bildung unvollständig, defect ist, sodass grössere oder kleinere Abtheilungen des Körpers fehlen oder verkümmert oder abnorm klein sind" [1]).

Les Acardiaques sont rares. Ainsi FÖRSTER dit qu'à une série de 500 cas de monstres doubles il n'a pu opposer qu'une série de 90 cas d'Acardiaques. CLAUDIUS parle de 112 Acardiaques qu'il a trouvés décrits ou qu'il a étudiés. Ils se rencontrent tous, soit dans des cas de naissances gémellaires, soit dans des cas de naissances multiples.

Les auteurs ne sont pas d'accord sur leur sexe. CLAUDIUS n'a trouvé d'indication concernant le sexe que pour 99 Acardiaques: 35 étaient du sexe masculin; 33, du sexe féminin et 31 étaient mentionnés comme n'ayant pas de sexe. Parmi ces derniers 7 seulement montraient des rudiments d'organes sexuels. Des 35 Acardiaques masculins, 21 possédaient tous les organes génitaux tant externes qu'internes; des 33 Acardiaques féminins, 14 seulement avaient des organes génitaux complets. Par contre, TIEDEMANN dans son „Anatomie der kopflosen Missgeburten" est d'avis que la plupart appartiennent au sexe féminin, ce que MECKEL (Handbuch der path. Anatomie) admet également.

---

1) FÖRSTER. Die Missbildungen des Menschen 1861.

Les Acardiaques se présentent sous des formes diverses. Quelques-uns n'ont aucune forme humaine; d'autres possèdent des membres; chez tous il manque une tête bien développée. Ce fait, suffit pour conclure que tous les Acardiaques sont incapables de vivre.

D'après FÖRSTER il faut répartir les Acardiaques en trois catégories:

1. l'Amorphe.
2. l'Acéphale.
3. l'Acorme.

AMORPHE.

a) L'Amorphe est la forme la plus inférieure. On ne peut y découvrir aucune trace de tête, ni de membres, ni d'organes génitaux; la peau est bien développée. A l'intérieur on trouve: de la graisse, du tissu cellulaire, et une colonne vertébrale rudimentaire avec moelle épinière. Le cordon ombilical consiste en une veine et une artère. Il n'y a pas toujours de rudiment d'intestin. On trouve dans beaucoup de cas des os du crâne.

b) Le Mylacéphale a une forme plus humaine. L'extrémité céphalique est lisse ou poilue; les membres inférieurs existent toujours. L'anus et les organes sexuels existent très souvent. Le squelette est mieux constitué que dans la forme précédente; parfois on trouve des rudiments de membres supérieurs, d'os du crâne et de la face. Il existe en outre: un intestin, un et parfois deux reins avec uretères et vessie, et des organes génitaux internes.

ACÉPHALE.

L'Acéphale est la forme d'Acardiaque la plus fréquente; l'Amorphe et le Mylacéphale peuvent être rangé sous cette catégorie. Nous trouvons une excellente figure représentant la forme habituelle de l'Acéphale dans le traité de ZIEGLER [1]). C'est cette figure que nous reproduisons ici (p. 245).

Parmi les 112 Acardiaques de CLAUDIUS on compte 5 Acormes (voir plus loin); les 107 autres sont tous Acéphales, dont 18 Mylacéphales ou Amorphes. 13 Acéphales seulement présentaient des rudiments de crâne.

Pour CLAUDIUS il n'y a de tête que quand existent toutes les vertèbres cervicales et des os de la tête indubitables, comme par exemple un temporal ou un maxillaire inférieur pourvu de dents logées dans les follicules dentaires.

FÖRSTER dit: „die Missbildungen haben keinen Kopf; strenger genommen muss man sagen keinen vollkommen entwickelten Schädel, denn Rudimente des Schädels sind in manchen Fällen

1) Lehrbuch der allgem. und speciellen pathol. Anatomie.

allerdings vorhanden." Par contre on ne voit pas bien ce qu'il entend par des rudiments de crâne; car CLAUDIUS disait déjà: „übrigens muss man gegen die Angaben mehrerer Autoren über das Vorhandsein eines Kopfes einige Kritik üben, indem die oberen Endwirbel nicht selten sehr abweichende Formen zeigen."

Tout autre chose est „kein Kopf" et „kein vollkommen entwickelter Kopf" comme le dit FÖRSTER. Si nous examinons les exemples qu'il figure et décrit partiellement, alors l'Acephalus sympus de HEROLDT (Beschreibung sechs menschl. Missgeb. Taf. 7) a: „ein unförmliches Kopfende äusserlich mit Andeutungen von Augen und Nase, rudimentäre Schädelknochen, die eine Art Höhle bilden für eine unförmliche Nervenmasse, welche sich in die Medulla oblongata fortsetzt, und 8 Halswirbel, 9 Brustwirbel und 4 Lendenwirbel". L'Acéphale de VROLIK (Tab. ad illustr. embryog. Tafel 47) n'a aucun os du crâne rudimentaire. Car l'auteur ne dit pas ce que contenaient les saillies charnues qui se trouvent à l'extrémité supérieure du tronc.

L'image d'un autre Acéphale avec os du crâne rudimentaires (FÖRSTER's Atlas Taf. IX, fig. 15) ne nous fournit aucune donnée sur ce que FÖRSTER entend par os du crâne rudimentaires. Enfin, dans sa fig. 20, il nous montre un crâne incomplet avec frontaux, pariétaux et occipital. Ici il ne parle pas de vertèbres cervicales. CLAUDIUS admettrait dans ce dernier cas l'existence d'une tête, attendu qu'il l'admet aussi „wenn sich unzweifelhafte Kopfknochen zeigen."

En ce qui concerne d'abord le squelette, les Acéphales possédent, dans la plupart des cas, le bassin et les membres inférieurs, le thorax ouvert en avant avec ou sans sternum et côtes, et assez rarement les membres supérieurs; lorsque ceux-ci existent, ils sont toujours rudimentaires. Le développement n'est pas toujours non plus symétrique; généralement l'une des deux moitiés du corps est mieux développée que l'autre. CLAUDIUS fait observer qu'il est exceptionnel qu'un bras soit complet; quant à un avant-bras complet, il n'en connait pas d'exemple. VROLIK mentionne un cas où existaient tous les orteils; un autre Acéphale possédait 2 orteils; un troisième possédait un cubitus, mais

pas de radius à l'avant-bras droit; il s'y montrait aussi 3 doigts; mais du côté gauche il n'y avait ni cubitus, ni radius, ni doigts. Trois seulement des Acéphales cités par FÖRSTER présentaient des rudiments de membres supérieurs.

C'est le bassin qui toujours est le mieux développé; les membres supérieurs le sont le moins; les vertèbres ne sont jamais normalement constituées; souvent les corps des vertèbres seuls existent; la colonne vertébrale présente souvent des difformités. Dans des cas très rares on a trouvé un os hyoide rudimentaire et un rudiment de larynx.

Le canal vertébral contient parfois une moelle épinière bien développée; le crâne ne renferme jamais de cerveau bien constitué, ce dernier n'existe généralement pas, mais on trouve la dure-mère. On a quelquefois observé le grand sympathique. Il existe des nerfs périphériques, même quand la moelle épinière fait défaut. „Das Vorkommen quergestreifter Muskelfasern ist an die cerebrospinalen Nerven gebunden" (CLAUDIUS). Lorsque la moelle épinière et les nerfs périphériques font défaut, les muscles manquent également et le périoste est alors immédiatement recouvert par le tissu adipeux sous-cutané. Parmi 52 Acardiaques chez lesquels le système nerveux a été signalé, la moelle épinière et les nerfs périphériques manquaient dans 13 cas; 4 cas possédaient tous les nerfs périphériques.

L'estomac, la rate, le foie, les poumons et le coeur manquent toujours. La cavité thoracique montre parfois des cavités kystiformes. Les intestins existent toujours; ils sont d'une longueur très variable et généralement remplis d'un mucus gris ou clair; le rectum se termine soit normalement soit en cul-de-sac, ou en s'ouvrant dans un cloaque. En ce qui concerne les organes génitaux je renvoie à ce que j'en ai dit plus haut.

„Die Nieren sind das Organ, welches sich einer vorzüglichen Ausbildung erfreut" dit CLAUDIUS. Dans presque tous les cas les reins existent et généralement ils sont normaux et volumineux. Les uretères, la vessie et l'ouraque sont aussi généralement normaux. Parmi les 112 cas que connaissait CLAUDIUS, les

sind die Nebennieren notwendig für die normale Entwickelung des Gehirns, vielleicht hängen sie umgekehrt von diesem ab und atrophiren, wenn das Centralnervensystem fehlt." ROKITANSKY disait en 1842 que chez les Acéphales les capsules surrénales ne font pas toujours défaut et que leur absence n'a pas grande importance, attendu que tant d'autres organes importants montrent en même temps un arrêt de développement.

Les organes surrénaux ne font pas seulement défaut chez les Acéphales, mais aussi dans les cas d'Hémicranie, de Sympodie et dans les cas de grandes fissures thoraciques et abdominales.

WEIGERT considère comme très probable que les perturbations du système nerveux qui existent dans la région céphalique occasionnent l'aplasie des capsules surrénales; mais par contre, il réfute énergiquement le rapport de causalité inverse. Il tient en outre comme très possible que le grand sympathique joue là un rôle important et surtout le ganglion cervical supérieur. Il ne rentre nullement dans le cadre de ce travail de nous étendre davantage sur ces particularités.

J'ai dit plus haut que chez les Acéphales le coeur fait toujours défaut; je veux dire un coeur normalement constitué, attendu que dans beaucoup de cas on rencontre des rudiments de cet organe. AHLFELD, dans „Archiv für Gynaekologie Bd. XIV, T. 3) cite 9 cas où se trouvait un coeur plus ou moins développé. Un des cas les plus remarquables est bien celui de TORTUAL [1]): „Diaphragmate, quod cavum pectoris ab abdomine perfecte separat, cor in sinistro latere situm nititur. Ex corde procedent arteria aorta et pulmonalis; pericardium a parte antica patet; partes ejus laterales cor a saccis pulmonalibus separant, in quibus pulmones duo inveniuntur. Arcus aortae in arteriam brachialem sinistram omnino transit. Abscent aorta descendens, glandula thymus, trachea, oesophagus." Mais devons-nous appeler ce cas un Acardiaque?

CLAUDIUS dit à ce sujet: „und wir müssen uns gestehen, das noch kein Fall nachgewiesen ist, in dem eine durch ihre übrigen morphologischen und anatomischen Eigenthümlichkeiten als unzweifelhafter Acardiacus herausgestellte Missbildung ein Herz besessen habe."

On trouve en outre, dans la plupart des cas, chez l'Acéphale, une aorte divisée en deux iliaques primitives, un ou deux troncs veineux principaux et une ou deux veines ombilicales. Dans quelques cas on a trouvé de grands espaces caverneux, dilatations du système veineux. CLAUDIUS a fait cette observation deux fois, et toujours chez des Amorphes. Il n'a pas toujours constaté leur continuité avec les veines.

La peau est toujours normalement constituée; le tissu conjonctif sous-cutané renferme peu de graisse; il contient souvent de grands espaces remplis d'un liquide séreux.

On peut encore, en se basant sur leur degré de développement diviser les Acéphales en:

1) Abhandlungen der Berliner Academie 1816.

1. *Acephalus sympus* ou Acéphale avec formation en sirène. „Die unteren Extremitäten sind untereinander verschmolzen und zugleich nach hinten um ihre Achse gedreht, so dass die äusseren Teile aneinander stossen. Das Becken pflegt defect zu sein, meist auch die äusseren Genitalien, die Blase, Urethra und der Anus. Am Ende der verschmolzenen Extremitäten können Füsse ganz fehlen (Sympus apus) und nur einzelne Zehen vorhanden sein; in anderen Fällen findet man ein (S. monopus) oder zwei Füsse (S. dipus)", dit ZIEGLER, dans son „Lehrbuch der allgem. path. Anat. und Pathogenese 1887, p. 303". La colonne vertébrale et la moelle épinière sont toujours complètement développées, le crâne est aussi toujours très développé.

2. *Acephalus monopus et dipus.* Quelquefois le monstre dans son ensemble consiste en un bassin et un membre inférieur; d'autres fois il existe seulement un pied, sans cuisse ni jambe. Lorsque la forme est plus complète, on trouve un tronc sans bras, mais avec deux membres inférieurs.

3. *Acephalus monobrachius et dibrachius.* Les doigts existent toujours en nombre normal.

4. *Acephalus paracephalus.* Ici on trouve généralement certains os du crâne complets et d'autres rudimentaires. Ils forment une cavité ouverte ou fermée, dans laquelle ne se trouve pas de cerveau.

ACORME.

Dans cette forme la tête seule se développe. C'est le cas d'Acardiaque le plus rare. On peut distinguer à la tête une face et un crâne; mais ce n'est souvent pas sans grande difficulté. Comparons deux exemples dont l'un est donné par ZIEGLER dans son Traité p. 310; et dont l'autre est le cas que NICHOLSON a décrit dans MÜLLER'S Archiv., en 1837, et que nous représentons plus bas.

Acardiaque acorme (D'après BARKOW). — *a*, tête; *b*, rudiment du membre inférieur gauche; *c*. rudiment d'intestin; *d*, artère; *e*, veine. (Figure empruntée à ZIEGLER).

L'insertion du cordon ombilical siège dans la région du cou. Le crâne est plus ou moins ouvert et le cerveau plus ou moins bien développé; la face est en général mieux développée. La colonne vertébrale n'est pas formée ou l'est très incomplètement; le thorax et l'abdomen sont rudimentaires. L'os hyoide existe; mais du larynx, de la trachée et de l'oesophage il n'existe que des traces. Le cas de BARKOW nous montre nettement, en outre, un rudiment d'intestin.

AHLFELD est, à ma connaissance, le seul auteur qui parle encore d'un coeur rudimentaire. D'après lui il se trouverait dans une

a, masse spongieuse occupant la place du cerveau; *b*, fente palpébrale gauche; *c*, fente palpébrale droite; *d*, nez incomplet; *e*, bouche; *f*, oreille droite; *g*, *h*. sacs appendus à l'occipital; *i*, masse indéterminée; *k*, cordon ombilical. Le cordon provenait du même placenta que celui de l'autre jumeau avec lequel il est né.

Squelette du crâne: *a*, maxillaire supérieur; *b*, maxillaire inférieur; *c*, langue; *d*, os nasal; *e*, temporal; *f*, apophyse zygomatique du maxillaire supérieur; *g*, os malaire; *h*, apophyse coronoide du maxillaire inférieur; *i*, grande aile du sphénoide; *k*; écaille du temporal; *l*, pariétal gauche; *m*, frontal rudimentaire; *n*, condyle occipital droit; *o*, prolongement osseux partant de la face inférieure du crâne.

des saillies ou appendices en forme de sacs qui siègent dans la région du cou.

Tandis que FÖRSTER ne donne que les trois divisions mentionnées des Acardiaques, AHLFELD, au contraire, admet encore un quatrième groupe qu'il appelle:

Acardiacus anceps.

Cette forme est également rare. Elle a, d'après AHLFELD, une tête régulièrement développée, un tronc, un bassin et des membres; il existe toujours un coeur plus ou moins rudimentaire. „Es können sogar das Brustbein und das Zwerchfell fast vollständig normal zur Entwickelung kommen." Cette description d'AHLFELD est en opposition avec celle de ZIEGLER, qui dit: „Der Rumpf ist gut entwickelt, Kopf und Extremitäten sind rudimentär." Ainsi tandis que l'un entend par Acardiacus anceps un foetus qui extérieurement est à peu près normal, l'autre attribue à cette malformation une forme qui est absolument anormale.

Chez tous les Acardiaques les dispositions de l'appareil circulatoire sont sans aucun doute de la plus haute importance. Nous allons examiner sur ce point quelques-uns des cas les plus anciens, en nous bornant exclusivement à ceux qui constituaient, à l'évidence, des Acardiaques certains. Nous dirigerons en même temps notre attention sur le placenta et les enveloppes foetales, pour autant

qu'ils ont été décrits, ainsi que sur les théories anciennes, auxquelles on a ajouté foi naguère, concernant les causes de l'origine de cette malformation.

Le cas le plus ancien, que nous mentionne ULYSSUS ALDROVAND [1]) remonte à l'année 1431. Cette observation ne peut pas nous servir pourtant, car le foetus n'a pas été suffisamment décrit. Le même auteur parle des observations de CONRAD LYCOSTHENES [2]) en 1525, de JACOB FINCELIUS [3]) en 1554, de JOHANNES ALTINUS [4]) en 1562, de JOHN BIRNHARD [5]) en 1581, et de beaucoup d'autres encore. Il dit que dans ces observations il s'agissait toujours d'Acéphales; mais il ne dit pas comment le coeur se comportait et il nous manque une bonne description des vaisseaux et du placenta.

La première description quelque peu détaillée a été donnée par A. EBERHARD [6]), description que nous trouvons aussi dans JEAN PALFIJNS: „Description Anatomique" [7]). Le monstre était né après un enfant bien constitué. Le cordon ombilical du monstre était très long et au dessus de son insertion au corps se trouvait une petite glande. Le coeur, les poumons, la rate, les reins et la vessie faisaient défaut; il existait un foie avec vaisseaux et un fragment d'intestin. Dans la description du monstre il n'est plus parlé des vaisseaux; mais dans l'explication de la dernière des quatre figures fournies par l'auteur, nous lisons cependant que deux artères et deux veines se voyaient au foie et se rendaient à l'ombilic en traversant le mésentère. Par curiosité je citerai un court passage des considérations émises par l'auteur, sur l'origine de cette malformation. „On la rapporte quelquefois à Dieu, quelquefois aux mauvais anges, quelquefois au Ciel, tantost à la mauvaise disposition de la matrice, d'autrefois à la disproportion des semences, et assez souvent à la forte imagination de la mère." Comme preuve de cette dernière manière de voir, il conte l'histoire de la mère; chaque jour elle a vu un mendiant, dont la tête et le dos étaient recourbés, marchant sur ses mains et ses genoux; elle ne l'a jamais vu que par derrière, c'est-à-dire sous une forme correspondant complètement à celle du monstre, „d'où on peut conclure que ce fut ce mendiant, qui donna occasion à la production de ce monstre." Et EBERHARD d'ajouter avec exaltation: „Qu'heureuses sont les femmes courageuses, sages, prudentes, magnanimes, qui ne se laissent pas épouvanter par des petites choses..... Elles ne seront point sujettes aux incommodités susdites." Pour expliquer comment la vue de ce men-

---

1) Monstrorum historia. Bononiae 1642.
2) Chronicon prodigiorum et ostentorum.
3) Tractate von den Wunden.
4) AMBROSIUS PARÆUS Oper. Chir. Lib. 24 Francof ad Moen 1594.
5) Thüringischer Chronik Buch 3.
6) Lux e tenebris effulsa ex viscerum monstrosi partus enucleatione 1663.
7) Description anatomique des parties de la femme qui servent à la génération 1708.

diant a pu provoquer la formation d'un monstre aussi informe, EBERHARD dit que: „les humeurs et les Esprits" se rendent, par la circulation, à l'utérus, qui alors recueille „l'impression des objets, dont on a été frappé, la vertu formatrice, ou pour mieux dire séductrice, imprimant sur le fétus l'image de ce qu'on a considéré."

Dans la description que donna LANKISCH, en 1679 [1]), d'un Acardiaque, nous trouvons, en ce qui concerne l'appareil circulatoire, que ce monstre possédait un cordon ombilical court et mince et que dans la cavité abdominale se trouvaient les deux reins avec leurs veines, qui provenaient d'une veine plus volumineuse descendant le long de la colonne vertébrale. L'auteur ne dit rien du placenta ni des enveloppes foetales.

Le 21 mars 1706, naquit un Acardiaque, que décrit POUJOL [2]). Il naquit d'abord une petite fille bien constituée; puis l'Acardiaque, du sexe féminin; vint ensuite l'arrière-faix, qui était très volumineux. On vit deux cordons ombilicaux: celui de la fillette bien constituée était très épais; l'autre, très mince. Les deux cordons étaient réunis par une grosse branche, qui partant du cordon de l'enfant normalement constitué s'unissait au cordon ombilical de l'Acardiaque. Le placenta montrait une moitié bien développée (sur laquelle était inséré le cordon de l'enfant bien constitué), tandis que l'autre moitié était inégale, rugueuse et semblait avoir été pour ainsi dire rongée. La veine ombilicale du monstre, après avoir suivi un trajet arciforme sous le péritoine, débouchait dans la veine cave un peu au dessous des reins; la veine cave se dirigeait de bas en haut, le long de la colonne vertébrale et se divisait en deux branches au point où auraient dû se trouver les bras. Ces deux branches se divisaient en un si grand nombre de rameaux „qu'il n'y avoit rien de plus agréable à voir" dit POUJOL. Il n'a pu trouver d'aorte. Cette description est très remarquable; en effet, comment le sang pouvait-il être ramené du foetus au placenta?

Dans les „Mémoires de l'Académie des Sciences de Paris, année 1720", MÉRY parle d'un cas où l'Acardiaque était né le premier, avant une fille bien constituée. Ils se trouvaient dans une cavité amniotique commune et avaient un placenta commun avec un cordon ombilical bifurqué au milieu de sa longueur. Il existait un volumineux hydramnios et cette circonstance décide MÉRY à donner cette explication: „Ces eaux avoient peut-être noyé l'un des deux foetus, et avoient détruit un grand nombre des parties de la machine encore très faible et très délicate." MÉRY nous apprend pourtant déjà qu'en l'absence du coeur, il devait y avoir un autre organe capable d'engendrer la force d'impulsion du sang dans

1) Glaubwürdiger Abriss und Beschreibung der wunderseltsamen, raren und kaum erhörten Missgeburt, welche noch neben einer gesunden Frucht den 22 Tag December des vergangenen 1677 Jahres in dem Dorfe Eybau, eine Meile von Zittau, geboren, benebst derselben Anatomie. Zittau 1669.

2) Mémoires pour l'Hist. des Sciences et des Beaux Arts. May 1706.

l'Acardiaque; il considère comme tel le coeur de la mère et conclut que le foetus doit être regardé „comme un membre de la mère."

Deux ans plus tard parut le travail de KUNDMANN [1]). C'est là que se trouve décrit l'Acardiaque de SAMUEL. A l'accouchement s'étaient présentés successivement: un garçon, puis le monstre qui était du sexe masculin, et enfin, une fille. SAMUEL attribue aux circonstances extérieures de la vie de la mère une grande influence sur la formation du monstre et: „referente marito sœpius libidine tentata concubitum appetit, semenque ante coitum effundit, quasi furens in certum fertur."

Le premier enfant avait un arrière-faix distinct; l'Acardiaque avait un cordon ombilical blanchâtre et son arrière faix était commun avec celui de la petite fille. KUNDMANN signale l'absence du coeur ainsi que l'absence de la force d'impulsion du sang, qui en est la conséquence. En effet, parmi les curieuses questions [2]) qu'il se pose, il se demande: „Wodurch ist die Impulsus circulationis verursacht worden? wodurch ist die Materia nutricia in dem Fötum gekommen, weil man doch an dem processu umbiliciformi die partes essentiales, scil. arteriam et venam nicht deutlich wahrnehmen kann?" Néanmoins il pense qu'une artère et une veine existent et il regrette beaucoup de n'avoir pu rechercher si, comment et de quelle façon ces vaisseaux communiquaient avec la mère *ou avec l'autre foetus*. Il rejette l'idée que l'imagination de la mère ait été la cause de la formation de ce monstre, attendu que non seulement deux foetus bien constitués se trouvaient dans l'utérus en même temps que le monstre, mais que l'un des foetus avait son arrière-faix commun avec celui du monstre.

GOURRAIGNE [3]) a publié le cas d'un Acardiaque, né à Montpeyrona, le 28 février 1739. Le foetus bien constitué avait un placenta propre. Le cordon ombilical du monstre avait une longueur et un diamètre normaux et se continuait avec un placenta propre. Le cordon ombilical contenait deux artères et une veine qui se divisait en deux branches, dont l'une se dirigeait à gauche et l'autre, à droite des vertèbres lombaires, où elles se divisaient, l'une comme l'autre, en plusieurs petits rameaux. Quelques uns de ces rameaux, quittant la cavité abdominale, se rendaient aux cuisses. Les deux artères ombilicales suivaient à peu près le même trajet que les deux grosses branches de la veine ombilicale. Il n'existait ni aorte, ni veine cave.

Dans le volume de 1740 des Mémoires de l'Académie de Paris, nous lisons, p. 586, une communication de WINSLOW sur un

---

1) Von einem menschlichen Monstro. Breslauer Sammlung von Natur und Medecin. Ann. 1722.

2) „Wo hat nun in Ermangelnng der Gland. Pinealis, die Seele residirt? Wo sind die Spiritus gemacht worden?"

3) Mémoires de l'Académie des Sciences de Paris 1741

Acardiaque avec „Réflexions sur cette conformation extraordinaire." Après un foetus du sexe masculin, bien constitué, naquit un Acardiaque de même sexe. Chez ce monstre, sur les côtés de la vessie se trouvaient deux artères ombilicales, qui accompagnaient l'ouraque et se terminaient à l'ombilic. Un peu au dessous du cordon ombilical on voyait à la surface du foetus, dans la peau, une petite saillie, molle, inégale et couverte de poils. Après son entrée dans la cavité abdominale, la veine ombilicale montait jusqu'à la base de cette saillie cutanée, où elle s'unissait avec le tronc d'un autre vaisseau, qui sortait de la base de cette saillie et, après avoir décrit une inflexion, descendait en arrière des intestins „à peu près comme le tronc de la portion inférieure de l'aorte" (WINSLOW). Dans la saillie cutanée se trouvait un sac membraneux, rempli d'un liquide lymphatique. Dans ce sac s'ouvraient la veine ombilicale et le tronc vasculaire sus-nommé. Le tronc vasculaire qui sortait de la saillie cutanée fournissait plusieurs branches: le tronc lui-même descendait vers le rein (il n'y avait qu'un rein avec deux uretères) et envoyait quelques branches à cet organe ainsi qu'aux intestins. Plus loin, le tronc descendait à droite et se divisait en deux branches, dont la plus volumineuse formait l'artère iliaque ext: droite et la crurale droite; l'autre branche se divisait en une artère iliaque interne droite et une artère qui se dirigeait vers les organes génitaux. L'artère iliaque interne droite se terminait comme artère ombilicale droite. Les artères du côté gauche, au nombre de trois, sortaient du rein; elles s'unissaient à gauche, sous le rein, en un gros tronc qui, à son tour, se divisait en trois branches, dont l'une constituait l'artère fémorale gauche, la deuxième, l'artère hypogastrique gauche, et la troisième l'artère ombilicale gauche. L'auteur n'a découvert aucune trace de veines. Dans ses „Réflexions", après avoir décrit la circulation foetale normale, il expose en peu de mots la circulation chez son Acardiaque et nous montre que le sang arrive de la veine ombilicale dans l'aorte, par l'intermédiaire du sac contenu dans la saillie cutanée, sac que l'on peut considérer comme un coeur, attendu que la veine ombilicale y aboutit et que l'aorte en part. Il ne s'agit nullement d'un coeur bien conformé, car on ne peut y trouver de faisceaux musculaires. Dans toute l'étendue du corps il n'existe de veines nulle part, c'est à dire aucuns „vaisseaux de retour." Cette circonstance ainsi que l'absence de coeur lui suggèrent les conjectures suivantes au sujet de ces deux phénomènes: „le cours du sang sans coeur" et „le retour du sang sans veines." Il se représente que, comme le coeur fait défaut, la circulation a du être très lente et accomplie seulement grâce à l'élasticité des parois vasculaires. Le sang passait par toutes les branches vasculaires dans des capillaires et transudait dans le tissu cellulaire, où il occasionnait un gonflement inusité, pour arriver au dehors par les pores externes de la peau. Il ne

peut rien dire concernant la cause de cette formation: „Je me joins à ceux qui, non contents de tels raisonnements, avouent simplement en tel cas leur ignorance, faute de preuves évidentes, sans vouloir inventer quelque système pour se tirer d'embarras et qui, loin de penser que leur idée sur les extraordinaires originels choque l'uniformité de la nature, et blesse la sagesse ou autres attributs divins du Créateur, croyent plûtot rendre par là entièrement hommage à Sa toute-puissante liberté souveraine."

Dans les „Philosophical Transactions of the Royal Society of London, Year 1793", JOHN CLARKE décrit un Acardiaque, né après un enfant bien constitué, et qui avait un amnios propre avec un placenta. Ce placenta était soudé à celui de l'autre foetus; l'Acardiaque était rattaché au placenta par un cordon ombilical court et mince. Avant de se livrer à l'examen anatomique, CLARKE fit une injection dans le cordon ombilical du foetus bien constitué et vit la masse injectée pénétrer, à travers les deux placentas, à l'intérieur du monstre. Dans le cordon ombilical il trouva une artère et une veine qui, à l'intérieur du monstre, se portaient vers la face interne de l'os iliaque, où elles fournissaient quelques branches à la masse musculaire environnante ainsi qu'au fragment d'intestin; les troncs vasculaires se dirigeaient ensuite en arrière et vers l'autre face, de l'os iliaque, où ils se divisaient en de nombreuses petites branches. CLARKE parle aussi de la circulation. Il dit: „the defect of heart proves, that the energy of the arteries was equal to carrying on the circulation not only in its own body, but also through its own placenta..... With regard to the manner in which this monster was supplied with nourishment and with the benefit of air, there is nothing remarkable, because it had a placenta and the circulation between it and the mother was the same as in the most perfect foetus."

Les dispositions de l'appareil circulatoire sont très minutieusement décrites dans le cas de CARL CHRISTIAN KLEIN [1]), où les deux enfants possédaient un placenta commun; le cordon ombilical du monstre était court et beaucoup plus grêle que celui de l'enfant bien constitué. Dans la cavité thoracique, l'auteur ne trouva aucun vaisseau; dans la cavité pelvienne, une artère avec des veines (KLEIN ne dit pas combien); les artères iliaques étaient en continuité avec des artères ombilicales grêles. L'aorte montait à gauche de la colonne vertébrale, à côté de la veine cave, en fournissant plusieurs branches aux intestins, au foie et aux reins. Elle se divisait finalement en deux branches ascendantes qui envoyaient des rameaux au bras et à la colonne vertébrale. A gauche, à côté de l'aorte, on voyait la veine cave supérieure, qui recevait de nombreuses petites veines;

---

1) Specimen inaugurale sistens monstrorum quorumdam descriptionem. Stuttgardiae 1793. Casus V Fetum acephalum sine corde et pulmonibus sistens.

elle se divisait plus bas en les deux veines iliaques et chacune de ces dernières se divisait, à son tour, en deux branches, dont l'une destinée au bassin et l'autre, au membre inférieur. La veine ombilicale naissait au dessus de ce point de bifurcation.

Nous pourrions encore mentionner d'autres exemples. Le lecteur que la question intéresse les trouvera dans ISENFLAM [1]) (1801), BUSCH [2]) (1803), MECKEL [3]) (1806), PROCHASKA [4]) (1812) et beaucoup d'autres. Tous ces auteurs décrivent les dispositons vasculaires, d'une façon plus ou moins détaillée; quelques-uns seulement parlent un peu des relations entre les enveloppes foetales et le placenta; un plus petit nombre encore se prononcent sur la cause de l'origine de cette malformation.

Voici les principales théories qui ont été émises.

A la fin du XVIe siècle, WEINRICH [5]) défendit la théorie de l'influence du „regard", d'après laquelle les foetus anormaux doivent leur formation à une impression de frayeur éprouvée par l'âme de la mère et agissant sur le foetus. Les impressions qui avaient frappé la mère devaient s'imprimer pour ainsi dire sur la conformation du foetus. Au XIXe Siècle même, cette théorie fut encore soutenue par WÜSTNEY [6]), en se fondant sur ses propres observations. Que les monstres ne sont pas la conséquence d'une impression de ce genre, c'est ce que prouve ce seul fait que, en même temps que le monstre, non seulement naissent toujours des enfants conformés normalement, mais aussi que les monstres ont très souvent un placenta commun avec le foetus normal et que par conséquent les deux enfants sont reliés à leur mère d'une seule et même façon.

Une autre théorie fut établie par WINSLOW, au XVIIIe Siècle, Il pense, et beaucoup d'auteurs partagèrent sa manière de voir, que les monstres sont primitivement des germes ou oeufs monstrueux, que le Créateur tout-puissant forme d'après un type préalablement fixé.

D'après une troisième théorie, défendue aussi par de nombreux auteurs et combattue par WINSLOW, le monstre doit sa formation à l'influence de forces extérieures. LE MÉRY la soutint aussi. Ce doit avoir été une force bien merveilleuse, en effet, qui chez tant de femmes a déterminé la formation de foetus anormaux si semblables les uns aux autres. Et pourquoi, dans ce cas, n'y a-t-il toujours qu'un foetus partiellement modifié, par l'action

---

1) Beschreibung einer menschlichen Missgeb. in ISENFLAMM's Beiträgen zur Zergliederungskunst. Bd. 2. Leipzig 1801.

2) BUSCH. Beschreibung zweier merkwürdigen menschl. Missgeb. Marburg 1803.

3) Beiträge zur vergleichenden Anat. Bd. 1.

4) Disquisitio Anatomico-Physiologica Organismi corporis humani. Viennae 1812.

5) De ortu monstrorum commentarius 1595.

6) Versuch über die Einbildungskraft der Schwangeren in Bezug auf ihrer Leibesfrüchte, zur Beantwortung der Fragen: Können Schwangere sich wirklich versehen? Rostock 1809.

d'une force s'exerçant sur l'utérus, lors même qu'il se trouvait plus de deux foetus dans l'utérus?

Voyons maintenant ce que les auteurs de notre siècle nous apprennent sur ce sujet.

Un des plus beaux chapitres du grand ouvrage de TIEDEMANN [1]) nous parait être celui qui est consacré à la discussion de la théorie de l'évolution de HALLER. Tout ce que pense TIEDEMANN est si clair et si net que nous ne pouvons nous empêcher de citer quelques passages de ce chapitre: „Das Gefässsystem ohne Herz in den kopflosen Missgeburten (so auch in den Acardiaci) beweist gegen HALLER: 1. dass sich Gefässe ohne Herz bilden können; 2. dass der Kreislauf des Blutes ganz ohne Herz bloss durch Arterien und Venen geschehen kann, und 3. dass also die Lebensthätigkeit dieser Gefässe ganz unabhängig von den Impulse des Herzens auf eine solche Art wirken kann dass der Kreislauf des Blutes hervorgebracht wird."

Qu'il nous soit permis de tenir pour inexact le dernier point de cette citation; en effet, pourquoi l'Acardiaque ne continue-t-il pas aussi à vivre après la naissance? Dans toute la bibliographie nous ne trouvons mentionné qu'un seul cas d'Acardiaque, où le monstre ait donné des signes de vie après sa naissance. Il y a des espèces animales, comme les Annélides, les Hirudinées etc., qui peuvent vivre sans coeur, mais il est établi que pour l'homme c'est impossible, et les Acardiaques le prouvent nettement. D'après HALLER, le coeur fait circuler les sucs dans le germe, même avant que commence l'évolution; il détermine la chute de l'oeuf hors de l'ovaire et son cheminement à travers les oviductes; de plus, parmi tous les organes de l'embryon, le coeur est le premier qui se forme et aucun organe ne vit avant la formation du coeur (ante cor pars nulla vivit. HALLER). HALLER cite aussi quelques exemples d'embryons, chez lesquels le coeur faisait défaut; mais ils auraient, selon lui, reçu le sang par les vaisseaux maternels. Aussi TIEDEMANN dit très bien: „Der grosse HALLER scheint hier selbst seine Evolutionstheorie vergessen zu haben..... Die Foetus mussten doch erst in die Gebärmutter gelangt sein, ehe sie sich mit dem Gefässsystem der Mutter in dem Uterus verbinden konnten, welches aber ohne Herz, nach HALLER'S Theorie, nicht geschehen konnte." Revenons à notre thème et voyons quelle est l'opinion de TIEDEMANN sur la circulation chez les monstres acardiaques. Le sang ayant subi l'hématose dans le placenta est ramené au corps du monstre par l'artère ombilicale, il passe ensuite dans l'aorte ou dans les artères iliaques et arrive ainsi dans les différents organes. Grâce à des anastomoses entre les dernières ramifications artérielles et les veines, le sang passe dans les veines et est de nouveau ramené au placenta par la veine ombilicale. Il en résulte donc que, contrairement à ce qui se passe norma-

1) Anatomie der kopflosen Missgeburten 1813.

lement, l'artère ombilicale charrie du sang artériel et la veine ombilicale, du sang veineux. Afin d'étayer sa manière de voir, il emprunte quelques faits à l'Anatomie comparée. TIEDEMANN insiste aussi sur ce fait que chez les Acardiaques, en général, il existe du tissu cellulaire abondant, rempli de sérum. Avant et après lui, presque tous les auteurs ont aussi attiré l'attention sur cette circonstance chez les Amorphes. TIEDEMANN y voit la preuve „dass diesen Missgeburten keineswegs der Stoff zur Bildung und Gestaltung gefehlt, sondern dass der Vegetations- oder Bildungsprocess an einem Mangel der Energie gelitten, und dass sich so die vorhandene Masse nicht zu Organen gebildet hat." (Sous le nom de „Vegetation", il entend l'accroissement et la constitution de la forme).

TIEDEMANN fonde son interprétation de la cause de la malformation sur les belles recherches de C. F. WOLFF „Die Bildung des Hühnchens im Eie". Il décrit d'abord le développement du système vasculaire et ajoute: „Alle Organe reihen und bilden sich an den Gefässbaum an, indem die Gefässe und Zweige der Aorta den Stoff zu dem Parenchym der Organe absetzen, und sich selbst in dieses hinein fortbilden." Il trouve la preuve de ce principe dans le fait que tous les organes existent sur le parcours du tronc et des branches principales de l'aorte avant d'exister sur le trajet de leurs branches périphériques. Ainsi les premières branches de l'aorte qui se rendent vers le tube cardiaque engendrent la formation de la substance musculaire du coeur; les carotides externes amènent la formation de la langue, des oreilles, des os de la face, du crâne etc. „Es kann uns darum nicht befremden, dass die Hirnblasen früher vorhanden sind als die Schädelknochen." Les os du crâne sont formés par les branches périphériques de la carotide externe, tandis que le cerveau est formé par le tronc même de la carotide interne. Il admet donc que l'ordre de succession dans la formation des organes est sous la dépendance de l'ordre de succession dans la formation des artères. Si nous appliquons ces principes aux malformations, alors, si le „processus de végétation", ou ce qui revient au même comme nous venons de le dire, si le développement du système vasculaire est ralenti ou diminué dans le foetus, il doit se former un monstre, c'est-à-dire un foetus dépourvu de certains organes; réciproquement, tout monstre par défaut doit provenir d'un arrêt de développement du système vasculaire: la formation d'un Acéphale doit donc être ramenée, attribuée à l'absence ou à un arrêt de développement des carotides. „Der Bauch kann den Missgeburten niemals fehlen, weil er derjenige Teil des Embryos ist, welcher zuerst aus den Gefässen des Nabelstrangs hervorwachst." Si nous admettons cette explication, comment devons-nous alors nous expliquer les Acormes, par exemple un Acorme comme celui que nous avons décrit et figuré p. 248?

Enfin il se demande, question difficile à résoudre, pourquoi

le „processus de végétation" s'arrête. Il émet à ce sujet une hypothèse: la cause de cet arrêt de développement résiderait dans une anomalie du processus de la fécondation et „also sind die ursächlichen Momente in dem Zeugungsacte selbst zu suchen." A ce propos il cite toute une série de familles, dans lesquelles plusieurs enfants sont nés en présentant des anomalies de conformation. Nous pourrions ajouter l'arbre généalogique d'une famille remontant à six générations et dans laquelle s'est nettement manifestée l'hérédité d'un pied-bot congénital [1]), mais ce fait ne prouve nullement qu'il doive être attribué à une fécondation anormale. Néanmoins nous pouvons entièrement approuver TIEDEMANN lorsqu'il dit à la fin de son mémoire instructif: „Wenn es mir auch nicht gelungen ist, die Ursachen der Bildung der kopflosen Missgeburten zu enthüllen, so glaube ich doch hinlänglich gezeigt zu haben dass die kopflosen Missgeburten in der Bildung gehemmte Foetus sind, wiewohl ich nicht den Grund oder die bewirkende Ursache in der Bildung habe auffinden können." Il laissait à „die Nachtwelt die Ursachen des gehemmten Vegetations- und Bildungsprocesses auszumitteln". Nous verrons si cette espérance s'est réalisée.

Nous avons vu que TIEDEMANN attribuait l'origine de la malformation à un arrêt de développement du système vasculaire. BÉCLARD [2]) défendit la thèse suivante: les Acéphales doivent leur origine à une maladie du cerveau et d'une partie plus ou moins importante de la moelle épinière. Il croyait que, dans ce cas, les nerfs périphériques ne se développent pas et qu'il en résultait cette conséquence que les organes auxquels se distribuent ces nerfs ne se développent pas non plus. Cette hypothèse est inexacte; les nerfs se développent avant le cerveau et la moelle épinière.

FRÉD. BLANDIN a donné une description des Acéphales dans un „Dictionnaire de Médecine et de Chirurgie" [3]). Dans ses remarques sur la vitalité des Acéphales il dit que, bien qu'il nous semble impossible que ces monstres puissent vivre, cependant

l'entourage. A mon avis cela n'est pas impossible, ainsi que veulent nous le faire croire tous les auteurs; en effet, le foetus se développait dans l'utérus, donc il vivait. Il avait également manifesté des mouvements dans la matrice; pourquoi donc n'en aurait-il plus manifesté lorsqu'il se trouvait encore uni à la mère par le cordon ombilical et qu'il se trouvait cependant déjà sorti de l'utérus? L'échange des gaz du sang du foetus s'effectue encore alors dans le placenta, tout comme à l'intérieur de l'utérus; le sang reçoit par conséquent encore sa force d'impulsion, d'un autre individu. A mon avis, le monstre peut, après la naissance, manifester des mouvements aussi longtemps qu'il est encore réuni au placenta par le cordon ombilical. Ce point n'est pas signalé par les deux auteurs dont nous venons de parler.

BLANDIN considère la malformation comme un arrêt de développement, sans qu'il puisse donner d'autre éclaircissement sur les causes de cet arrêt.

En 1822, E. GEOFFROY SAINT HILAIRE [1]) publia entre autres ses recherches sur les influences qui pourraient provoquer une semblable malformation. Il observa que, dans beaucoup de cas, des adhérences anormales entre les membranes foetales et le foetus ont pour conséquence la production d'Acéphales; il arriva même à produire un embryon anormal en plaçant des oeufs dans des conditions anormales. A. G. OTTO décrit et figure un monstre hydrencéphalocèle, chez lequel le placenta était adhérent à la tête du foetus. (Monstrorum sexcentorum descriptio anatomica. Vratislaviae 1841).

Dans son beau Traité de Tératologie, I. GEOFFROY ST. HILAIRE [2]) nous renvoie souvent à ces recherches dont nous venons de parler. Dans ses „Remarques générales sur les monstres Acéphales" il ne nous indique aucune cause de leur formation; mais il nous fournit des renseignements sur la taille de l'enfant bien constitué qui naît en même temps que le monstre, fait sur lequel les autres auteurs n'insistent que très rarement. Souvent il est plus grand qu'un autre enfant normal de la même époque de la grossesse. C'est pour ce motif que certains auteurs ont prétendu que la malformation est dûe à une „Superfoetation". ST. HILAIRE défend cette manière de voir et il explique la taille plus considérable de l'enfant bien constitué en disant: „l'un, arrêté dans son évolution, subit une atrophie, qui devient profitable à son frère."

OTTO, dans le mémoire que nous avons cité plus haut, décrit, dans son Ordre I Genre I Monstres acéphales, deux Acardiaques, dont l'un chez le veau et l'autre chez l'homme; mais il ne fournit aucune explication sur les causes de leur formation, parce que ce sujet ne rentre pas dans le plan de son livre.

En 1859 parut à Kiel „Die Entwickelung der herzlosen Miss-

---

1) Phil. anat. hist. des monstruosités humaines. Par. 1822.
2) loco citato.

geburten" par le Dr. M. CLAUDIUS. Après avoir décrit la disposition réalisée le plus souvent par l'appareil circulatoire, il étudie de quelle façon se fait la circulation chez les Acardiaques. Afin de rendre la question plus claire, il cite quelques exemples de placentas qu'il a trouvés décrits et dit tout d'abord: „Es findet sich bei den Zwillingen, deren einer herzlos ist, höchstwahrscheinlich immer ein Chorion, in den meisten Fällen zwei Amniosblasen. Die Placenta ist gemeinschaftlich oder richtiger gesagt, das ganze Capillärsystem der Placenta gehört nur Einem, dem gesunden Fötus, an, während zwei starke Gefässe, eine Arterie und eine Vene, aus dem Nabelstrang des Gesunden durch die Placenta nach der Insertionsstelle des Nabelstranges der Missbildung ziehen und dort in denselben übergehen." Il admet donc, avec HEMPEL [1]), certaines connexions vasculaires entre les deux foetus. Le sang arrive du placenta par l'artère ombilicale dans le corps du monstre; au niveau de l'origine de l'artère hypogastrique, une moitié du sang descend dans l'artère crurale et l'autre monte dans l'artère iliaque primitive. Dans l'aorte le sang circule donc en sens inverse de la direction normale, tandis que dans toutes les branches de l'aorte il circule dans la direction normale. Le sang sort du corps par la veine ombilicale, c'est-à-dire en sens inverse de la direction normale.

S'il y a deux oeufs fécondés dans l'utérus, il y a deux placentas. Vient ensuite le cas où les deux placentas se fusionnent en un placenta double avec deux chorions, pour les deux jumeaux; dans ce placenta double se trouvent un septum et des anastomoses qui ne s'effectuent que par des branches vasculaires très délicates. Dans un autre cas encore, on constate l'existence d'un placenta simple, d'un oeuf double avec un seul chorion et deux amnios; dans ce placenta il n'y a pas de septum, mais deux systèmes capillaires anastomosés. Dans le placenta simple des Acardiaques (on ne connait qu'un petit nombre de cas où l'on ait signalé l'existence de deux placentas), ces anastomoses sont encore plus marquées et l'on ne trouve qu'un seul système capillaire, qui appartient alors au foetus bien constitué; une branche artérielle et une branche veineuse volumineuses se transforment en les vaisseaux du cordon ombilical de l'Acardiaque. Nous reproduisons ici une belle figure que nous empruntons à l'Atlas de FÖRSTER; elle est prise dans l'ouvrage de SPLIEDT [2]) et nous montre très nettement la continuité entre quelques branches artérielles et veineuses de l'artère et de la veine ombilicales du foetus bien constitué, et les vaisseaux ombilicaux de l'Acardiaque.

Dans le cas décrit par MÉRY (p. 251) il y avait un cordon ombilical unique, divisé dans le milieu de sa longueur. Si nous admettons pour ce cas ce qui a été dit plus haut, la partie

1) HEMPEL. De monstris acephalis. Diss. Hafniae 1850.
2) Monstri acardiaci descriptio anatomica. Diss. Kiliae 1859.

indivise de ce cordon doit contenir deux artères et deux veines; cependant nous pourrions aussi admettre, comme le prétend MÉRY, que l'allantoide de l'un des deux foetus s'est s'inséré sur le cordon ombilical de l'autre et que c'est de cette façon qu'il s'est formé un cordon ombilical bifurqué avec un placenta simple.

a. Cordon ombilical de l'Acéphale; *b*, tronc veineux partant de la veine ombilicale du foetus normal et se rendant au cordon ombilical de l'Acéphale; *c*, branches de la veine ombilicale; *d*, tronc artériel partant d'une artère ombilicale du foetus bien constitué pour se rendre dans le cordon ombilical de l'Acéphale; *e*, rameaux de ce tronc; *f*, cordon ombilical du foetus bien constitué.

D'après CLAUDIUS, pendant la première semaine de la grossesse l'Acardiaque doit toujours avoir possédé un coeur normal; car sans la présence d'un coeur normal il ne pourrait se former ni allantoide ni placenta normal. Et pour admettre les autres explications qu'il fournit, il est nécessaire qu'il existe une allantoide normale, attendu qu'il est d'avis „dass zwei gesunde Embryen in zwei dicht neben einander liegenden Eiern zur normalen Zeit ihre Allantoiden nahe an einander an die Innenseite ihrer Chorien ansetzen." Dans ce cas les deux placentas viennent se juxtaposer; si alors les deux artères des deux placentas se touchent, elles peuvent se souder, s'ouvrir l'une dans l'autre, les courants sanguins des deux foetus se rencontrent et déterminent un retour du sang vers chacun des deux coeurs. Si les deux coeurs avaient la même puissance „müssten beide Herzen, die sich beständig einander entgegen arbeiten, endlich vor Krafterschöpfung stille stehen." Mais si l'un des deux coeurs est plus fort que l'autre, ce dernier sera gêné dans sa systole; à chaque systole la résistance augmente pour l'un des deux coeurs; finalement il ne peut plus se contracter et s'arrête en diastole. Alors se produit un courant sanguin rétrograde, par l'artère ombilicale, l'artère hypogastrique, l'artère iliaque, dans l'aorte du foetus, le coeur étant en arrêt. (Le courant sanguin provient du coeur du foetus bien constitué). Dans le coeur le sang rencontre certaines résistances: valvules etc.; il se coagule; ensuite les artères coronaires contiennent trop peu de sang; le coeur se trouve alors insuffisamment nourri et il s'atrophie.

Si la quantité de sang qui afflue dans le foetus anormal était

absolument égale à celle qui en sort, l'artère ombilicale aurait le même calibre que l'aorte et il se formerait un foetus complet mais dépourvu de coeur. Mais jamais l'artère ombilicale et l'aorte n'ont même calibre; l'aorte reçoit toujours moins de sang que normalement et il en résulte que la nutrition des divers organes est insuffisante. Il faut encore ajouter non seulement que dans la plupart des cas, au lieu de deux artères ombilicales, il n'y en a qu'une, mais ensuite que le sang qui arrive au foetus en voie de dépérissement, par son artère ombilicale, n'est pas du sang artériel, mais du sang qui a été déjà utilisé par l'autre foetus. L'artère ombilicale du foetus sain charrie, en effet, du sang veineux qui provient de ce foetus et qui passe dans le corps de l'Acardiaque, grâce à l'anastomose qui existe entre les deux artères ombilicales. Il est clair qu'à la suite de ces deux circonstances: apport trop minime de sang et qualité moindre de ce sang, une partie des organes qui reçoivent encore du sang doivent s'arrêter dans leur développement. Le ralentissement du courant sanguin explique la présence de caillots dans les vaisseaux ainsi que l'oblitération de ces derniers qui en résulte, et finalement l'atrophie des organes auxquels ces vaisseaux se distribuent.

Les organes les plus rapprochés du point d'origine de l'artère ombilicale, c'est-à-dire ceux qui sont situés dans le bassin et au dessous de l'abdomen, sont donc les mieux nourris et, par conséquent, les mieux développés. A ce propos CLAUDIUS se demande: „Quelles sont les parties du foetus qui ont le plus de chance de se maintenir et de se développer?" Les circonstances suivantes ont une influence: 1°) la direction des vaisseaux qui se distribuent dans ces organes; 2°) la distance qui sépare le vaisseau du point de communication de l'artère ombilicale avec l'artère hypogastrique; 3°) le calibre de la branche collatérale. L'influence que doit exercer cette dernière circonstance est manifeste: plus le calibre du vaisseau est étroit, moins l'organe auquel il se distribue reçoit de sang. Quant à la deuxième circonstance, nous en avons déjà donné l'explication. Il ne nous reste donc plus qu'à examiner la première. Si le sang coule toujours dans la même direction, il ne se forme pas de tourbillons; si l'artère présente des branches collatérales, alors il se forme à leur point d'origine des tourbillons d'autant plus nombreux que l'inclinaison de la branche collatérale est plus considérable, et ces tourbillons opposent une grande résistance au courant sanguin. La pression du courant sanguin peut aussi repousser l'„éperon" contre la paroi opposée de la branche collatérale et, par conséquent, le courant sanguin peut cesser complètement dans cette branche. Si l'artère ombilicale s'abouche dans l'artère hypogastrique et celle-ci dans l'iliaque primitive, il n'y a rien d'étonnant, étant donnée la direction du courant, que presque tout le sang passe dans l'aorte et qu'il n'en passe que très peu dans l'artère crurale. Il en resultera donc une nutrition défectueuse des jambes.

Mais que voit-on? Dans la plupart des cas, les membres inférieurs sont bien développés. Comment cela peut-il s'expliquer? A cette question CLAUDIUS donne cette réponse: „Die Nabelarterie tritt so in die Iliaca communis, dass die Beckenarterie als ihr erster kleiner Ast erscheint; die Arterie der untern Extremität geht als zartes Aestchen fast rechtwincklig von ihr ab. Beide erhalten Blut. Je mehr die Extremität wächst, desto mehr ändert sich das Verhältniss; die Nabelarterie stellt sich rechtwincklig auf eine Arterie, welche nach oben und unten in gleicher Weise verläuft, jene die Iliaca communis, diese die Cruralis; beim Ausgewachsenen hat sich das Verhältniss umgekehrt, die Nabelarterie biegt sich nach unten hin in die Cruralarterie um und die Iliaca communis zieht rückwärts nach oben."

De ce que nous venons de dire il résulte que le sang coule dans les artères rénales sans éprouver grande résistance; les reins sont donc les organes les mieux développés. L'estomac, le duodénum, le pancréas, le foie et la rate reçoivent leur sang de l'artère coeliaque, qui naît de l'aorte, à angle aigu; c'est ce qui fait que ces organes manquent ou bien se développent très incomplètement.

Plus haut les gros vaisseaux manquent complètement ou du moins sont rares et n'existent que si l'aorte n'émet aucune grosse branche collatérale dans la partie inférieure du corps. C'est ce qui explique pourquoi la tête n'est pas bien développée chez les Acardiaques. Ce fait, d'accord avec ce que soutient TIEDEMANN, explique encore plus nettement pourquoi le cerveau est toujours mieux développé que le crâne.

Ce qui précède s'applique non seulement aux Acéphales, mais aussi aux Amorphes et aux Acormes. Si toutes les branches de l'aorte, à l'exception des carotides, se sont atrophiées, il se forme un Acorme; s'il ne persiste que quelques artères, au voisinage de l'artère ombilicale, il se forme un Amorphe.

La pression du sang dans les artères de l'Acardiaque étant très faible, la circulation est ralentie dans le système veineux; il en résulte une stagnation du sang et par conséquent de l'oedème, ainsi qu'une prolifération excessive des éléments du tissu conjonctif, surtout du tissu cellulaire sous-cutané; c'est ce que l'on constate chez tous les Acardiaques. Quelques auteurs attribuent cette hyperplasie du tissu conjonctif à la veinosité du sang. Cette manière de voir est controuvée par ce seul fait que le même sang qui chez l'Acardiaque coule dans l'artère ombilicale passe, par l'artère crurale de l'enfant bien constitué, dans ses membres inférieurs. Si donc cette hyperplasie était dûe à la veinosité du sang, on devrait la constater aussi dans ces membres inférieurs (AHLFELD).

Nous avons ainsi exposé le théorie de CLAUDIUS sur le mode de formation et les rapports de la circulation du placenta chez les Acardiaques. Dans la littérature on ne trouve que très peu

de cas qui permettent de se rendre compte des dispositions du placenta; la description qu'on en donne est trop succincte. En effet, dans la plupart des Acardiaques décrits, il n'est pas fait mention du placenta et même quand on en signale l'existence, la description qu'on en fait est si peu précise et l'on dit si peu de chose concernant les vaisseaux placentaires qu'après la lecture on est „Gros Jean comme devant." Malheureusement notre cas nous met dans la même situation que tant d'autres avant nous: le placenta avait été jeté par la sage-femme.

Il semblait donc que CLAUDIUS avait découvert ce que TIEDEMANN laissait à découvrir à la postérité, c'est à dire „die Ursachen des gehemmten Vegetations- und Bildungsprocess." Cependant en ces derniers temps, divers auteurs se sont élevés contre la théorie de CLAUDIUS.

AHLFELD (1879) [1]) a fait diverses objections. Il ne peut se représenter la fusion de deux artères, comme CLAUDIUS la décrit. Mais il doit plutôt admettre „dass zwei sich begegnende Arterien einander ausweichen würden..... oder wenn sich ihre Lumina in einander öffnen sollten, so würde es dort, zu einer Apoplexie kommen, aber nicht zu einem einfachen Wechsel der Richtung des Stromes."

Si deux embryons sains se développent sur le même vitellus et que l'allantoide de l'un se forme quelques heures plus tôt que celle de l'autre, alors la première a déjà atteint la face interne du chorion primaire et envahi complètement ou partiellement ce chorion, lorsque la seconde allantoide se prépare à le faire. De la plus grande importance est la question de savoir si la première allantoide a pris ou non possession de tout le chorion et dans ce dernier cas, si la partie du chorion restée inoccupée par l'allantoide se trouve sur la caduque vraie ou sur la caduque réfléchie. Si tout le chorion est envahi par la première allantoide, alors la seconde doit s'insérer sur la première; si la partie restée inoccupée du chorion se trouve sur la caduque vraie, alors le second embryon aura un petit placenta propre; si la partie restée inoccupée du chorion se trouve sur la caduque réfléchie, alors le second embryon n'aura pas de placenta propre et les vaisseaux de son allantoide devront s'insérer sur la première allantoide.

Les vaisseaux des deux allantoides, qui à cette époque n'ont pas encore de parois, se mettent alors en contacts multiples, se fusionnent aisément et s'unissent en des troncs toujours plus volumineux (au fur et à mesure que les deux amnios s'accroissent); les cordons ombilicaux continuent à se développer jusqu'à ce que, enfin, le premier embryon possède un placenta et un cordon ombilical bien développés, tandis que le second embryon qui ne possède pas de placenta s'insère au moyen de son cor-

1) Archiv für Gynaecologie. Bd. 14. 1879. p. 321.

don ombilical à l'insertion du premier cordon. AHLFELD considère donc ces formes extrêmes de l'Acardiaque comme des „parasites allantoidiens."

Si les deux allantoides ne sont que partiellement fusionnées tandis qu'une autre partie de la seconde allantoide (voir plus haut) a atteint le chorion et a participé avec la caduque vraie à la formation du placenta, alors les deux aortes primitives du second embryon pourront s'anastomoser avec la première allantoide, tandis que la seconde aorte se ramifie dans une partie des villosités choriales. Il se forme ainsi un placenta allantoidien et un placenta chorial, qui peuvent exister côte à côte pendant un certain temps; plus tard l'un des deux placentas prévaut sur l'autre, qui s'atrophie. Selon que le foetus se nourrit par le placenta chorial ou par le placenta allantoidien, le placenta allantoidien devient une anastomose sans importance ou bien il se forme un parasite allantoidien et le placenta chorial s'atrophie (parasite allantoidien secondaire).

Si, enfin la deuxième allantoide occupe une partie suffisante du placenta, le second embryon ne devient pas Acardiaque.

CLAUDIUS admet, comme nous l'avons vu, un renversement de la direction du courant sanguin dans le foetus qui se transforme en Acardiaque. Ce fait s'explique mieux, d'après la manière de voir d'AHLFELD, par les nombreuses anastomoses qu'il suppose exister entre toutes les branches des artères de l'allantoide.

Il n'admet pas non plus que l'atrophie du coeur soit la conséquence d'une coagulation du sang dans cet organe, ainsi que le pense CLAUDIUS. „Die Veränderungen im Herzen, wie sie CLAUDIUS sich vorstellt, stimmen nun aber absolut nicht überein mit den Befunden in dem anatomisch untersuchten Acardiacus."

Dans la théorie d'AHLFELD le renversement du courant sanguin a lieu au 12e ou au 13e jour, tandis que d'après CLAUDIUS, les Acardiaques ne commenceraient à se former que plus tard. Or, au 12e ou 13e jour le coeur est encore tubulaire „ohne tausend Vorsprünge und Ecken". A son avis, le changement qui s'opère dans le courant sanguin n'est pas déterminé par le coeur; la seule conséquence de ce changement consiste en ce que le coeur continue à constituer un tube rectiligne dont la direction est la même que celle de l'aorte; il devient une partie du tronc artériel principal, mais ne s'atrophie nullement. Cette manière de voir à été critiquée.

CARL BREUS [1]) n'est satisfait ni de la théorie de CLAUDIUS ni de celle d'AHLFELD. Il est d'avis que la question principale n'est pas encore résolue. Il soumet à AHLFELD la question suivante: „Warum soll der Zwillingsfötus, der wegen der verspäteten Entfaltung seiner Allantois nicht zu einem selbständigen Capillargebiete in der gemeinschaftlichen Placenta gelangen konnte, nicht

1) Zur Lehre von den Acardiacis. Mediz. Jahrb. 1882. p. 57.

die ihm vermöge der vorhandenen Anastomosen ja ohne jedes Hinderniss zur Verfügung stehenden Capillaren entsprechend der Stromrichtung seines eigenen Blutes ausnützen und sich so ungestört weiter entwickeln statt zum Acardiacus zu werden?"

Ni CLAUDIUS ni AHLFELD n'ont expliqué d'une façon satisfaisante pourquoi, dans certains cas, se produit dans un des embryons jumeaux ce renversement de la circulation qui détermine la formation d'un Acardiaque, tandis que, dans d'autres cas, les mêmes dispositions anatomiques n'occasionnent aucune perturbation dans la circulation du sang chez l'un des deux embryons et que tous deux se développent normalement.

Or, c'est précisément ce changement de la circulation, que CLAUDIUS et AHLFELD considèrent comme la cause des malformations et de l'absence de certains organes chez l'Acardiaque. BREUS dit: „Und darin liegt das Verfehlte der ganzen Hypothese." D'après lui, ce changement de la circulation n'est pas primaire, mais secondaire; si les premiers stades du développement de l'un des deux embryons s'accomplissent d'une façon anormale et que le coeur soit incapable de fonctionner ou même ne se soit pas développé, alors le sang de l'embryon normal peut circuler dans l'embryon anormal et, grâce à cette circulation défectueuse peut aussi „der hochgradigst verstümmelte, selbständiger Entwickelung ganz unfähige Embryo bis an Ende der Schwangerschaft sich weiter entwickeln und dann als Acardiacus geboren werden."

D'après BREUS le sang de l'un des deux jumeaux ne pourrait jamais passer dans un embryon normalement constitué, de la manière indiquée par CLAUDIUS. DARESTE, PANUM, PERLS et autres avaient aussi fait déjà des objections à la théorie de CLAUDIUS, en se fondant sur les tentatives qu'ils avaient faites de provoquer expérimentalement cette circulation propre aux malformations de l'Acardiaque. DARESTE [1]) provoqua expérimentalement des malformations dans les oeufs des oiseaux et constata dans un oeuf simple, sans jumeaux, un embryon présentant les mêmes malformations que l'on observe chez l'Acardiaque. Ce fait est très remarquable parce qu'il démontrerait que l'opinion de CLAUDIUS et d'AHLFELD, d'après laquelle les Acardiaques ne se formeraient que lorsqu'il existe plusieurs foetus dans l'utérus, n'est pas absolument exacte et qu'en outre il renverserait la théorie de CLAUDIUS aussi bien que celle d'AHLFELD sur la formation de ces monstres, attendu que les explications fournies par ces deux auteurs exigent qu'il y ait grossesse gémellaire. Nous ignorerions donc, comme à l'époque de TIEDEMANN, quelle est la cause de la formation de ces monstres. Mais l'expérience de DARESTE, tout à fait isolée, mérite encore confirmation. Il ne nous est donc pas permis de nier complètement les idées de CLAUDIUS et d'AHLFELD; nous croyons même plutôt

1) Recherches sur la production artificielle des monstruosités.

devoir admettre que l'observation de DARESTE est accidentelle, attendu que nous ne connaissons dans la littérature aucun cas d'Acardiaque où il ne s'agissait pas d'une grossesse gémellaire et nous doutons d'autant plus de l'opinion de DARESTE qu'il a écrit: „Les monstres omphalosites peuvent se constituer isolément, comme les monstres autosites; mais ils ne peuvent continuer à vivre que dans le cas de gémellité."

Passons maintenant à la description de notre cas.

Notre monstre provient du village de N. (en Hollande), où il est né d'une femme bien portante, le 21 avril 1890. Il fut envoyé à M. le Professeur SIEGENBEEK VAN HEUKELOM, par le Dr. NEEB. La mère était une multipare et les cinq premiers mois de la grossesse s'étaient passés tout à fait normalement. Cette femme était absolument bien portante et rien ne lui était arrivé qui eût pu avoir une influence quelconque sur son état: ni émotions, ni violences exercées sur l'utérus. Au milieu du sixième mois la grossesse fut interrompue; l'accouchement commença et s'accomplit normalement. Lorsque la sage-femme arriva, le col de l'utérus était parfaitement ouvert. Après quelques heures de travail la femme accoucha du monstre; puis, quelques minutes plus tard, les douleurs expulsèrent une fille vivante. Cet enfant bien constitué présentait tous les caractères d'un foetus de six mois et mourut après avoir vécu deux jours. Le monstre ne donna aucun signe de vie et n'avait pas de cordon ombilical, tandis que la petite fille en avait un très court. Après la fille fut expulsé un placenta unique avec amnios et un cordon ombilical, celui de l'enfant bien constitué; au dire de la sage-femme, on ne vit aucune trace d'une insertion de l'autre enfant.

En ce qui concerne le monstre, il rappelle, dans sa forme extérieure, d'une façon éloignée, la forme d'un foetus humain dépourvu de tête (pl. XIV). Examiné par sa face antérieure, il montre quatre appendices (*a, b, c, d*) qui représentent les quatre membres, et deux autres (*e, f*) dont l'un siège à la face ventrale et l'autre, un peu au dessus du bras gauche. Le foetus pèse 900 grammes; sa longueur (*g—l*) est de 27 centimètres. Il présente en général une coloration brun-foncé, çà et là parsemée de taches jaune pâle, ce qui est dû à la mortification de l'épiderme, qui se laisse détacher en grands lambeaux. Sur les faces antérieure et postérieure du foetus, on voit différents sillons courants en tous sens. On peut aisément répartir le foetus en plusieurs parties.

Commençons par la plus grande, c'est-à-dire par cette partie à laquelle s'insèrent les appendices. Elle a, en avant, une longueur de 15 cm., mesurée depuis son extrémité jusqu'aux organes génitaux externes (c'est-à-dire sous la symphyse pubienne) de *g* à *h*. Son plus grand périmètre (mesuré à la hauteur de *i—k*), atteint 24 cm.; sa plus grande largeur (de *i* à *k*) est de 9,5 cm. C'est

de cette partie du foetus que partent les différents appendices. Entre les deux appendices inférieurs on voit nettement les organes génitaux du sexe féminin.

Les appendices sus-mentionnés sont séparés du tronc par des sillons très visibles.

Sur la peau n'existent pas de poils, sauf quelques-uns sur la face postérieure, à gauche, dans la partie supérieure. Le tissu cellulaire sous-cutané est très gonflé, oedémateux; çà et là la peau avec le tissu cellulaire sous-cutané a une épaisseur d'environ 3 cm., surtout sur les membres. On ne trouve nulle part de vernix caseosa.

Examinons d'un peu plus près les appendices. Le corps vésiculeux (*f*, pl. XIV) est presque complètement sphérique; il a un périmètre (mesuré en *n m*) de 16 cm. et une hauteur (de *n* à *m*) de 6 cm.; il va en s'élargissant vers son extrémité; sa plus petite largeur est de 4,5 cm.; sa plus grande (à l'extrémité), 9,5 cm.

Le bras gauche est long de 10 cm.; le bras droit, de 12 cm. (de leur naissance à leur extrémité).

En bas, sont appendus au tronc, dont les séparent deux sillons, les deux membres inférieurs; le droit est long de 15 cm., le gauche, de 13 cm. Tous deux sont larges à leur origine et vont en se rétrécissant vers le bas. Le droit, à son extrémité supérieure, possède un périmètre de 15 cm.; le gauche, de 14 cm. Aux deux membres on distingue des articulations: à peu près vers le milieu de leur longueur et près de leur extrémité. Nous pouvons donc distinguer à chacun des deux membres: une cuisse, une jambe et un pied.

La jambe droite, le tronc étant couché, ne se dirige pas horizontalement, mais décrit un arc au dessus du plan horizontal et en même temps se recourbe sur la jambe gauche. La jambe droite, mesurée depuis l'articulation du genou jusqu'à l'extrémité du pied, a une longueur de 9 cm. La face plantaire du pied est tournée en dedans. La forme du pied n'est réellement plus à reconnaître; si nous donnons ce nom à cette partie du foetus, c'est en nous basant sur ce que nous montre la disposition du squelette. A l'extrémité du pied se trouvent deux très petites saillies, semblables à des orteils, dans lesquelles nous ne sentons pourtant rien qui ressemble à un os.

La jambe gauche présente à son extrémité un fort élargissement, qui ressemble encore moins à un pied et auquel on distingue aussi deux petites saillies en forme d'orteils. Cette jambe avec le pied a une longueur de 7 cm.

Les deux membres inférieurs peuvent être mûs autour du tronc, tant en avant qu'en arrière, et cela au niveau de l'extrémité inférieure de la face antérieure du tronc. Les deux bras aussi sont mobiles; on ne peut pourtant pas y sentir nettement d'articulation. Entre les deux membres inférieurs se trouvent les organes sexuels, dont nous parlerons plus tard.

A $3^1/_2$ cm. environ des organes génitaux externes, nous trouvons enfin l'appendice (*e*) sur la face antérieure du tronc. C'est un corps sphérique, dont le périmètre atteint 13 cm. là où il proémine à la face ventrale. Sur son sommet se trouve une petite saillie mince comme une aiguille, à laquelle on peut distinguer une lumière, et à laquelle est appendu un petit caillot.

Contrairement à ce qui existe ailleurs, la peau de l'appendice *e* est mince, plus mince encore que celle qui recouvre l'appendice *f*, situé à la partie supérieure gauche du tronc. Par la palpation on peut constater que l'appendice *e* renferme un contenu consistant, qu'on peut repousser à l'intérieur du tronc. A la face inférieure de l'appendice en question on sent nettement, dans la paroi, quelques cordons qui se dirigent vers la saillie mince comme une aiguille.

Si nous examinons la face postérieure du foetus, nous constatons que c'est là que la peau est la moins épaisse; c'est là aussi que l'épiderme peut se détacher le moins facilement. A cette face, le tronc a une longueur de 15 cm. On peut y sentir la colonne vertébrale. Tout près du bras gauche, nous voyons un appendice filiforme, long d'environ 2 cm. Tout en haut, vers le milieu de la face postérieure, on constate la présence de quelques poils et à gauche et au dessus de ces derniers, une dépression délimitée par un bourrelet; au bord de ce bourrelet l'épiderme cesse suivant une ligne irrégulièrement festonnée. Le plus grand périmètre du bourrelet est de 14 cm.; en haut, il a une largeur de 1,5 cm. Dans la dépression se trouve une poche déprimée, en forme de blague à tabac. Cette poche présente un orifice qui conduit dans une cavité permettant aisément l'introduction du petit doigt.

Si nous examinons la face inférieure du tronc, nous y trouvons les organes génitaux du sexe féminin bien développés, entre les membres inférieurs, et plus en arrière, l'anus, dans lequel on peut aisément introduire un stylet: entre les organes sexuels et l'anus, le périnée dont le raphé est net. Entre les deux grandes lèvres entr'-ouvertes se trouvent les petites lèvres saillantes, recouvrant l'entrée du vagin et le méat urinaire, qui sont normaux. Dans ces deux orifices on peut facilement introduire un stylet.

La face supérieure du tronc montre les dispositions suivantes. La plus grande largeur de cette face est de 15,5 cm. Commençons notre description par le côté gauche du corps. D'abord on voit l'appendice vésiculeux gauche et supérieur (*f* et pl. XIV *f*), présentant un grand orifice (*ö*), qui permet de voir qu'à l'intérieur courent de nombreux cordons brun-foncé.

Contre l'insertion de cette vésicule, plus en arrière, on voit la paroi de la „blague à tabac" (*p*), avec le bourrelet qui l'entoure (*q*). Sous ce bourrelet, plus en arrière, se trouve une saillie mobile, en forme de lèvre (1) qui, depuis sa naissance jusqu'à son sommet, est large de 1,4 cm. et longue de 1,3 cm. Cette saillie est séparée par un profond sillon d'une autre saillie (2) un peu

peu de liquide. Ces septums ainsi que la paroi de la cavité même sont tapissés par une mince membrane, que l'on ne peut poursuivre vers le haut, mais qui, vers le bas revêt la face supérieure de la membrane musculaire que nous avons signalée. Toute cette cavité est délimitée en dehors par ces plaques osseuses mentionnées précédemment et que nous avons considérées comme des côtes. (Le nombre des côtes ne peut encore se déterminer). Entre ces plaques osseuses, à la face antérieure du foetus, la cavité n'est séparée du monde extérieur que par la peau et des muscles; on n'y trouve pas de pièce osseuse (sternum).

Contre la face postérieure de la cavité, dans la partie supérieure, se trouve un corps dur, conique, à la base duquel on peut sentir un os hyoide (voir Pl. XV, 1); cet os mesure 8 mm. de large. Le sommet du cône est tronqué, on n'y voit pas d'orifice. Entre l'os hyoide et le sommet du cône, on sent un très petit anneau dur, que nous considérons comme un rudiment de larynx. Une sonde introduite au dessus de la langue, entre les deux saillies 2 et 4, décrites plus haut à la face supérieure du tronc, pénètre en arrière de l'os hyoide, dans une petite cavité, dont il n'a pas encore été question jusqu'ici. On ne peut retrouver, dans la cavité, le canal par lequel la sonde a dû passer. Si l'on détache la membrane brillante qui revêt la face postérieure de la cavité, on voit des vaisseaux et des nerfs qui sortent de la colonne vertébrale. Nous donnerons plus loin la description détaillée du trajet des vaisseaux. Dans cette cavité il n'existe aucune trace de coeur, de poumon, de trachée ni d'oesophage.

Sous la membrane formée par des fibres musculaires striées, membrane qui est convexe vers le haut, et que, en raison de sa structure, nous considérons comme le diaphragme, se trouve la cavité abdominale.

A la face inférieure du diaphragme et intimement uni avec elle, se trouve, à droite, un corps aplati et allongé. M. TENDELOO, Assistant d'Anatomie pathologique à Leide, a étudié la texture

vaisseaux, ayant les caractères des artères. Il ne s'y trouve pas de corpuscules de MALPIGHI. La surface de l'organe montre, en certains points isolés, une texture folliculaire. D'après ce que nous venons de dire, nous ne pouvons considérer cet organe que comme une rate, sans que nous ayons pu cependant en établir l'identité avec certitude.

Toute la cavité située sous le diaphragme est tapissée par une très mince membrane, que nous avons aussi trouvée à la paroi interne de la vésicule *e* (Pl. XIV). On ne peut pas bien établir les rapports que présente cette membrane à la partie inférieure de l'abdomen, au dessus du détroit du bassin. Elle revêt aussi la face inférieure du diaphragme et recouvre contre la face postérieure de l'abdomen, deux organes volumineux (Pl. XV, N, N), qui siégent à droite et à gauche de la colonne vertébrale et affectent la forme de reins. Par leur extrémité supérieure ces organes sont en contact avec le diaphragme; leur extrémité inférieure siège dans le grand bassin; ces deux organes ont le même volume et remplissent en très grande partie la cavité abdominale. Leur largeur est de 2,3 cm.; leur épaisseur, 2 cm.; la longueur du rein droit est de 3,5 cm.; celle du rein gauche, 3,1 cm. L'un et l'autre sont enveloppés par une capsule de tissu conjonctif, que l'on peut aisément détacher; à la coupe ils montrent tous deux un petit bassinet et un conduit excréteur. Ces deux uretères se dirigent vers le bas et débouchent, à quelque distance l'un de l'autre, dans un corps à paroi épaisse et dont la lumière est très petite. Ce corps est effilé vers le haut et se continue en un cordon, qui se dirige le long de la face inférieure de la paroi de la vésicule *e* Pl. XIV, vers la pointe de cette dernière. Dans ce cordon on ne distingue pas de lumière. L'examen microscopique nous apprend que les deux organes réniformes sont réellement les deux reins et qu'on peut déjà y reconnaître très nettement de beaux glomérules, dont l'épithélium est partout cylindrique; on y voit en outre des canalicules urinifères. Le réseau sanguin de ces organes est aussi très développé. Il existe donc des reins, des uretères, une vessie et un ouraque déjà oblitéré. Une sonde, introduite de haut en bas dans la cavité de la vessie, sort par le méat urinaire. Il n'y a pas de traces d'organes surrénaux.

Dans le petit bassin, en arrière de la vessie, se trouvent en outre les organes génitaux internes, du sexe féminin, bien développés. L'utérus a une longueur de 1 cm.; les oviductes ont un trajet ondulé.

En arrière de l'utérus, se trouve le rectum.

Si on enlève la membrane brillante qui revêt la paroi postérieure de la cavité abdominale, on y voit des vaisseaux (Pl. XV), que nous allons décrire.

Du petit point que nous avons vu exister au sommet de la vésicule ombilicale (et qui n'est pas représenté dans la Pl. XV),

nous pénétrons avec un stylet dans la lumière de deux vaisseaux; si nous examinons de près la paroi de la vésicule, nous constatons que ces deux vaisseaux se dirigent vers le bas, dans la moitié inférieure. L'un de ces vaisseaux est manifestement une veine; l'autre, une artère. L'artère ombilicale se dirige, en décrivant un trajet arciforme, jusqu'à la symphyse du pubis, puis se reporte vers le haut et, recouverte par l'oviducte gauche, elle débouche dans l'artère iliaque primitive gauche, qui se continue avec l'aorte. Au point de débouché de l'artère ombilicale, l'artère iliaque primitive se divise en une artère crurale (qui a le même calibre que l'artère ombilicale) et en une artère, beaucoup plus grêle, qui nait de la face postérieure de l'iliaque primitive, se porte vers l'intérieur du bassin et mérite le nom d'artère hypogastrique. Cette artère hypogastrique fournit quelques branches aux muscles fessiers. L'iliaque primitive gauche, sur laquelle court l'uretère gauche, a une longueur de 1 cm. au plus et vient de l'aorte, qui fournit aussi l'iliaque primitive droite, laquelle, recouverte par l'uretère droit, court jusqu'à la crête pectinéale en fournissant seulement dans son trajet de très petites branches, parmi lesquelles nous ne pouvons distinguer d'artère hypogastrique. Il semble donc que l'artère crurale droite naisse directement de l'aorte. On peut suivre l'artère crurale dans l'étendue de la cuisse; il n'y a pas de fémorale profonde; les branches perforantes naissent toutes directement de l'artère crurale. Cette dernière traverse le creux poplité et continue son trajet jusqu'à la jambe, où nous pouvons constater qu'elle se divise en une artère tibiale antérieure et une artère tibiale postérieure. (La veine crurale, d'abord située à la face interne de l'artère, se place en arrière d'elle, dans le creux poplité). Si nous poursuivons l'aorte vers le haut, nous constatons qu'elle fournit d'abord une branche collatérale droite, qui se porte vers le bord inférieur du rein droit, en se dirigeant de dedans en dehors; un peu plus haut, elle fournit une branche collatérale gauche qui se rend au bord supérieur du rein gauche. Ces deux branches collatérales se ramifient dans les reins. De la face antérieure de l'aorte naissent quelques petites artères qui se distribuent au mésentère; de sa face postérieure partent quelques petites branches paires, qui longeant les vertèbres, se dirigent vers la paroi abdominale. A droite naît une assez grosse branche, qui se rend au foie et à la rate. Vient ensuite l'origine de la vertébrale gauche, que nous avons représentée. La vertébrale droite nait de la face postérieure de l'aorte, et se dirige vers le haut, en passant par les trous transversaires des vertèbres cervicales. On peut suivre sur notre figure le trajet de l'artère vertébrale gauche. Il est remarquable qu'avant de s'engager dans le trou de l'apophyse transverse de la vertèbre cervicale, elle se divise en deux branches. Elle se rend, par un petit trou, à l'intérieur du crâne, où on la voit très bien. L'artère vertébrale

droite ne peut s'étudier aussi bien. Dans la même région naissent de l'aorte deux autres artères, dont la droite est la plus nette et se rend au bras droit; la gauche est plus difficile à étudier: elle se rend au bras gauche.

Plus haut, l'aorte se divise en deux carotides primitives, qui se divisent toutes deux, à leur tour, à la hauteur de l'os hyoide, en une carotide externe et une carotide interne. La carotide interne se continue, en une branche mince, vers le haut, le long de la surface de la face.

Au côté gauche du foetus, on ne voit que peu de veines; à droite, la veine cave supérieure se forme par l'union de deux veines, dont l'une vient du bras droit et l'autre, de la profondeur; au dessus du rein droit, débouche dans la veine cave une autre grosse veine; puis elle descend en avant de la colonne vertébrale jusqu'au point où elle se divise en les deux veines iliaques primitives. A ce point précis la veine ombilicale prend son origine. La veine iliaque primitive droite se continue avec la veine crurale, dont nous avons déjà indiqué le trajet; la veine iliaque primitive gauche court, sous l'artère iliaque primitive gauche et l'artère crurale, vers le membre inférieur.

Il n'y a pas de traces de coeur; au point où il aurait dû se trouver, aucune dilatation de l'aorte ou de la veine cave n'indique qu'il ait existé à une époque antérieure du développement.

Nous commencerons la description des membres par celle des membres inférieurs, qui sont le mieux développés. Nous parlerons à la fois des muscles, des nerfs et du squelette.

Les muscles des deux membres inférieurs sont très bien développés, aussi bien ceux des cuisses que ceux des jambes: j'ai pu préparer les fléchisseurs et les extenseurs du pied. Les nerfs peuvent aussi très bien se suivre. Le pied droit est equinovarus; il possède trois orteils, un grand et deux plus petits. Le pied s'articule avec le tibia et le péroné, à l'aide d'une articulation tibio-tarsienne normale; à leur tour le tibia et le péroné s'articulent avec le fémur. La rotule n'est pas située en avant, mais en dehors de l'articulation du genou; le fémur a subi un mouvement de rotation en dehors et il en est de même de la jambe. L'articulation de la hanche se trouve sur la crête pectinéale.

Le pied gauche est normalement constitué, mais ne possède que deux orteils; la jambe gauche a subi un mouvement de rotation en dehors; la rotule est un peu reportée en dehors et le fémur a subi la même rotation; la situation de l'articulation de la hanche gauche correspond à celle de l'autre côté. Ce membre inférieur gauche possède aussi des muscles à peu près normaux; mais les nerfs et les vaisseaux ne sont pas aussi bien développés.

Le squelette du membre supérieur droit est normal; il présente un humérus, un radius et un cubitus; la main n'a que trois doigts, dont le pouce; l'humérus s'articule avec une omoplate un peu élargie et cette omoplate est fortement unie à une clavicule,

qui est fixée aux premières côtes à l'aide d'un ligament. La musculature est peu développée.

Le squelette du membre supérieur gauche est très incomplet, car en dehors de l'humérus et de la main, pourvue de deux doigts (pouce et index), on ne trouve aucune trace de radius ni de cubitus. L'humérus s'articule directement avec les os du poignet; à la face externe du condyle de l'humérus se trouve une petite plaque osseuse, de 1 cm. carré, qui s'articule avec ce condyle. L'humérus s'articule, d'autre part, avec une omoplate très semblable à celle de l'autre côté; il existe aussi une clavicule, unie à l'omoplate et fixée aux côtes par un ligament.

Le thorax est, des deux côtés, recouvert par la peau et par des faisceaux musculaires irréguliers, sous lesquels se trouvent les côtes, 8 à gauche, 9 à droite; des deux côtés, les 7 côtes supérieures s'articulent avec les apophyses transverses des vertèbres. Il n'existe aucune trace de sternum.

La colonne vertébrale, qui montre deux scolioses (dont l'une, à convexité droite, est formée par les dernières vertèbres cervicales et les premières dorsales, tandis que l'autre, à convexité gauche, est formée par les dernières vertèbres dorsales et les premières lombaires) se compose de 6 vertèbres cervicales, de plusieurs dorsales et lombaires (on ne pouvait les compter) et d'un sacrum avec coccyx. Le coccyx se compose de trois pièces. De l'extrémité du sacrum à la limite supérieure de la région thoracique de la colonne vertébrale, cette dernière a une longueur de 6,5 cm. Les quatre vertèbres cervicales supérieures sont fendues en arrière, comme l'est aussi le sacrum dans toute son étendue. On peut voir sur la figure comment se comporte la colonne vertébrale dans sa région cervicale; on voit l'artère vertébrale pénétrer dans le trou transversaire de la 6ème vertèbre et se diriger vers le haut, en traversant les autres trous transversaires; ces derniers ne sont pas tous complets; à l'un manque l'arc antérieur; on voit aussi nettement les faisceaux nerveux périphériques sortir des trous intervertébraux. L'atlas s'articule à l'aide de deux surfaces articulaires avec les deux condyles du rudiment de la tête. L'axis n'a pas d'apophyse odontoide et la dernière vertèbre cervicale porte, d'un côté, une côte rudimentaire. Par les trous intervertébraux des vertèbres lombaires on voit nettement sortir les nerfs correspondants. Le sacrum est fortement uni aux deux os iliaques, qui sont en contact à la face antérieure, où ils forment la symphyse.

Il ne nous reste plus à décrire que le rudiment de tête avec son contenu et la moelle épinière. Tout d'abord, en ce qui concerne la face, on y distingue aisément un maxillaire inférieur, qui se meut aisément dans deux articulations situées sous l'apophyse zygomatique du temporal. En préparant cette articulation temporo-maxillaire, on remarque çà et là des rameaux nerveux (nerf facial) et des vaisseaux sanguins. Le maxillaire inférieur, du menton à l'angle de la mâchoire, a une longueur de 2,5 cm.; sa

hauteur maximum (au menton) est de 1,75 cm. Dans la cavité buccale on observe un plancher et, au dessus, la langue. La voûte palatine et le voile du palais sont fendus; les maxillaires supérieurs ne sont pas soudés. Au dessus, se trouve la cavité nasale avec de petits ethmoides; on voit déjà deux rudiments de cornets. A gauche, se trouve le fond d'une orbite tout à fait rudimentaire; à droite, il n'y en a pas de trace. On ne peut pas dire grand'chose du crâne, car il fait presque entièrement défaut; on ne trouve que les écailles des temporaux, sur la face externe desquels se trouvent les muscles temporaux, très développés et (à gauche) un rudiment de pariétal. A la base du crâne on voit trois saillies très volumineuses: l'une, située au bord postérieur de la fosse crânienne antérieure, est formée par le corps du sphénoide; les deux autres siègent en des points symétriques de la base du crâne et sont peut-être des saillies des canaux demi-circulaires du temporal extrêmement marquées. De l'occipital il n'existe que la portion basilaire avec les deux condyles. En haut et en arrière le crâne est complètement ouvert.

Le crâne rudimentaire contient les différentes méninges; pourtant la dure-mère seule est tout à fait nette. On ne peut découvrir de cerveau; on voit seulement une substance tout à fait mortifiée, avec quelques cordons qui ne remplissent que partiellement le sac formé par les méninges, sac dont nous avons donné plus haut la description (pl. XIV *f*). Ce sac pénètre, le long de la portion basilaire de l'occipital, dans le canal vertébral, où il entoure la moelle épinière et envoie des gaînes aux nerfs qui en partent. Examinée au microscope, la moelle épinière montre un large canal central et çà et là des cellules ganglionnaires à la face antérieure de ce canal; les enveloppes de la moelle sont très nettement développées.

Le cas que je viens de décrire est donc un des mieux développés des Acardiaques connus.

Nous nous représentons de la façon suivante la circulation dans notre foetus. Par l'artère ombilicale, le sang arrive dans l'aorte et passe dans les différentes parties du corps, où il est reçu, d'une manière quelconque, par des veines. Comment ce passage a-t-il lieu chez notre foetus? C'est ce qui ne nous parait pas très clair, attendu que nous n'avons pu trouver de veines que dans les membres inférieurs et dans le membre supérieur droit; même dans la cavité du corps elles étaient très incomplètement développées. Je n'ai trouvé non plus nulle part dans la littérature indiquée l'origine de la veine ombilicale, comme nous l'avons constatée dans notre cas.

J'ai dit précédemment que le sang passait de l'aorte dans les diverses parties du corps; ce fait ne me semble très facile à comprendre qu'en ce qui concerne les parties supérieures du foetus. Comment le sang pouvait-il passer de l'aorte dans les membres inférieurs, c'est ce qui ne me paraît pas clair. Nous avons

vu que l'artère crurale droite se dirige en sens absolument contraire du courant sanguin, c'est-à-dire de l'aorte vers le bas. Il est certain que du sang pouvait arriver dans l'artère crurale, mais pas en assez grande abondance pour nous permettre d'expliquer le bon développement des membres inférieurs.

Un autre fait remarquable dans notre cas, c'est le calibre considérable de la branche artérielle qui se rend au foie et à la rate; la présence du foie et surtout celle de la rate n'ont été observées que rarement dans des cas semblables. Devons-nous ici admettre avec TIEDEMANN que c'est cette branche vasculaire qui a été le cause primaire de la formation du foie et de la rate?

Nous avons été surpris qu'au point du trajet de la veine cave, où chez un foetus normalement développé se trouve le coeur, nous n'ayions pu trouver aucune trace de ce dernier organe. Le trajet rectiligne de l'aorte a aussi attiré notre attention sur cet état de chose. Il nous semble pourtant, avec AHLFELD, qu'il est pour le moins très invraisemblable que le coeur puisse disparaître sans laisser de trace. Nous croyons devoir admettre que, chez notre Acardiaque, à aucun moment du développement, il n'a existé de coeur, du moins un coeur aussi développé que se l'imagine CLAUDIUS.

Comme chez la plupart des autres Acardiaques décrits, chez le nôtre les organes surrénaux faisaient défaut. Nous attirons aussi l'attention sur l'absence totale du grand sympathique.

Que l'existence des nerfs périphériques n'est pas liée à l'existence d'un centre, c'est ce que prouve également le cas que nous venons d'étudier; car nous avons pu nettement constater la présence d'un nerf facial, sans que nous ayons pu démontrer avec quelque certitude l'existence du cerveau. Pour autant que nous le sachions, notre cas est aussi le seul où l'on ait observé des nerfs spinaux très développés.

Le grand développement du tissu cellulaire sous-cutané ainsi que son état oedémateux s'expliquent très bien par la théorie d'AHLFELD.

Nous devons encore nous demander comment il nous faut appeler notre foetus? Il possédait une tête, quoiqu'elle fût très rudimentaire; nous avons trouvé certains os du crâne bien développés (temporaux), les membres supérieurs étaient passablement développés. En considération de cet état des choses, nous pouvons, d'après la classification de FÖRSTER, appeler notre foetus:

un ACÉPHALE PARACÉPHALE.

(Travail du Laboratoire Boerhaave: thèse pour le doctorat, presentée à la faculté de Médecine de Fribourg.)

XIII.

INFLAMMATION ET PHAGOCYTOSE

PAR

DR. SIEGENBEEK VAN HEUKELOM.

REVUE BIBLIOGRAPHIQUE.

Leçons sur la pathologie comparée de l'inflammation par ELIE METCHNIKOFF, Chef de Service à l'Institut Pasteur. Paris, Masson 1892.

Historisches und Kritisches über die Lehre von der Entzündung von Dr. ERNST ZIEGLER: Beiträge zur pathologischen Anatomie und zur allgemeinen Pathologie von Prof. Dr. ERNST ZIEGLER XIIer Bd.

Ueber die physiologische Grundlage der Tuberculinwirkung. Eine Theorie der Wirkungsweise bacillärer Stoffwechselproducte von Prof. O. HERTWIG. Jena GUSTAV FISCHER. 1891.

Depuis quelque temps déjà l'ouvrage de METCHNIKOFF a été remis à notre *Revue* pour être soumis à la critique et j'aurais mis plus tôt nos lecteurs au courant de son surprenant contenu si je n'avais été d'avis qu'il serait préférable que ce livre fût analysé en même temps que d'autres publications traitant de l'inflammation. Il est nécessaire en effet qu'on l'examine en envisageant la théorie de l'inflammation à un point de vue plus large que celui que l'on trouve dans cet ouvrage même. En le lisant on sent que, si géniale que soit la façon dont le sujet a été traité, il manque quelque chose; j'espère démontrer que ce qui lui manque c'est une base fondée sur des faits d'ordre pathologique. On le regrette d'autant plus que METCHNIKOFF conçoit d'une façon très personnelle et avec clairvoyance, les choses dont il s'occupe réellement.

La seconde publication, que nous avons citée en tête de cet article, et qui est écrite par le Dr. E. ZIEGLER, m'a offert précisément l'occasion que je cherchais et je m'efforcerai de critiquer en même temps ces deux ouvrages; je m'occuperai aussi simultanément du troisième travail cité (de O. HERTWIG), qui m'a été envoyé par la rédaction de cette Revue.

METCHNIKOFF est le grand champion de la phagocytose, c'est-à-dire de cette théorie d'après laquelle les cellules mobiles du mésoderme, que nous appelons du nom général de leucocytes, jouent un rôle actif dans la défense de l'organisme auquel elles appartiennent, en incorporant en soi, puis en éliminant les matières corpusculaires nuisibles qui pénètrent dans l'organisme ou qui s'y forment, et pour autant qu'elles soient constituées par des êtres vivants, en les tuant après les avoir ingérées à l'intérieur de leur protoplasme cellulaire. Je pense que ces quelques mots rendent assez bien l'idée essentielle de la phagocytose.

Depuis dix ans environ, METCHNIKOFF est occupé à développer cette étude et l'on peut dire que le livre dont nous parlons en ce moment constitue une tentative de l'auteur pour rattacher ses résultats à la théorie de l'inflammation.

Avant tout il convient d'établir que dans sa phagocytose METCHNIKOFF ne nous fit rien connaître que nous ne savions depuis longtemps, à savoir que les leucocytes, comme toutes les cellules douées de mouvements amiboides, étaient capables d'ingérer, dans leur protoplasme, des substances corpusculaires.

En effet, on savait déjà que les leucocytes s'incorporent même d'autres cellules et que ces dernières disparaissent dans leur protoplasme, comme si elles étaient digérées. C'est à bon droit que ZIEGLER insiste sur ce fait et qu'il reproche à METCHNIKOFF d'avoir si peu tenu compte de ses devanciers. Mais le véritable noeud de la théorie de la phagocytose, telle que METCHNIKOFF la conçoit, ne réside pas dans la question de savoir si les leucocytes s'efforcent d'ingérer les matières mortes ou vivantes qu'ils rencontrent dans leur course nomade; le point capital c'est qu'ils sont attirés, de l'une ou de l'autre façon, par certaines substances qui sont nuisibles à l'organisme, qu'ils s'approchent de ces substances pour les tuer si c'est nécessaire et les entraîner, afin de défendre de cette manière l'agrégat cellulaire dont ils font partie.

Jusqu'à ce jour METCHNIKOFF et ses adeptes ont étudié la théorie de la phagocytose soit en elle-même, soit — et ceci est le plus important — dans ses relations avec l'étude des maladies infectieuses et de leur traitement.

L'ouvrage précité tend à faire de la phagocytose la pierre de touche, la seule base de la théorie de l'inflammation, et c'est en cela que réside son importance pour les pathologistes.

METCHNIKOFF consacre sept chapitres de son livre à étudier

dans la série des animaux inférieurs l'apparition de la phagocytose et à montrer qu'elle devient de plus en plus apparente au fur et à mesure qu'on s'élève dans la série.

Se fondant sur ses publications précédentes, il montre comment chez les animaux les plus inférieurs, les Amibes et les Monades, chez Euglena et Pandorina, la lutte contre l'influence nocive de l'extérieur se trouve, en principe, complètement confondue avec la nutrition, c'est-à-dire que l'une et l'autre reposent sur la digestion intracellulaire, soit qu'elle s'opère directement par le protoplasme, soit qu'elle s'effectue par des vacuoles digestives.

Nutrition et défense se manifestent l'une et l'autre par l'ingestion de corps étrangers dans le protoplasme et par la tentative de digestion de ces éléments.

L'auteur passe ensuite à des organismes plus élevés, chez lesquels on peut déjà trouver un mésoderme, soit nettement distinct, soit mal caractérisé.

Chez eux déjà il constate la présence de cellules mobiles, dont l'origine mésodermique est douteuse chez les uns et évidente chez les autres. Bien que ce ne soit pas leur rôle exclusif, cependant on attribue déjà à ces cellules la fonction de s'approcher d'éléments étrangers introduits dans l'organisme, de les englober et de les digérer. C'est chez les Spongiaires et chez les Méduses qu'il constate pour la première fois les phénomènes d'une phagocytose réelle, distincts des phénomènes de la nutrition, la nutrition étant accomplie exclusivement par les cellules de l'endoderme. En même temps il insiste sur ce fait que, chez les Echinodermes, les cellules amiboides du mésoblaste se développent aux dépens de l'endoderme. Jusque là confondues, la nutrition et la phagocytose se différencient donc chez Echinodermes.

Chez les Vers, la phagocytose est déjà très nette. Tout corps étranger introduit dans les tissus de l'organisme est en peu de temps entouré par une couche épaisse de „cellules lymphatiques."

Ici les cellules endothéliales péritonéales jouent parfois le rôle de phagocytes.

L'auteur fait observer que, quoique la plupart des Annélides aient un système vasculaire bien développé et clos, les vaisseaux restent pourtant „absolument passifs". Les Vers n'ont pas d'éléments figurés du sang. Ce fait est très important au point de vue des considérations que nous exposerons ultérieurement et nous y reviendrons plus tard.

A propos des Annélides, METCHNIKOFF cite un exemple remarquable de la lutte entre les phagocytes du Lombric terrestre et un Rhabditis qui s'introduit dans la cavité du corps du Lombric. Le Rhabditis, attaqué de toutes parts par des phagocytes, s'entoure alors, pour se défendre, d'une coque plus ou moins épaisse de chitine, qui empêche les phagocytes de dévorer l'intrus; mais

ce dernier meurt souvent après s'être enkysté de la sorte. Ce n'est donc pas en réalité de la phagocytose. Chez les Arthropodes, les Mollusques et les Tuniciers, METCHNIKOFF constate à la dernière évidence une accumulation de leucocytes au voisinage immédiat des plaies et des corps étrangers. Il fait remarquer que ce phénomène n'a aucun rapport avec une diapédèse (c'est-à-dire avec un passage de leucocytes à travers les parois vasculaires), attendu que les Arthropodes et les Mollusques ne possèdent qu'un système vasculaire incomplètement clos, et réuni avec la cavité générale du corps. Ce dernier passage que je cite littéralement ne me parait pas très clair, attendu que du fait que le système vasculaire n'est pas complètement clos on ne peut pas conclure qu'il y ait là un obstacle fondamental au passage des leucocytes à travers les parois vasculaires.

C'est en ce point de la série qu'il commence à parler de „réaction exsudative et inflammatoire" et je crois qu'ici déjà tout pathologiste doit protester contre une confusion de termes, si non contre une confusion d'idées. Lorsque METCHNIKOFF croit voir ici une „réaction exsudative et inflammatoire", on peut lui objecter que dans les exemples qu'il signale, à part le fait de l'accumulation des leucocytes, on n'y constate aucun des autres phénomènes qui sont caractéristiques de ce que nous appelons inflammation. Lorsque nous avons affaire à un processus, dans lequel il ne se produit ni dilatation vasculaire, ni ralentissement du courant sanguin, ni transudation, nous pouvons lui donner le nom que nous voulons, mais ce n'est pas de l'inflammation. En outre, une augmentation locale du nombre des leucocytes n'est pas toujours un exsudat.

METCHNIKOFF expose ensuite les conséquences de diverses infections chez des Crustacés et des Insectes. Ici aussi il se produit chaque fois de la leucocytose locale et les exemples d'infections qu'il cite sont des plus intéressants. Ses belles recherches sur les spores de champignons pathogènes des Daphnies, publiées dans le t. 96 des Archives de VIRCHOW, constituent un

qui s'est différencié des mouvements protoplasmiques et de la nutrition. Mais c'est là tout: il n'y a rien de plus. La réaction inflammatoire dont METCHNIKOFF parle, je ne la constate pas: l'auteur, à mon avis, ne démontre nullement qu'il s'agisse ici d'inflammation, comme le pathologiste la comprend ou essaie de la comprendre.

L'auteur a étudié les conséquences de traumatismes provoqués ainsi que la phagocytose consécutive (d'après lui, de l'inflammation) chez des vertébrés, larves d'Axolotl et de grenouille. Chez les larves de l'Axolotl, c'étaient les cellules migratrices du tissu conjonctif qui remplissaient le rôle de phagocytes; chez les larves de la grenouille, ce rôle était rempli par les cellules migratrices du tissu conjonctif et celles du sang. Il affirme que chez la larve de l'Axolotl les vaisseaux sanguins ne jouent pour ainsi dire aucun rôle dans le processus, tandis que chez la larve de la grenouille, on peut voir une dilatation vasculaire considérable et une abondante émigration; il termine en disant que le processus de l'inflammation dans la larve de la grenouille peut être pris comme type du même processus chez les autres vertébrés, sans en exclure les mammifères et l'homme.

Vient ensuite une synthèse des faits qu'il a découverts.

Cette dernière partie de la septième leçon mérite en réalité en tous points d'être lue. Sa synthèse géniale des faits qu'il a signalés, et que je ne puis mentionner ici, part du principe de la „défense" et il se demande comment, en général, les êtres vivants dans la nature se défendent contre les attaques et surtout contre les envahisseurs. Ici, comme partout, l'idée d'infection et de parasitisme domine complètement l'auteur. Chez les végétaux, où la locomotion des éléments cellulaires n'existe pas, il trouve deux modes de défense: en premier lieu, la secrétion par la cellule ou par des systèmes cellulaires, d'épaisses membranes protectrices, qui empêchent les envahisseurs de pénétrer; en second lieu, le remplacement des cellules qui ont succombé aux attaques, grâce à une multiplication des éléments voisins, qui alors prennent le rôle des cellules détruites. Mais là où le protoplasme peut se mouvoir, on constate d'autres phénomènes. Ceux-ci consistent dans „l'englobement, la digestion ou l'excrétion de l'agent qui pourrait nuire." C'est ce que l'on voit déjà dans les grandes plasmodies mobiles des Myxomycètes, qui appartiennent au règne végétal.

Dans le règne animal c'est ce dernier moyen de défense, auquel on pourrait donner le nom de défense active, qui prédomine de beaucoup, quoique l'autre, la défense passive, ne disparaisse cependant pas. Tandis que, comme nous l'avons vu, un Rhabditis essaie de se protéger à l'aide d'une membrane qui s'épaissit constamment, et que l'on retrouve fréquemment ce mode de protection à l'aide de membranes indifférentes là où l'individu ne se meut pas, on voit que chez les animaux

inférieurs qui consistent en des colonies cellulaires, ainsi que chez les végétaux, les cellules qui succombent à l'attaque sont simplement éliminées et remplacées. Mais la défense active, qui chez les espèces animales les plus inférieures se confond avec la nutrition, joue chez les animaux un rôle beaucoup plus important. Si l'on s'élève progressivement dans l'échelle des animaux, on voit comment peu à peu cette défense active devient une fonction spéciale, différente de la nutrition dont elle procède et confiée à d'autres espèces de cellules. La nutrition reste la fonction de la cellule endodermique; la défense par phagocytose devient le rôle de la cellule mésodermique.

La phagocytose est de plus en plus dévolue exclusivement à certaines cellules du mésoderme, aux cellules migratices. Tandis que chez les Annélides les cellules endothéliales péritonéales fixes y participent encore, chez la larve de la grenouille toutes les propriétés phagocytaires des cellules fixes de tissu conjonctif ont disparu; les cellules migratrices, soit qu'elles appartiennent au tissu conjonctif, soit qu'elles circulent dans les voies sanguines, sont devenues les défenseurs exclusifs, qui errent „quærentes quem devorent" et distinguent déjà de loin les parasites envahisseurs.

METCHNIKOFF en arrive à dire que „le primum movens de l'inflammation consiste donc en une réaction phagocytaire de l'organisme animal", et il ajoute que tout le reste constitue des accessoires de ce phénomène et se résume en moyens propres à faciliter l'accès des phagocytes vers l'endroit lésé. Les phénomènes morbides, tels que la lésion ou la nécrose primaires ainsi que la régénération n'appartiennent pas, selon lui, à l'inflammation et ne doivent point être confondus avec elle.

Après avoir exposé nettement tout ce que nous venons de relater (bien que, nous le verrons, je ne sois pas d'accord avec lui) il s'occupe brièvement de rechercher à quel point de la série des faits qu'il a décrits on peut en réalité parler d'inflammation.

Il vient donc ici à l'encontre de l'observation faite plus haut; mais il considère qu'il est „absolument indifférent" de discuter à partir de quel stade généalogique de la réaction phagocytaire on lui appliquera le nom d'inflammation.

L'essentiel sera, comme toujours, d'établir les relations naturelles des phénomènes et de reconstruire leur évolution généalogique.

Les chapitres suivants sont consacrés à l'analyse et à la description de la connaissance des leucocytes, à la chimiotaxie, aux réactions contre les infections, toutes ces questions étant envisagées au point de vue de la valeur prépondérante de la phagocytose. On ne peut nier qu'ici, comme du reste on devait s'y attendre de la part de METCHNIKOFF, la théorie de l'infection est le centre véritable de ses considérations.

Nous serions entrainé trop loin si nous voulions le suivre à

travers tous ces chapitres. Je dois dire cependant que ses raisonnements, qui dans les sept premiers chapitres sont particulièrement clairs et nets, m'ont paru dans les chapitres suivants bien souvent faibles et insuffisants. Celui qui désire s'en convaincre en trouvera la preuve dans la lecture de la fin du dixième chapitre et du onzième chapitre tout entier.

L'inflammation séreuse s'y trouve traitée d'une façon tiraillée; il ne peut détourner cette difficulté qui se présente ici, à savoir que l'inflammation des séreuses s'accomplit souvent sans qu'il se produise pour ainsi dire de leucocytose. Il se lance alors dans des considérations sur le pouvoir bactéricide de l'exsudation séreuse et tente de reporter au second rang l'inflammation séreuse. Mais que devient donc alors son hypothèse, ci-dessus mentionnée, si l'on rencontre des inflammations, dans lesquelles les leucocytes ne jouent pour ainsi dire aucun rôle? Le pathologiste ne sera pourtant pas vite tenté d'exclure les inflammations séreuses de la série des inflammations.

C'est ici aussi qu'à mon avis se manifeste à l'évidence la difficulté. Inflammation serait synonyme de phagocytose; or, pour qu'il y ait phagocytose, il faut qu'il y ait des leucocytes et nous avons affaire à une inflammation pour ainsi dire sans leucocytes. On entrevoit qn'il doit y avoir ici une confusion d'idées et la question se pose de savoir si la phylogenèse (si je puis m' exprimer ainsi) de la phagocytose conduit à ce que le pathologiste appelle inflammation, ou bien si elle reste simplement ce qu'elle était, c'est-à-dire la phagocytose. Il serait possible que METCHNIKOFF, pensant qu'il doit y avoir phagocytose là où il existe de la leucocytose locale, et constatant cette dernière dans l'inflammation, ait cru à tort qne dans l'inflammation les leucocytes sont toujours phagocytes. La leucocytose pourrait cependant bien être un phénomène accessoire de l'inflammation, quoique ce phénomène se présente très fréquemment, et le caractère phagocytaire de ces mêmes leucocytes pourrait bien parfois être plus que douteux. J'essaierai de démêler cette question et pour cela je me servirai à diverses reprises de l'opuscule de ZIEGLER.

A mon avis on ne peut discuter un phénomène pathologique par excellence, comme est l'inflammation et on ne peut essayer de le définir qu'en se plaçant au point de vue pathologique. Chacun sait que ce dernier point, à savoir de donner une définition de l'inflammation, constitue actuellement un des points les plus délicats de la pathologie. Combien d'auteurs ne se sont pas occupés d'étudier à fond ce processus, et combien défectueuses sont les définitions qui en ont été données jusqu'ici. C'est d'ailleurs aussi ce que METCHNIKOFF fait très nettement ressortir dans son premier chapitre. ZIEGLER, dans son aperçu historique, passe en revue les définitions principales qu'on en a données. Il serait

inutile de les rééditer ici, attendu que mes lecteurs connaissent la plupart de ces définitions. On pourrait difficilement les classer; elles ne se complètent pas mutuellement et l'on ne peut pas dire non plus que, quelque différentes qu'elles soient, elles se contredisent. On doit en chercher la cause dans cette circonstance que les unes sont des abstractions, quoique fondées sur l'observation (VIRCHOW) et que d'autres ne consistent qu'en l'énumération d'un ou de plusieurs symptômes, soit d'ordre macroscopique soit d'ordre microscopique (COHNHEIM et en partie SAMUEL). D'autres encore sont des hypothèses non démontrées (HEITZMANN, GRAWITZ); d'autres enfin tendent à embrasser le but même du processus (NEUMANN).

Non seulement il n'y a pas d'unité dans ces définitions, mais il n'y a même pas d'unité dans la méthode par laquelle on croit devoir arriver à établir une définition. Est-il donc étonnant que THOMA ait carrément proposé d'abandonner le mot „inflammation"?

Après que NEUMANN, en dernier lieu, eût donné de l'inflammation la définition la plus détaillée, en la considérant comme une série de phénomènes qui se développent localement, à la suite de lésions primaires des tissus, et qui ont pour but la guérison de ces lésions, on a prétendu plus d'une fois que cette définition constitue une sorte d'explication téléologique et qu'elle embrasse en même temps les processus de régénération consécutifs à l'inflammation. Ces deux remarques sont exactes, bien que, en raison des limites incertaines que possède l'étude de l'inflammation, on ne peut pas rejeter d'une façon absolue l'idée d'y comprendre la régénération consécutive. La limite entre ces deux phénomènes reste difficile à tracer, témoin le terme généralement employé de néoformation de tissu d'origine inflammatoire. Si on débarrasse la définition de NEUMANN du principe d'utilité, vivement attaqué par ZIEGLER, et si l'on ne tient plus compte de la régénération dans le processus de l'inflammation, alors il nous reste *les phénomènes qui se développent localement après des lésions primaires des tissus.* ZIEGLER essaie, à son

sont propres à toutes les inflammations. Aussi longtemps que la lésion produite est assez minime pour qu'il ne soit pas question d'exsudation anormale hors des vaisseaux, nous ne savons pas qu'il y a inflammation; car tous les critériums exigés par tous les pathologistes, depuis toujours, pour caractériser l'inflammation, font alors encore défaut.

On ne parle d'inflammation que lorsque la lésion est suffisamment intense pour altérer les vaisseaux de façon à ce qu'il se produise une exsudation. Et la forme la plus intensive d'inflammation tombe aussi sous cette définition. On pourrait objecter ici que dans les inflammations dites chroniques, qui ne dépendent pas de l'action de corps étrangers ou de parasites, on peut trouver de la migration cellulaire (infiltrat), qu'il n'est pas absolument certain que ces cellules proviennent des vaisseaux et qu'on ne constate pas de transudation anormale.

C'est exact; mais ici on a affaire à ces processus chroniques qui très probablement sont occasionnés par des substances nuisibles en solution dans le sang et qui probablement rentrent mieux dans la catégorie des scléroses que dans l'inflammation. C'est là d'ailleurs sans aucun doute un point faible de la définition de ZIEGLER.

Mais ce qui mérite d'être remarqué, c'est que tous les pathologistes qui ont voulu donner une définition de l'inflammation contenant les données anatomiques du phénomène, parlent d'affection des vaisseaux. Le rôle que jouent les vaisseaux dans l'inflammation est suffisamment important pour qu'il soit considéré par certains pathologistes comme le rôle principal et en tout cas, il est considéré comme indispensable pour permettre de comprendre l'inflammation. Nous devons à ce propos nous arrêter quelque peu, pour nous demander ce que nous savons de cette affection vasculaire. Une moitié de la définition de ZIEGLER, la lésion des tissus, nous pouvons très bien nous la représenter sous toutes ses formes, depuis le trouble le plus minime jusqu'à la nécrose cellulaire; mais il n'en est pas de même des altérations des vaisseaux. La dilatation des vaisseaux, le ralentissement du courant sanguin, ainsi que l'effet de ces transformations, la transudation de substances du sang, diffèrent de la normale, en quantité et en qualité: voilà ce qui est le mieux connu. On a bien cru reconnaître un gonflement des endothéliums vasculaires; mais nous ne connaissons pas exactement quelles sont les modifications de la paroi des vaisseaux. Ces parois, et surtout les endothéliums, sont sans aucun doute des tissus très hautement organisés au point de vue physiologique (ce qui tend à le prouver entre autres, c'est la différence de composition qui existe entre le liquide cérébro-spinal, celui de l'ascite et celui de la cavité pleurale, tandis que les recherches de THOMA sur l'artério-sclérose visent aussi à ce but). Mais on ne peut reconnaître les altérations anatomiques des endothéliums vascu-

laires dans l'inflammation, à cause de leurs dimensions exiguës. Mais que dans l'inflammation il n'y ait pas seulement qu'une vasodilatation et un ralentissement du courant sanguin, mais que les endothéliums sont aussi affectés, c'est ce que l'on peut déduire de la nature du liquide transudé.

Arrêtons-nous ici un instant avant d'aller plus loin et constatons que lorsque les vaisseaux, après la dégénérescence primaire d'un tissu, sont affectés de telle sorte qu'il transude du liquide différant de la normale en qualité et en quantité, nous pouvons, conformément à la définition de ZIEGLER, dire qu'il y a inflammation. Ce qui se passe au début d'une inflammation catarrhale et dans l'inflammation séreuse nous montre bien que nous nous trouvons dans la bonne voie. Nous avons ici affaire à des processus que tout pathologiste reconnait comme étant des inflammations, qui répondent à la définition de l'inflammation, et cependant dans ces processus il n'est nullement question ni de leucocytose, ni de phagocytose.

Mais le plus souvent dans l'inflammation la transudation anormale s'accompagne aussi de diapédèse. Il y a bien aussi diapédèse sans qu'il existe d'inflammation; des leucocytes errent constamment dans tous les tissus; mais dans l'inflammation leur passage à travers la paroi des vaisseaux augmente localement et dans une mesure anormale. La question de savoir si ce fait est uniquement la conséquence du ralentissement du courant sanguin et de la mise en contact des leucocytes avec la paroi vasculaire, si donc les leucocytes traversent en plus grand nombre la paroi des vaisseaux parce qu'ils sont en plus grand nombre en contact avec elle, ou bien si en même temps ils traversent plus aisément une paroi vasculaire anormale qu'une paroi normale, cette question nous intéresse moins ici que celle de savoir si la diapédèse inflammatoire peut aussi être la conséquence du processus que l'on désigne actuellement sous le nom de Chimiotaxie.

Il est bien établi que de même que des Myxomycètes, des Bactéries et des spores de champignons, de même des leucocytes peuvent être attirés ou repoussés par des traces très minimes de substances en solution; il est de même établi que des degrés de concentration différents d'une même substance en solution peuvent exercer sur eux, les uns une action attractive, les autres une action répulsive. A celui qui désirerait apprendre à connaître, en résumé, des faits intéressants concernant ces phénomènes de chimiotaxie, je puis conseiller de lire la brochure de O. HERTWIG. HERTWIG se sert de la chimiotaxie pour fonder une hypothèse, à coup sûr très ingénieuse, concernant l'action de la tuberculine.

On peut maintenant se demander (et en cela nous touchons au noeud même de l'ouvrage de METCHNIKOFF), si la diapédèse des leucocytes dans l'inflammation peut être simplement attribuée

à une action chimiotaxique exercée sur eux par des substances provenant des tissus dégénérés.

S'il en était ainsi, on pourrait prétendre avec METCHNIKOFF que la dégénérescence primaire d'un tissu ou une lésion provoque par chimiotaxie la diapédèse, la leucocytose ou la phagocytose et que les autres phénomènes de l'inflammation sont accessoires. Posée d'une façon aussi générale, cette question ne peut certainement pas être résolue par l'affirmative. Ce que l'on peut le mieux se représenter, et c'est probablement ce qui se passe, c'est qu'une action chimiotaxique s'exerce sur les leucocytes qui viennent de traverser ou qui sont en train de traverser la paroi vasculaire, de telle sorte que la direction que prennent les leucocytes émigrés est, entre autres, déterminée par cette action chimiotaxique. Mais que cette dernière agisse sur les leucocytes encore contenus dans le vaisseau, même lorsque le sang ne circule que lentement, c'est là un fait qui reste encore à coup sûr à démontrer. En tout cas aucun fait d'expérimentation ne nous a encore appris qu'une action semblable s'exerce sur le sang qui circule normalement et j'ajouterai même que cette hypothèse n'est nullement probable, si l'on tient compte que le sang se renouvelle constamment dans les vaisseaux.

Ce n'est que lorsqu'il y a dilatation vasculaire, ralentissement du courant sanguin et contact possible des leucocytes avec la paroi des vaisseaux, en d'autres termes lorsqu'il y a inflammation, que la chimiotaxie pourra s'exercer et qu'il pourra se produire de la leucocytose locale. Dans le cas le plus favorable, lorsque nous accordons à METCHNIKOFF l'intervention complète de la chimiotaxie, que nous attribuons entièrement à cette dernière la leucocytose et que nous voulons bien la considérer comme une phagocytose, alors même nous avons encore *d'abord* inflammation et *ensuite*, phagogytose.

C'est ici que se pose la question de savoir s'il est permis d'appeler phagocytose, la leucocytose locale, telle qu'elle se montre dans l'inflammation; en d'autres termes il faut démontrer que, non pas dans quelques cas, mais dans tous, les leucocytes qui ont traversé la paroi des vaisseaux, assument réellement le rôle de phagocytes. Ce point non seulement n'est pas démontré, mais on peut trouver beaucoup d'arguments en faveur de cette idée, à savoir que les leucocytes émigrés, et considérés comme des phagocytes, servent souvent uniquement de nourriture aux éléments qui existaient localement ou qui s'y sont néoformés; car ils sont souvent normalement incorporés et digérés par des cellules épithéliales et très souvent aussi, par des cellules de néoplasmes. Certes les leucocytes, pour autant qu'ils possèdent une vitalité suffisante, conservent à coup sûr le pouvoir qu'ont toutes les cellules amiboides d'englober dans leur protoplasme les substances étrangères de leur entourage; mais

parmi les nombreuses cellules émigrées, pour autant que nous puissions le constater, très peu seulement satisfont à cette tendance physiologique. Dans ce cas, (et sur ce point je partage complètement la manière de voir de ZIEGLER) on n'a affaire qu'à un phénomène de nutrition et il ne peut être question d'un phénomène de défense.

On n'a nullement le droit de considérer une „réaction phagocytaire" comme synonyme d'inflammation.

Combien de fois le pathologiste n'observe-t-il pas une phagocytose aussi manifeste que possible, sans qu'il y constate de l'inflammation. Par exemple, les leucocytes innombrables qui ingèrent des particules de charbon introduits dans le poumon et dont ils débarrassent l'organisme, ne feront jamais songer qu'il s'agisse là d'un processus d'inflammation.

La leucocytose n'est donc pas de la phagocytose; on peut alors aussi ne pas s'occuper de cette dernière, quoique il y ait là une intéressante question de nomenclature, et se demander si la leucocytose est de l'inflammation. Ceci non plus n'est pas exact. C'est ainsi que la leucocytose peut se montrer extrêmement intense dans des processus, tels que la leucémie, où le pathologiste ne peut parler d'inflammation.

Maintenant que nous avons vu successivement qu'il peut y avoir inflammation sans leucocytose et, par conséquent, sans phagocytose; que lorsqu'il apparait de la leucocytose dans l'inflammation, l'inflammation doit déjà exister au préalable; que la leucocytose dans l'inflammation est loin d'être toujours de la phagocytose et qu'il y a des leucocytoses qui n'ont rien à voir avec l'inflammation, tandis que partout où il y a quelque chose à englober il se manifeste de la phagocytose, sans que nous puissions songer qu'il s'agisse d'inflammation, revenons à la question de savoir si METCHNIKOFF a le droit de confondre sa phagocytose avec l'inflammation.

A cette question nous répondons: non! Où sont dans les faits qu'il signale à propos des animaux inférieurs les critériums de l'inflammation? Il ne peut en être question que là où existent des vaisseaux sanguins. Il n'a pas le droit, à mon avis, de parler d'inflammation chez des animaux qui n'ont pas de vaisseaux sanguins, pas plus que chez ceux où il déclare que les vaisseaux ne participent pas à ces phénomènes. Il a observé des processus intéressants, qu'il peut considérer comme de la phagocytose et leur donner ce nom; mais ces processus ne sont pas de l'inflammation.

Il n'est pas, à mon avis, si „absolument indifférent" de savoir à quel point de la série des processus qu'il décrit, on doit commencer à parler d'inflammation. Admettons même un instant que, ce que je ne crois pas, l'inflammation soit simplement un stade phylogénique très élevé de la phagocytose, alors on aurait aussi peu de droit de qualifier de „réaction inflammatoire" la

phagocytose chez les Méduses et les Arthropodes, que l'on aurait le droit, au point de vue phylogénique, de qualifier du nom d'homme cet ancêtre de l'Homo sapiens, qui habitait dans l'eau.

Et ce que je viens de dire n'est pas un simple jeu de mots, mais un avertissement au lecteur de l'ouvrage de METCHNIKOFF. Car séduit, par la forme réellement brillante et la description captivante des faits signalés par l'auteur, on se laisserait entrainer à lui donner raison et on finirait par confondre ces deux notions. Et c'est ce qui ne se peut.

Au point de vue pathologique on doit, avec ZIEGLER, protester contre cette assertion que la nécrose primaire ou lésion n'appartient pas à l'inflammation, que les phénomènes vasculaires ne sont que des „accessoires" du processus et que la transudation est tout aussi accessoire (bien que METCHNIKOFF ne le déclare pas ouvertement, mais le laisse entendre). De cette façon tout le processus inflammatoire est escamoté, à part la leucocytose qui, suivant nous, est bien fréquente dans l'inflammation, mais n'en est pas un phénomène absolument intégrant; et alors l'auteur nous dit: l'inflammation, c'est de la phagocytose!

En attendant nous ne pouvons ni ne voulons nier les faits qu'il nous signale, quoique nous n'approuvions pas ses conclusions. On peut interpréter et discuter autant qu'on le veut, mais les faits restent. Or, ceux qu'il nous fait connaître, on ne peut le nier, sont d'ordre pathologique et nous devons en tenir compte. Pour ce qui me concerne, je pense que le temps n'est pas encore venu de porter un jugement sur ce qu'il convient de conclure. En tout cas METCHNIKOFF qui, avec NEUMANN est combattu par ZIEGLER parce que les théories de l'un et de l'autre sont téléologiques, se trouve sur un terrain plus ferme que NEUMANN, parce que sa thèse repose sur une base phylogénique et qu'il se place, par conséquent, au point de vue de la théorie de la descendance. De sorte que la téléologie devient alors adaptation, sélection et transmission héréditaire. C'est ce qui donne du charme à sa thèse et ce n'est qu'à contrecoeur que, pour finir, on en arrive à cette conclusion: „cette théorie n'est pas exacte, elle n'éclaire pas la question de l'inflammation."

Mais que la voie dans laquelle s'est engagé METCHNIKOFF ne conduira pas un jour à des résultats surprenants, quoique les pas qu'il y a faits soient trop hasardés, c'est ce que je n'ose décider. Une conception aussi géniale que celle qui ressort de cet ouvrage doit, me semble-t-il, nous montrer le chemin vers des découvertes nouvelles et inattendues.

(Publié dans le: Ned. Tijdschrift voor Geneeskunde, année 1892.*)*

XIV.

RECHERCHES SUR L'ENDOTHÉLIOME GLYCOGÉNIQUE.

(Pl. XVI).

PAR

LE DR. L. F. DRIESSEN.

(1892).

INTRODUCTION.

Parmi les néoplasmes opérés à notre Clinique chirurgicale, au cours de 1890—1891, et dont j'ai entrepris l'étude sous la direction de M. le Prof. SIEGENBEEK VAN HEUKELOM, se trouvaient une tumeur de l'os et une tumeur rénale, qui se caractérisaient par une structure spéciale de leurs cellules.

Dans ces deux tumeurs, les éléments formateurs constituent des cellules claires, brillantes, à contours nets et pourvues d'un noyau bien coloré; l'éclat de ces cellules est dû à la présence d'une substance très réfringente, qui apparaît sous la forme de gouttelettes et de grumeaux et qui les fait ressembler à des cellules remplies de graisse.

M. le Prof. SIEGENBEEK VAN HEUKELOM avait rencontré des cellules semblables dans une tumeur du rein qu'il avait étudiée en 1884.

Ces trois tumeurs offrant maintes analogies, même à un premier examen superficiel, non seulement en ce qui concerne l'aspect de leurs cellules, mais aussi au point de vue de leur texture, je me décidai à les soumettre à une étude détaillée.

Ce sont les résultats de ces recherches que je consigne dans le présent travail.

C'est un devoir agréable pour moi d'exprimer tous mes remerciments à M. le Prof. SIEGENBEEK VAN HEUKELOM pour la bienveillance avec laquelle il m'a soutenu pendant la préparation de cette notice.

ENDOTHÉLIOME GLYCOGÉNIQUE DU CUBITUS.

ETAT CLINIQUE.

Dirk D., âgé de 74 ans, tailleur à Leide, entre le 8 janvier 1891 à la Clinique chirurgicale pour une tumeur du coude.

Anamnèse. Depuis deux ou trois ans déjà, le malade a observé une diminution de la mobilité de l'articulation du coude gauche. Il y a environ deux mois, il éprouva aussi des douleurs dans la région de cette articulation, surtout à l'occasion de mouvements. Depuis cette époque, le malade remarqua que le coude augmentait de volume; particulièrement dans les dix derniers jours, le gonflement était devenu de plus en plus considérable et le patient sentit nettement des pulsations dans l'articulation malade.

Etat présent. L'articulation du coude gauche est fortement tuméfiée; aucune altération à la peau. La palpation de l'articulation malade permet de sentir nettement les deux condyles de l'humérus et la tête du radius, mais pas l'olécrâne; on sent la crête du cubitus jusqu'à 4 centimètres au dessous du point où se trouve normalement le bec de l'olécrâne; là subitement la crête du cubitus s'arrête pour se continuer en une masse bosselée, pseudo-fluctuante, de consistance élastique. Cette masse s'élargit autour de l'articulation du coude et s'étend en haut jusqu'au niveau des condyles de l'humérus. On sent dans cette tumeur des *pulsations nettes.* Les mouvements actifs et passifs peuvent s'effectuer.

Diagnostic: Sarcome telangiectasique du cubitus.

Opération. L'amputation du bras gauche est faite le 17 janvier par le Prof. VAN ITERSON.

Le malade est endormi et le tube d'ESMARCH placé sous l'aisselle. Au milieu du bras la peau est divisée par une incision circulaire et renversée sous forme de manchette; les muscles et le périoste sont sectionnés et le périoste détaché à la rugine. Une compresse fendue jusqu'en son milieu est placée autour de l'os pour retenir les parties molles. L'os est scié; les grosses artères et les grosses veines du bras sont liées avec quelques branches musculaires. La peau est réunie par des sutures qui intéressent en même temps la substance musculaire, après qu'un tube à drainage a été introduit dans la plaie. Finalement le pansement est appliqué et le tube constricteur enlevé.

Suite de l'observation. Le malade quitte le lit le 24 janvier; le 26, on renouvelle le pansement et on enlève le tube à drainage. Le 3 février, le malade sort guéri de la Clinique. Aujourd'hui, 14 mois après l'opération, l'opéré est resté complètement guéri.

ETUDE ANATOMO-PATHOLOGIQUE DE LA TUMEUR.

Examen macroscopique. La tumeur n'ayant malheureusement pas été examinée à l'état frais, immédiatement après l'opération, nous ne pouvons décrire que l'aspect qu'elle offre après avoir séjourné un an environ dans l'alcool.

La tumeur est ovoide, longue d'environ 6 centimètres et large de 4 cm.; elle occupe la place du quart supérieur du cubitus. Elle a complètement détruit l'os, dont on ne voit de restes nulle part; le revêtement cartilagineux de la cavité articulaire pouvait manifestement offrir une résistance plus considérable à l'accroissement de la tumeur, car il est bien conservé et forme la limite immédiate de la tumeur. Cette dernière n'a donc pas proliféré à l'intérieur de l'articulation. Les autres parties osseuses du coude sont aussi tout à fait normales; ni la tête du radius, ni l'extrémité articulaire de l'humérus ne montrent d'altérations.

Vers le bas la tumeur confine immédiatement au cubitus; elle est pour ainsi dire le prolongement, fortement épaissi en massue, de la crête du cubitus, qui cesse subitement par une face de cassure oblique et triangulaire, qui se laisse le mieux comparer à une embouchure de clarinette (bec de flûte des auteurs français).

Conformément à sa forme ovoide, la tumeur montre, à la coupe, une surface de section, ovale, ellipsoidale qui, en certains points blanc de neige, est pourtant par-ci par-là teintée de brun foncé ou noirâtre; cette coloration plus foncée dépend de la présence d'une plus grande quantité de sang. Maintenant qu'elle a été soumise longtemps à l'action de l'alcool, la tumeur est très dure, très élastique, sans points de nécrose, mais partout absolument solide. On ne voit nulle part de cavités, de grosses fissures ou de lacunes.

Si l'on coupe la tumeur en diverses directions, on voit qu'elle possède une structure lobée; les grands lobes, présentant à la coupe la grandeur d'une pièce d'un franc, sont séparés les uns des autres par des septums de tissu conjonctif très délicats, en continuité avec la capsule de la tumeur. Cette capsule entoure toute la tumeur en lui formant une sorte de gaîne et la sépare nettement du tissu musculaire et du tissu adipeux ambiant; dans ses parties les plus épaisses, son épaisseur ne dépasse pas 1 mm. On ne peut constater avec certitude absolue, quoique ce soit très probable, si la capsule est en continuité avec le périoste de la partie de la crête du cubitus qui existe encore.

On ne trouve dans la tumeur ni ossifications, ni restes de tissu osseux; la capsule ne montre pas non plus, en aucun point de son étendue, ni lamelles osseuses, ni de parties plus dures; elle consiste exclusivement en du tissu conjonctif.

Signalons enfin que la peau présente une structure absolument normale; une épaisse couche de tissu musculaire et de tissu adipeux la sépare du néoplasme. Il ne peut donc, en aucun cas, être question de supposer que la tumeur s'est développée aux dépens d'éléments épidermiques.

Examen microscopique. Des morceaux de la tumeur ont été excisés en différents points. Ces fragments, durcis par l'alcool absolu et l'éther, ont été enrobés dans la celloidine et débités en coupes fines à l'aide du microtome.

L'étude microscopique des coupes a fourni une image à peu près toujours la même. En voici la description.

La tumeur est extraordinairement riche en cellules; sur les coupes, les cellules en constituent la masse principale, tandis que le stroma n'est composé que de fins capillaires ou de travées extrêmement délicates de tissu conjonctif. Ces fines cloisons de tissu conjonctif, dans lesquelles apparait très fréquemment une fente, sont fortement teintées par les matières colorantes (hématoxyline et éosine) et tranchent ainsi nettement sur les grandes cellules claires de la tumeur, dont nous donnerons plus loin la description détaillée. Elles forment, en s'anastomosant, un beau réseau, dans les mailles duquel sont logées les cellules. Ces mailles ou alvéoles ne sont pas toujours complètement remplies par des cellules; dans les parties de la tumeur abondamment pourvues de sang, elles montrent une lumière bourrée de corpuscules rouges du sang; seule une masse cellulaire, dont les éléments sont généralement disposés en une assise, tapisse la paroi des alvéoles (Pl. XVI, fig. 1).

Quelques parties de la tumeur, présentent un autre aspect que celui que nous venons de décrire; dans ces parties le tissu conjonctif est surtout abondant et là les cellules offrent une différence essentielle avec les autres éléments de la tumeur (fig. 2).

Maintenant que nous avons fait une description générale de la tumeur, nous pouvons examiner de plus près ses divers éléments constitutifs.

Cellules. Dans la plupart des points de la tumeur, les cellules ont un aspect tout à fait caractéristique: ce qui frappe surtout c'est: *a*) leur volume; *b*) leur délimitation nette; *c*) leur contenu clair et vitreux.

a) Mesurée au micromètre, à la coupe, la *taille des cellules* atteint de 16 à 30 μ; par-ci par-là on en trouve cependant de plus grandes (jusqu'à 50 μ).

b) Par leur *délimitation nette*, on peut le mieux comparer ces cellules aux cellules de graisse, sphériques et normales, dont les contours sont si nets. Que la forme de ces cellules, prises isolément, soit variable, que la cellule soit sphérique, polyédrique, cubique ou cylindrique, toujours elle est nettement séparée des cellules voisines par une membrane cellulaire, extrêmement mince et colorée en noir intense. On rencontre donc toutes les formes caractéristiques des cellules épithéliales; elles sont la conséquence de la pression que les cellules exercent les unes sur les autres. Si la cellule est entièrement libre, comme on rencontre dans certains alvéoles, sa forme est sphérique. Les cellules de la tumeur ne sont jamais réellement fusiformes, circonstance qui plaiderait contre le diagnostic de „Sarcome", s'il n'avait été dé-

montré en ces derniers temps que, notamment dans les Angiosarcomes, les cellules peuvent prendre un aspect nettement épithélial.

c) Contenu. Les noyaux montrent aussi une ressemblance beaucoup plus grande avec des noyaux de cellules épithéliales qu'avec ceux que l'on trouve dans les néoplasmes de nature conjonctive. Ce sont des noyaux très apparents, qui se colorent vivement par le carmin et l'hématoxyline, et dont les contours sont généralement circulaires, parfois cependant ovalaires ou anguleux; on distingue aussi dans les noyaux, sous la forme de points noirs, un ou deux nucléoles plus ou moins volumineux. Le noyau n'occupe pas une place déterminée dans la cellule; parfois il en occupe le centre, souvent aussi il siège à la périphérie.

En étudiant plus minutieusement le contenu de chaque cellule, nous fûmes aussi frappé de constater que les coupes éclaircies dans la glycérine montraient un tout autre aspect que celles qui, après avoir été traitées par le xylol, étaient montées dans le baume de Damar. Dans la glycérine, les cellules offraient un aspect brillant, fortement réfringent; en y regardant de plus près, on observait que chaque cellule, indépendamment de son noyau, contenait une grosse sphère ou plusieurs petites gouttelettes d'une substance homogène, fortement réfringente, d'un verdâtre brillant. Dans les préparations au xylol par contre, l'aspect brillant des cellules a disparu; elles apparaissent à peu près vides, et transparentes comme du verre; ce n'est que par la mise au point plus exacte du microscope que l'on peut découvrir des grumeaux amorphes, mats et faiblement colorés.

Au début je considérai cette substance homogène, très réfringente, comme de la substance hyaline; car on sait que dans beaucoup d'Angiosarcomes, on a décrit une dégénérescence hyaline. Seulement il m'était impossible d'admettre une „dégénérescence", car presque toutes les cellules contenaient une semblable masse hyaline et, d'autre part, leurs noyaux se présentaient comme des éléments bien vivants, fortement colorés: il ne s'agissait donc pas d'une dégénérescence, mais d'un dépôt de substance hyaline.

Toutefois que faut-il entendre par substance hyaline [1])? VON RECKLINGHAUSEN donne ce nom à une substance albuminoide, qui se teinte vivement par diverses matières colorantes et qui est, en outre, homogène et réfringente. Traitée par les acides, elle subit peu de modifications et par son pouvoir de résistance vis à vis de l'alcool, de l'eau, de l'ammoniaque et des acides, elle ressemble à la substance amyloide, mais ne donne, par contre, pas la réaction de l'iode. D'après ZIEGLER [2]) les propriétés que l'on a indiquées pour la substance hyaline ne suffisent pas pour caractériser nettement une substance; ce que VON RECKLINGHAUSEN réunit sous le nom de substance hyaline constituerait, d'après ZIEGLER, des formations qui, jusqu'à ce jour, ont été rapportées tantôt à la dégénérescence colloide, tantôt à la nécrose de coagulation et à la thrombose, tantôt à la dégénérescence hyaline du tissu conjonctif.

La substance hyaline de VON RECKLINGHAUSEN est donc une notion si générale, et partant si peu précise, qu'il faudrait éviter autant que possible d'employer ce nom sans autre circonlocution. Toutefois les auteurs sont d'accord pour admettre qu'il n'est question de substance hyaline que dans le cas d'une dégénérescence; là où, comme dans notre tumeur, une substance est déposée dans les cellules plus ou moins régulièrement sans qu'il y ait dégénérescence des cellules, on doit abondonner l'expression „substance hyaline".

Comment donc fallait-il considérer cette substance particulière? En tenant compte de l'aspect des préparations traitées par le xylol, on pouvait supposer qu'il s'agissait de cellules remplies de graisse; la graisse, accumulée en grosses gouttes, a en effet la propriété de donner aux cellules qui les contient des contours extrêmement nets et de leur faire prendre une forme sphérique. Cependant l'étude des coupes traitées par la glycérine, et qui montraient dans les cellules une substance non transparente, mais bien réfringente, devait contraindre à rejeter cette idée. Ces coupes provenaient de fragments de la tumeur qui, pour être enrobés dans la celloidine, avaient été traités pendant plusieurs jours par l'alcool, puis par l'éther; après ce

---

1) Voir le *Post-scriptum.*

2) ZIEGLER. Lehrb. d. path. Anat. Jéna 1892. p. 139.

traitement, il est bien légitime d'admettre que la graisse doit être complètement dissoute. Or, si l'on examine au microscope des coupes dont les éléments contenaient de la graisse et qui ont subi le traitement que nous venons d'indiquer, il est vrai que la graisse dissoute peut donner lieu à la formation d'un vide, d'une vacuole dans les cellules, mais jamais elle ne donnera l'aspect d'une substance réfringente.

Le traitement des coupes par la solution iodée expliqua aussitôt la véritable nature de la substance homogène observée. *Si l'on fait passer les coupes de l'alcool dans la solution d'iodure de potassium iodée couleur cognac, elles se colorent aussitôt en brun noir intense* et, à l'aide du microscope, on peut se convaincre aisément que seules les sphères et gouttes fortement réfringentes prennent une coloration brune et que c'est à ces éléments seuls qu'est dû le changement de coloration de toute la coupe. Après ce résultat surprenant, il s'agissait de se demander à quelles substances cette réaction de l'iode est propre. Seuls la substance amyloide et le glycogène peuvent être pris en considération; or, comme toutes les réactions de la substance amyloide, à l'aide de l'acide sulfurique, du violet de méthyle, du vert d'iode etc., donnèrent des résultats négatifs, il ne pouvait plus être question que de *glycogène*.

On peut aussi démontrer chimiquement la présence du glycogène dans une décoction aqueuse de la tumeur. Je reviendrai plus loin sur les propriétés micro- et macrochimiques de cette substance; pour le moment je me borne à signaler que toutes les propriétés du glycogène, observées tant sous le microscope que dans le tube à réaction, se manifestèrent dans cette substance très réfringente, que j'avais considérée au début comme de la „substance hyaline".

Indépendamment de glycogène, les cellules de la tumeur contenaient aussi de la graisse, dont la présence peut encore être démontrée dans les parties centrales de la tumeur qui, en dépit du séjour prolongé de la tumeur dans l'alcool, n'avaient été que peu soumises à l'action dissolvante de l'alcool. Un fragment du centre de la tumeur, traité par le liquide de FLEMMING, se colorait en noir intense après quelques heures et, sous le microscope, après ce traitement, on voyait la graisse noircie sous forme de gouttes, de sphères ou d'étoiles dans les cellules. Une expérience simple, dont je parlerai plus loin nous apprend que ce n'est pas le glycogène qui affecte ces formes, en se colorant en noir par l'acide osmique, mais que dans la plupart des cellules de la tumeur se trouvent côte à côte deux substances différentes, du glycogène et de la graisse.

Si ces grandes cellules épithélioides, bourrées de glycogène et contenant de la graisse, forment la masse principale de la tumeur, cependant cette dernière peut encore présenter des cellules autrement constituées, qui au point de vue histogénétique ont la plus haute importance. Elles siègent dans ces parties de la tumeur, que nous avons déjà mentionnées (p. 294) lors de la description microscopique générale et où le tissu conjonctif constitue la partie essentielle.

Ce sont de plus petites cellules, souvent sphériques, pourvues d'un petit noyau et complètement remplies par un protoplasme granuleux, qui se colore en rose vif par l'éosine; bien que assez nettement délimitées, elles ne possèdent pas des contours aussi nets que les autres cellules; elles ne contiennent ni graisse, ni glycogène (Pl. XVI, fig. 2).

Ces cellules offrent une ressemblance frappante avec ces éléments que WALDEYER [1]) a appelés *cellules plasmatiques* ou cellules embryonnaires de tissu conjonctif. Je n'ai pu décider jusqu'à quel point il s'agit d'éléments identiques à ces derniers: je ne puis qu'affirmer que la description des cellules plasmatiques [2]) s'applique parfaitement aux cellules dont je m'occupe.

Ces cellules dérivent, selon toute probabilité, des endothéliums des fentes lymphatiques; car parfois elles se trouvent libres dans les fentes lymphatiques du tissu conjonctif fasciculé et ont alors une forme sphérique; d'autres fois elles s'appliquent en leur formant une sorte de paroi, à la surface des fibres du tissu conjonctif ne peuvent alors, en raison de leur forme aplatie et allongée, être regardées

---

1) Arch. für mikr. Anat. Bd. XI. p. 116.

2) Voir aussi ACKERMANN. Die Histogenese und Histologie der Sarcome. VOLKMANN's Vorträge 1883, Nr. 233—234 p. 1991.

comme des cellules endothéliales gonflées. On ne peut méconnaître qu'il existe une transition entre ces cellules aplaties et les cellules sphériques (Pl. XVI, fig. 2 *a*).

Si dans ces éléments riches en protoplasme, le protoplasme disparait pour faire place au glycogène et à la graisse, ils prennent la forme caractéristique des autres cellules de la tumeur, les plus répandues. Je ferai déjà ressortir ici que les éléments formateurs de la tumeur doivent probablement leur origine *à une prolifération des endothéliums des fentes lymphatiques.*

Disposition des cellules de la tumeur; leurs rapports avec le tissu conjonctif. La structure de la tumeur est essentiellement alvéolaire et tubuleuse: les délicates travées de tissu conjonctif, dans lesquelles on constate souvent une lumière capillaire et qui, en certains points de la tumeur, sont réduites à des tubes capillaires extrêmement grêles qui ne consistent qu'en une paroi endothéliale, courent très souvent parallèlement les unes aux autres et ne sont alors réunies que par des bourgeons en forme de branches. On a ainsi l'impression comme s'il s'agissait ici de coupes de cylindres cellulaires, courant parallèlement les uns à côté des autres et s'anastomosant fréquemment entre eux, cylindres qui seraient coupés par le rasoir du microtome selon leur axe longitudinal. Lorsque le trajet de ces cylindres cellulaires est perpendiculaire à la face de section, alors ils doivent nécessairement se présenter à la coupe comme des espaces circulaires ou ovalaires; ces formations, très souvent considérées comme des alvéoles sont, non pas des coupes de saccules sphériques, mais des coupes de cylindres cellulaires.

Grâce à cette structure particulière, consistant essentiellement en un réseau de cylindres cellulaires, on obtient à la coupe l'image d'un réseau de travées de tissu conjonctif, dans les mailles duquel se trouvent amassées les cellules de la tumeur, les cellules périphériques se disposant en palissade, dans chaque maille, contre la paroi. La disposition des cellules de la tumeur est donc essentiellement liée au trajet des capillaires ou des septums de tissu conjonctif qui accompagnent ces derniers; cette disposition apparaît surtout avec netteté dans les parties de la tumeur abondamment pourvues de sang (Pl. XVI, fig. 1). Là se trouvent de nombreux espaces, les uns petits, les autres plus grands, bourrés de corpuscules du sang et délimités par une sorte d'épithélium marginal (p. 298). L'image se présente comme si le sang avait eu la force d'entraîner les cellules centrales des alvéoles, sans pouvoir désunir les cellules de l'assise périphérique d'avec la paroi des alvéoles. Grâce à la grande ressemblance que les cellules de la tumeur présentent avec des cellules épithéliales, ces parties de la tumeur offrent l'aspect que l'on rencontre si souvent dans un adénome: une cavité tapissée par une assise unique de cellules épithéliales; des saillies papillaires, consistant en un vaisseau avec revêtement cellulaire, proéminent dans cette cavité et la divisent en plusieurs cavités plus petites. Si l'on se figure un adénome dont tous les tubes glandulaires seraient bourrés de corpuscules rouges du sang et qu'on s'imagine ensuite que la charpente conjonctive de l'adénome est réduite à l'état de très fines cloisons de tissu conjonctif ou même seulement à des capillaires, on obtiendrait absolument l'aspect microscopique que nous fournit notre tumeur dans ses parties abondamment pourvues de sang. En secouant dans un tube rempli de liquide les préparations on peut se convaincre aussi que dans les parties pleines de la tumeur, qui se distinguent à l'oeil nu par leur couleur blanc de neige, la disposition des éléments de la tumeur ainsi que leurs rapports avec le tissu conjonctif sont les mêmes. Par l'action mécanique des secousses, les cellules centrales se séparent les unes des autres et il ne reste qu'une assise périphérique de cellules formant paroi; dans la cavité ainsi produite par les secousses, proéminent alors des saillies papilliformes.

Il résulte manifestement de la description qui précède qu'il existe une union intime entre les cellules de la tumeur et le tissu de soutien. Ce dernier est essentiellement formé par de minces septums accompagnant des capillaires. Les capillaires, dont les noyaux des cellules endothéliales sont toujours très visibles, et qui souvent, par la multiplication et l'épaisseur de leurs cellules endothéliales, se montrent comme des vaisseaux sanguins néoformés, possèdent une très fine lumière fissiforme, dont le diamètre est à peu près le même que celui d'un corpuscule rouge du sang. Il est impossible de dire jusqu'à ce quel point il en était ainsi in vivo; il est possible que les capillaires avaient in vivo une lumière plus grande, qui se serait rapetissée par suite de l'action déshydratante de l'alcool, en même

temps que sous cette action tous les tissus se seraient rétractés, les cavités se seraient comprimées et le sang en aurait été chassé. C'est ce qui expliquerait aussi que l'on ne trouve presque pas de corpuscules sanguins dans les capillaires. D'autre part, il existe aussi dans la tumeur des vaisseaux sanguins plus volumineux, sans tunique musculaire ni adventice, autour desquels les cellules de la tumeur se disposent radiairement en plusieurs assises; les cellules les plus rapprochées du vaisseau s'appliquent presque immédiatement contre la paroi endothéliale, dont elles ne sont séparées que par une membrane noire très délicate: c'est la même membrane que celle qui sépare les unes des autres les cellules de la tumeur. Elle forme la couche la plus externe du tube capillaire ou du trabécule de tissu conjonctif et elle émet entre les cellules des prolongements perpendiculaires à son axe longitudinal. Il en résulte la formation, dans chaque alvéole, d'un très fin réseau, dont chaque maille est occupée par une seule cellule de la tumeur. Que cette membrane intercellulaire, placée au contact direct du tissu conjonctif, existe réellement et qu'il n'existe pas, entre les cellules, de substance unissante comme il y en a toujours entre les cellules d'un épithélium, c'est ce que prouvent manifestement les coupes soumises à des secousses légères et répétées, coupes qui laissent voir fréquemment que les cellules sont disparues, tandis que la membrane intercellulaire existe encore.

Ainsi que je l'ai dit déjà (p. 297), on trouve, dans les parties de la tumeur abondamment vascularisées, *de nombreux espaces remplis de sang*; grâce à la présence de la couche cellulaire qui leur forme paroi, ces espaces, à la coupe transversale, ressemblent à s'y méprendre à des tubes glandulaires gorgés de sang. Cependant les cellules ne se fixent pas toujours en une assise unique à la paroi conjonctive des alvéoles ou aux capillaires qui forment cette paroi; souvent des amas de cellules polymorphes, qui ressemblent fréquemment à des papilles, font saillie dans la cavité; on peut observer toutes les formes de transition possibles entre des alvéoles entièrement pleins, complètement remplis de cellules, et ces formations que nous avons dit ressembler à des tubes glandulaires. Généralement le tissu qui avoisine les espaces sanguins est infiltré de sang extravasé, ce qui est un argument puissant en faveur de cette idée que l'on ne doit pas considérer ces espaces comme des dilatations de vaisseaux sanguins, dont les cellules endothéliales auraient proliféré et se seraient modifiées, mais bien comme des cylindres cellulaires transformés par une hémorrhagie. Cette interprétation est aussi en harmonie avec le fait que l'on trouve fréquemment encore des restes de cellules, des grumeaux de glycogène, des amas de détritus, des réseaux fibrineux, dans les alvéoles, entre les corpuscules rouges du sang. Je n'ai constaté nulle part la présence de pigment dans la tumeur.

Capsule et tissu conjonctif. Une capsule de tissu conjonctif, plus épaisse en certains points, plus mince en d'autres points, enveloppe la tumeur et la sépare nettement du tissu musculaire et du tissu adipeux ambiants. Souvent on voit que la tumeur n'est pas appliquée directement contre la capsule, mais qu'elle en est séparée par un espace fissiforme, tapissé par un endothélium et rempli de corpuscules rouges du sang. En d'autres points, la capsule est immédiatement adjacente à la masse de la tumeur et elle envoie des septums fibreux dans cette dernière. Le plus souvent le tissu conjonctif de la tumeur est beaucoup moins abondant que les cellules; alors il existe çà et là des faisceaux de tissu conjonctif plus épais, qui se caractérisent par leur grande richesse en vaisseaux sanguins. Il n'y a pas dans la tumeur de tissu conjonctif ancien, scléreux, à dégénérescence hyaline [1]); partout il est formé par des fibres jeunes contenant des noyaux fusiformes.

Dans les parties de la tumeur dépourvues de glycogène, le tissu conjonctif se comporte, dans une certaine mesure, d'une autre façon, en se sens qu'il est plus abondant et ne forme ni alvéoles circulaires, ni alvéoles ovalaires, mais consiste en fibres ondulées, délimitant de larges mailles, ce qui laisse apparaître nettement des fentes lymphatiques, dans lesquelles s'accumulent les cellules riches en protoplasme et dépourvues de glycogène (p. 296).

---

1) Dans le sens de ZIEGLER. Allgem. Path. p. 148.

DIAGNOSTIC ANATOMO-PATHOLOGIQUE.

Maintenant que nous connaissons la texture du néoplasme, il s'agit de décider quel nom nous devons donner à cette tumeur.

Résumons encore en quelques mots la texture propre de notre néoplasme.

C'est une tumeur de l'os, pulsatile, de consistance molle, presque élastique, qui se caractérise microscopiquement par une grande abondance de cellules. Ces cellules ont un aspect particulier, épithélioide et sont accumulées par masses dans des alvéoles, qui doivent être considérés comme des coupes transversales de cylindres cellulaires.

Aperçu bibliographique. L'étude de la bibliographie relative aux tumeurs nous apprend qu'une semblable formation de structure alvéolaire et consistant en cellules épithélioides a été désignée sous des noms très différents aux diverses étapes de l'histoire de l'étude des tumeurs. Selon toute probabilité, à une époque où l'on admettait que le groupement alvéolaire des cellules d'une tumeur était le caractère propre d'un cancer, notre tumeur aurait été rangée parmi les nombreux cas publiés alors de *Cancers des os*; surtout que sous l'influence de l'autorité de VIRCHOW, on admettait qu'un cancer pouvait se développer aux dépens de tissu conjonctif.

Les opinions sur la genèse du cancer furent cependant essentiellement modifiées, lorsque THIERSCH [1]) fonda la théorie du développement du cancer aux dépens des épithéliums, notamment pour le cancer de la peau, théorie qui fut puissamment appuyée par les travaux de WALDEYER [2]). WALDEYER [3]) étudia un grand nombre de tumeurs et il put, dans les tumeurs des organes, contenant des épithéliums glandulaires, démontrer sans peine la relation générale qu'elles présentent avec ces épithéliums ou bien leur développement aux dépens des éléments épithéliaux de ces organes; d'autre part, il ne trouva pas un seul carcinome parmi plusieurs centaines de néoplasmes, qui tirent leur origine primaire dans des organes où normalement n'existent pas d'éléments épithéliaux, tels que des os, des muscles, des ganglions lymphatiques etc. Fortement combattue au début, et par des hommes comme VIRCHOW, C. O. WEBER, RINDFLEISCH, BILLROTH, KLEBS et autres qui, après le travail de THIERSCH, se montrèrent tous encore défenseurs plus ou moins convaincus de l'origine conjonctive du carcinome, la théorie du développement du carcinome aux dépens d'épithéliums atypiques a été généralement

---

1) THIERSCH. Der Epithelialkrebs, namentlich der Haut. Leipzig 1865.

2) WALDEYER. Die Entwickelung der Carcinome. — VIRCHOW's Arch. Bd. XLI et LV.

3) VIRCHOW's Arch. Bd. LV. p. 139.

admise dans la suite et il ne reste aujourd'hui que bien peu de pathologistes qui ne soient pas convaincus de l'exactitude de la théorie de THIERSCH-WALDEYER.

Le diagnostic des néoplasmes des os, élucidé par cette théorie des tumeurs, est facile; ainsi, lorsqu'ils ne montrent pas une texture rappelant le tissu normal, on les appelera *sarcomes des os*. Cependant il y a parfois des tumeurs des os qui, au point de vue microscopique, diffèrent tellement de la texture caractéristique des sarcomes, et qui rappellent tellement les cancers, qu'elles sont désignées par certains auteurs sous le nom de carcinomes primaires des os. C'est ce qui explique pourquoi, même après les travaux de THIERSCH et de WALDEYER, on publia des cas de carcinomes primaires des os, comme le cas de SUDHOFF [1]) et ensuite celui de RUNGE [2]). VOLKMANN [3]) aussi est d'avis qu'il peut exister des cancers primaires des os. Pour expliquer ces cas où se présente en apparence un carcinome primaire absolument typique des os (pour défendre la théorie de THIERSCH-WALDEYER), on pourrait, en se fondant sur une hypothèse émise par THIERSCH lui-même, admettre qu'une semblable tumeur se développe aux dépens de germes épithéliaux aberrants.

Mais un semblable développement devrait toujours être très rare. Dans beaucoup de cas, il me semble plus admissible que la tumeur trouvée dans l'os n'est primaire qu'en apparence, en ce sens qu'il existait un carcinome de l'estomac ou de l'intestin que l'on n'a pas reconnu, et que la tumeur de l'os doit son origine à une métastase. Qu'on lise par exemple le cas, décrit par PERLS dans son Traité de Pathologie générale (1886, p. 332), d'un carcinome d'une vertèbre chez un boulanger de 21 ans. A l'autopsie on constata, à la petite courbure de l'estomac, un carcinome fibreux, dense, qui présentait la même structure que la tumeur de la vertèbre et notamment de beaux tubes épithéliaux cylindriques. Dans ce cas, dit PERLS, on ne peut douter que l'affection de l'os ne doive être considérée comme métastatique.

Indépendamment de ces cancers de l'os en apparence primai-

par CORNIL [1]) où, chez un homme de 57 ans, s'était formée une tumeur du bras, qui détermina une fracture spontanée de l'humérus. Le malade, trente ans auparavant, avait, à la suite d'un traumatisme violent, souffert d'une inflammation aiguë de l'articulation du coude avec ankylose consécutive; or, manifestement il existait encore diverses fistules et cicatrices. C'est précisément à cette place que se forma la tumeur de l'os, qui montrait à l'examen microscopique „la présence d'épithélium pavimenteux et de globes épidermiques." Cette tumeur s'était sans doute développée aux dépens d'éléments épithéliaux de la cicatrice, comme il arrive fréquemment, ainsi qu'on l'a très souvent observé, qu'un néoplasme malin se forme sur le tissu cicatrisé.

Mais il reste encore des cas publiés comme „cancers primaires des os" et pour lesquels on ne peut donner cette explication de la genèse de la tumeur, des cas où l'on n'a pu démontrer dans d'autres organes l'existence d'un carcinome primaire, où la peau recouvrant la tumeur osseuse ne présentait ni cicatrice, ni fistule et où, sans aucun doute le néoplasme provenait d'éléments du tissu osseux bien qu'il offrît néanmoins la texture d'un cancer. Ces cas, auxquels il faut aussi rattacher la tumeur que j'étudie en ce moment, doivent-ils être considérés comme des cancers primaires de l'os? D'après les opinions défendues par la plupart des auteurs, la réponse à cette question est négative. Ces cas ne sont des carcinomes qu'en apparence, en ce sens que des tumeurs de nature conjonctive peuvent en imposer pour un carcinome par leur texture alvéolaire et par la disposition épithélioide des cellules.

Déjà VIRCHOW [2]) a fait remarquer qu'une apparence de formation alvéolaire dans des sarcomes peut résulter de ce fait „dass Gefässe sich durch das Gewebe in weiteren oder engeren Netzen vertheilen, manchmal begleitet von einer grösseren oder geringeren Bindegewebsscheide. Haben die Gefässe starke Scheiden, so haben auch die Sarkomzellen in der Regel eine kräftige Intercellularsubstanz; sind dagegen die Gefässe fast nackt, so liegen die Sarkomzellen ihnen fast unmittelbar an, ohne doch den Anschein eines aufsitzenden Epithels anzunehmen." D'après VIRCHOW, d'autres circonstances peuvent aussi faire naître l'impression d'un type alvéolaire du sarcome, par exemple des restes du tissu primitif ou un réseau bien marqué entre les cellules, comme celà se montre parfois dans les gliosarcomes. „Die Zellen liegen jedoch weder haufenweise, noch haben sie epithelialen Charakter" [3]).

Ce n'est cependant pas toujours le cas, et BILLROTH [4]) a établi

---

1) ROBIN. Journal 1866. p. 277.
2) VIRCHOW. Die Krankhaften Geschwülste II. p. 206.
3) l. c. p. 208.
4) LANGENBECK's Arch. f. Klin. Chirurgie. Bd. XI. 1869. p. 244.

que dans beaucoup de sarcomes il peut exister des formations à grandes cellules épithélioides, logées dans un beau réseau alvéolaire et c'est sur ce caractère qu'il a fondé le nom de „sarcomes alvéolaires" pour désigner cette forme particulière de sarcomes. La description et la figure que, dans ce travail, BILLROTH [1]) donne d'une tumeur pulsatile du tibia concordent si bien, sous plusieurs rapports et notamment en ce qui concerne la disposition du tissu conjonctif constituant les alvéoles, avec la tumeur que j'ai étudiée, que je n'hésiste pas un instant à dire qu'elles présentent la même texture. D'après BILLROTH on pourrait donc appeler notre tumeur un *sarcome alvéolaire*.

Plus tard les sarcomes alvéolaires, surtout ceux à cellules épithélioides, furent l'objet de différentes controverses, ce qui doit d'autant moins nous étonner que, en raison de leur grande ressemblance avec des carcinomes, ils constituaient un excellent argument pour les adversaires de la théorie THIERSCH-WALDEYER et venaient à l'appui de la théorie, d'après laquelle des carcinomes peuvent se développer aux dépens d'un tissu conjonctif [2]). NEUMANN [3]) prend dans le débat une position intermédiaire lorsqu'il veut conserver le nom donné par BILLROTH, pour désigner uniquement ces sarcomes alvéolaires qui se sont formés aux dépens de cellules endothéliales du tissu conjonctif; pour les sarcomes alvéolaires à cellules épithélioides ou, comme il dit, à véritables cellules épithéliales, NEUMANN maintient le nom de „cancer du tissu conjonctif." Puisque les caractères indiqués par BILLROTH et WALDEYER ne suffisent pas toujours pour distinguer, dans les sarcomes alvéolaires, des cellules épithélioides d'avec de véritables cellules épithéliales, NEUMANN admet comme absolument exacte l'interprétation de quelques-unes de ces tumeurs comme de véritables cancers. Aussi y a-t-il encore maintenant des auteurs (BIRCH-HIRSCHFELD, KLEBS etc.) qui veulent conserver le nom de cancers pour désigner des tumeurs carcinomoides, qui se sont formées aux dépens d'éléments de nature conjonctive; toutefois, pour les distinguer des cancers épithéliaux ils les appellent *cancers endothéliaux*. Cette dénomination me parait ne devoir engendrer qu'une confusion de notion. Si l'on part réellement de ce point de vue que les cancers ne peuvent jamais se développer aux dépens d'éléments de tissu conjonctif, alors on doit toujours, pour celà, éviter avec soin de parler de cancer lorsqu'il ne s'agit pas d'un vrai carcinome résultant d'une prolifération épithéliale. Lors même qu'à certains points de vue et notamment an point de vue clinique, par exemple par leur malignité, par l'envahissement des glandes etc.

---

1) LANGENBECK's Arch. f. Klin. Chirurgie. Bd. XI. 1869. p. 244.

2) Lire par exemple: B. ARNDT. Ein cancroid der Pia mater. VIRCHOW's Arch. Bd. LI. p. 495.

3) NEUMANN. Ueber Sarkome mit endothelialen Zellen. Arch. d. Heilk. Bd. XIII. 1872. p. 319—323.

les tumeurs en question sont très semblables aux carcinomes épithéliaux, jamais cela ne nous autorise à diviser ou à désigner les tumeurs en nous basant sur ces manifestations extérieures seulement; il convient, conformément à l'opinion de VIRCHOW, de ne dénommer les néoplasmes qu'en se fondant sur leur histogénèse. Certains de ces soi-disant cancers endothéliaux, du moins ceux que l'on peut prouver s'être développés aux dépens d'endothéliums, devraient être appelés des *endothéliomes*. Nous reviendrons sur cette dénomination; mais pour le moment occupons-nous encore des sarcomes alvéolaires.

L'expression „sarcome alvéolaire" n'est naturellement qu'une dénomination générale pour désigner différentes tumeurs ayant la même structure. Quelques unes d'entre elles se sont formées de la façon indiquée par BILLROTH. BILLROTH trouve pour leur texture organoide un fait analogue dans le domaine du développement des substances conjonctives, où se présentent deux types, dont l'un peut s'appeler formation alvéolaire ou réticulaire, comme le cartilage notamment, et les ganglions lymphatiques. „Bilden die normalen Knorpelzellen innerhalb der knorpeligen Intercellularsubstanz kleine, nicht mit einander anastomosirenden Höhlen, so kommen diese Höhlen in einem Chondrom bereits zu einer zuweilen sehr deutlichen Entwickelung; dieser Höhlentypus wird geradezu zu einem communicirenden Höhlensystem, wenn ein Theil des Knorpelgewebes zu Gallerte erweicht oder auf dem Entwickelungsstadium der Gallerte stehen bleibt. Wenn nun an Stelle der einzelnen Knorpelzellen eine Gruppe kleiner, indifferenter Zellen tritt und diese Zellengruppen sich so vergrössern, dass die Intercellularsubstanz nur noch feine Zwischenbalken bildet, so schwindet die Knorpelähnlichkeit in Bezug auf die histologische Structur erheblich. Man denke sich nun die Zwischenbalken faserig anstatt knorpelig, und jeden dieser Balken von einem Gefäss durchzogen, so wird man kaum noch mit irgend einem Recht die Geschwulst als Chondrom bezeichnen dürfen, sondern man wird sie in die Reihe der Rundzellensarkome verweisen und als ein Rundzellensarkom mit alveolärem Bau bezeichnen müssen" [1]).

Cette relation avec du tissu cartilagineux ou du tissu d'un ganglion lymphatique ne peut pourtant pas se présenter pour tous les sarcomes alvéolaires; la plupart de ces tumeurs (si pas toutes) doivent, d'après KOLACZECK [2]), être considérées comme des néoplasmes vasculaires et c'est pour ce motif qu'il les appelle *Angiosarcomes*. Ce nom a été créé par WALDEYER [3]) qui a désigné sous la dénomination de „plexiformes Angiosarkom" des

---

1) BILLROTH. l. c. p. 247.

2) KOLACZECK. Ueber das Angiosarkom, Deutsche Zeitschr. f. Chirurg. Bd. IX. 1878 et: Acht neue Fälle von Angiosarkom, ibid. Bd. XIII. 1880.

3) WALDEYER. VIRCHOW's Archiv. Bd. LV. p. 134.

formes spéciales de tumeurs, qui se présentent généralement comme des néoplasmes très mous, encéphaloïdes, et qui sont essentiellement constitués par un plexus vasculaire, dont les différents vaisseaux possédent une enveloppe cellulaire épaisse, épithélioïde et ressemblent à des tubes cellulaires fortement anastomosés. Entre ces cylindres cellulaires vasculaires il peut se développer un tissu intermédiaire, myxomateux, fibrillaire, sarcomateux; mais le fait essentiel est toujours une prolifération cellulaire procédant de l'adventice des vaisseaux et des cellules périthéliales, c'est-à-dire des cellules les plus externes de l'adventice.

Dès que cette espèce de tumeur et ses caractères furent établis, aussitôt l'on donna le même nom à des néoplasmes très différents, que l'on avait précédemment considérés comme de tout autre nature. KOLACZECK notamment, ainsi que nous l'avons dit déjà, se livra à une étude détaillée de l'angiosarcome. Il étendit dans une large mesure le domaine de ces tumeurs, en ce sens qu'il ne considéra plus comme caractère principal de ces tumeurs le caractère que WALDEYER avait qualifié de „plexiforme"; mais il désigna sous le nom d'angiosarcome, tout néoplasme provenant probablement des endothéliums ou des périthéliums des vaisseaux (non seulement des vaisseaux sanguins, mais aussi des vaisseaux lymphatiques). Nous ne nous étonnerons pas si, prenant comme base ces caractères un peu trop généraux, KOLACZECK range parmi les angiosarcomes les cas les plus divers, publiés depuis cette époque, de tumeurs qui montraient seulement une texture alvéolaire ou qui étaient essentiellement composées de cylindres ou de tubes cellulaires et dont le développement ne pouvait s'être effectué aux dépens d'épithéliums. „Gerade die Seltsamkeit des Namens irgend einer veröffentlichten Geschwulst ist dazu angethan, in uns den Verdacht zu erwecken, dass sie ein Angiosarkom sein durfte", dit KOLACZECK. „Bald verschafft solchen Neubildungen der alveoläre Bau, wenn ein Epithelorgan als Ursprungsstätte ausgeschlossen werden könnte, den Namen eines Alveolarsarkoms oder eines Sarkoma carcinomatosum, bald hiessen sie Endotheliome oder Endothelcarcinome [1]. Auch ein grosser Theil der mit verschiedenen abenteuerlichen Namen belegten Geschwülste stellt sich als zu den Angiosarkomen gehörig heraus. So die Syphonome HENLE'S, die Cylindrome BILLROTH'S, die Schlauchknorpelgeschwultst MECKEL'S, auch die als Schleimcancroid und Schlauchsarkom bezeichneten Fälle, ferner die meisten krebsähnlichen Hirntumoren, welche von verschiedenen Autoren als Carcinoma cerebri simplex, als Cholesteatom, als Epithelioma myxomatosum psammomum, als Papilloma piae matris et vasorum u. s. w. bezeichnet worden sind." Toutes ces tumeurs, d'après KOLACZECK, doivent leur

1) l. c. p. 3.

origine à une prolifération des cellules des vaisseaux. KOLACZECK aurait par conséquent aussi appelé notre cas un *Angiosarcome*. La structure alvéolaire, le fait que le tissu de soutien consiste très souvent uniquement en capillaires, la disposition souvent périvasculaire des cellules, le fait que la tumeur est principalement constituée par des cylindres cellulaires; enfin, le développement du néoplasme dans un organe de nature conjonctive: tous ces caractères seraient, pour lui, des raisons suffisantes pour attribuer l'origine de la tumeur à une prolifération des cellules des vaisseaux.

Dans ces derniers temps la définition de l'*Angiosarcome* a cessé d'être aussi nette, en ce sens que non seulement les sarcomes alvéolaires et les sarcomes carcinomoides, mais *tous* les sarcomes sont considérés comme des tumeurs se formant par prolifération vasculaire ou par prolifération des cellules des vaisseaux. „In der Adventitia des constant sehr zartwandigen und gewöhnlich ziemlich weiten Gefässes," dit ACKERMANN [1]) „erfolgt die Neubildung der spindelförmigen Elemente, welche sich ihrerseits wieder von den Zellen der normalen Adventitia entweder gar nicht oder nur vermöge ihrer bedeutenden Grösse unterscheiden. Sie sind es, die bei der sarkomatösen Neubildung an Zahl und oft auch an Grösse zunehmen, und die gesammte Entwickelung des Spindelzellensarkoms kann daher als ein Proliferationsprocess der Adventitialzellen neugebildeter capillärer Gefässe bezeichnet werden."

Mais si une prolifération cellulaire périvasculaire est le type, d'après lequel sont constitués les sarcomes, comment ACKERMANN s'explique-t-il alors la constitution du sarcome alvéolaire? Il doit être considéré, dans certains cas, comme formé par des cellules d'une forme spéciale, logées dans un fin réseau de fibres conjonctives. Ce ne sont pas les cellules fibroplastiques constituant le sarcome ordinaire, mais ces formations que WALDEYER appelle des cellules plasmatiques ou des cellules embryonnaires du tissu conjonctif embryonnaire. Les autres cas de sarcomes alvéolaires, qui indépendamment de la structure alvéolaire montrent une disposition tubuleuse de leurs éléments, semblable à celle d'une glande, sont considérés par ACKERMANN comme des sarcomes qui doivent leur formation à une prolifération des cellules endothéliales qui tapissent les fentes lymphatiques. Les formes de tumeurs que KOLACZECK réunit sous le nom d'Angiosarcomes doivent, pour la plupart, être appelées des *endothéliomes* „da es sich bei ihnen um nichts anderes handelt, als um fasciculäre, theils weniger gelatinöse Spindelzellensarkome, deren einzelne Bündel entweder nur durch einfache Decken oder durch erheblichere, zuweilen sogar sehr massenhafte Anhäufungen *endothelialer* Zellen oder Zellderivate von einander getrennt sind, welche ebenfalls häufig die gelatinöse Umwandlung ein-

gehen" [1]). Afin de distinguer ces cas de ceux où on peut, en réalité, démontrer que les cellules de la tumeur se sont formées aux dépens des endothéliums des vaisseaux sanguins et qu'il appelle *endothéliomes intravasculaires*, ACKERMANN propose la dénomination d'*endothéliomes interfasciculaires*. Enfin, d'après ACKERMANN, les tumeurs carcinomoides, désignées par beaucoup d'auteurs sous le nom de carcinomes endothéliaux, tumeurs qui se développent surtout dans les membranes séreuses et qui procèdent d'une prolifération des cellules endothéliales des très petits vaisseaux lymphatiques, doivent être appelées endothéliomes ou mieux *endothéliomes lymphangiomateux*. D'après ACKERMANN donc, la tumeur que j'ai étudiée, tout comme les autres angiosarcomes, ne mériterait plus ce nom, mais devrait s'appeler un *endothéliome*.

KLEBS [2]) admet aussi la manière de voir de ACKERMANN en ce qui concerne la genèse des sarcomes et il abandonne le nom d'Angiosarcome, parceque ce nom s'appliquerait à tous les sarcomes, au moins pendant les premières phases de leur développement. KLEBS divise les endothéliomes, parmi lesquels il range aussi la plupart des cas de sarcomes alvéolaires et d'angiosarcomes, en *endothéliomes cellulaires* et en *endothéliomes fibro-cellulaires*. La formation de substances hyalines est surtout spéciale aux formes cellulaires; les tumeurs, si étrangement appelées naguère cylindromes, syphonomes, sarcomes tubuleux etc., appartiennent à cette catégorie, et KLEBS les appelle *endothéliomes hyalogènes*. D'autre part, le nom d'endothéliomes fibro-cellulaires ne s'applique qu'à des cas rares, qui se distinguent des fibromes par leur formation métastatique et où l'on trouve alors régulièrement, à côté de masses fibromateuses, des cellules plates disséminées sous forme d'amas ou de tractus, qui permettent de reconnaître leur origine mésoblastique et qui sont le produit de la prolifération de l'endothélium.

Les *endothéliomes des os* forment, d'après KLEBS, des néoplasmes mous, encéphaloides, riches en vaisseaux, lorsqu'ils proviennent de la moelle; tandis que, quand ils sont d'origine périostique, ce sont des tumeurs dures et fibromateuses. Les premiers sont souvent très semblables aux endothéliomes de la pie-mère; dans ces derniers, il se développe des formations papillaires, contenant de larges vaisseaux sanguins et pénétrant dans les cavités remplies de cellules endothéliales. Dans les formes papillaires plus proliférantes, les masses endothéliales prennent une disposition complètement glandulaire et ces tumeurs contiennent des tubes qui, tapissés de cellules cylindriques, ressemblent extrêmement à des tubes glandulaires très ramifiés. Mais ces tubes reposent souvent immédiatement sur les vaisseaux

1) l. c. p. 2009.
2) KLEBS. Handb. der allgem. Path. Jena 1889. p. 722.

en voie de prolifération, tout comme c'est le cas pour les endothéliomes de la pie-mère normale. Une disposition semblable se présente, ainsi que nous l'avons dit, dans certains endothéliomes des os. KLEBS signale, comme cas caractéristique de cette espèce, la tumeur de l'atlas et de l'axis, décrite par RUNGE [1]) et que VON RECKLINGHAUSEN avait regardée comme un carcinome. Comme cette tumeur ressemble beaucoup, par sa texture histologique, à notre tumeur du cubitus, je citerai la description microscopique qu'en a faite VON RECKLINGHAUSEN: „Das Tumorgewebe ist nach der Härtung überall etwas bröcklig und zeigt an mikroskopischen Schnitten fast überall den gleichen Bau, nämlich 1) eine Gerüstsubstanz, 2) darin eingelagerte Haufen und Stränge, die aus Zellen gebildet werden. Die Zellen liegen in den Haufen wie Drüsenbläschen, d. h. Zelle bei Zelle, ohne dass eine trennende Intercellularsubstanz nachzuweisen wäre [2]). Diese Zellen sind wenig grösser wie farblose Blutkörperchen, haben körniges Protoplasma, je einen grossen, sich stark färbenden Kern, sind sämtlich polygonal, resp. polymorph. An einzelnen Stellen ist im Innern der Zellenhaufen eine Höhlung, meist von rundlich-regelmässiger Gestallt, gefüllt mit je einem Ballen hyaliner Substanz (Colloid). Auf Grund dieses mikroskopischen Bildes muss die Diagnose auf Carcinom gestellt werden", telle est la conclusion de VON RECKLINGHAUSEN. Comme je l'ai dit, KLEBS considère cette tumeur carcinomoide comme le type d'un endothéliome des os.

Plus récemment, HILDEBRAND [3]) a décrit une tumeur semblable: c'était un sarcome central, pulsatile, de l'épiphyse inférieure de l'humérus, développé chez un agriculteur de 45 ans. La tumeur avait eu pour conséquence une fracture spontanée de l'humérus et elle apparaissait après l'opération comme une tumeur très molle, renfermant beaucoup de sang, avec une cavité centrale de la grosseur d'une pomme, cavité remplie de masses rouge-sang, molles, parcourues par des filaments blancs et qui semblaient être du sang coagulé pourvu de filaments fibrineux. Les coupes microscopiques donnaient aussi des images rappelant des coupes transversales de glandes; cependant en y regardant de plus près on constatait que cet aspect était dû à la présence de capillaires sectionnés transversalement et entourés d'une enveloppe de cellules cylindriques disposées radiairement. Dans la plupart des points les vaisseaux étaient dirigés longitudinalement, émettaient des branches latérales et le revêtement cellulaire, dont nous venons de parler, accompagnait toutes ces ramifications vasculaires. HILDEBRAND considère cette tumeur

---

1) RUNGE. VIRCH. Arch. Bd. LXVI. 366.

2) Dans notre cas il existe, au contraire, une membrane intercellulaire nette.

3) HILDEBRAND. Ueber das tubuläre Angiosarkom oder Endotheliom des Knochens. Deutsche Zeitschr. f. Chirurg. Bd. XXXI. 1891. p. 263.

comme étant un paradigme de ces tumeurs qu'il se représente comme provenant d'une prolifération périthéliale des vaisseaux et qu'il convient, pour ce motif, d'appeler angiosarcomes, endothéliomes ou mieux encore *périthéliomes*, afin de les distinguer des endothéliomes des membranes séreuses.

Si nous résumons maintenant les faits établis par cet aperçu bibliographique, une tumeur comme la nôtre, aux diverses étapes de l'histoire de l'étude des tumeurs, aurait été appelée successivevement: *cancer de l'os*, *sarcome de l'os*, *sarcome alvéolaire*, *angiosarcome* et enfin *endothéliome* ou *périthéliome*.

Lequel de ces noms est le mieux approprié à la tumeur que j'ai étudiée? La réponse ne peut être douteuse: notre tumeur répond bien à cette catégorie de tumeurs que KLEBS a appelées *endothéliomes des os*. Elle appartient à cette catégorie d'endothéliomes qui doivent leur origine à une prolifération des cellules endothéliales des fentes lymphatiques et que, pour ce motif, ACKERMANN a désignées sous le nom d'*endothéliomes interfasciculaires*. Je préfère ce nom aux autres noms, tels que angiosarcomes, périthéliomes etc., parce que, des différentes images que donnent les coupes examinées au microscope, on doit conclure que, selon toute probabilité, ces tumeurs ne doivent pas leur formation à une prolifération des vaisseaux sanguins ou de leurs éléments constitutifs essentiels (endothéliums ou périthéliums), mais bien essentiellement à une prolifération des cellules endothéliales délimitant les fentes lymphatiques.

Comme ces cellules se gonflent sous l'action d'une irritation d'origine encore inconnue, et engendrent à leur tour des cellules de même nature, elles revêtent d'abord les parois des fentes lymphatiques en une ou deux assises, perdent progressivement leur forme aplatie, fusiforme, et en se transformant en de grandes cellules cylindriques ou cubiques épithélioides, elles s'emplissent en même temps de graisse et de glycogène et dilatent les fentes lymphatiques en question. Grâce à cette prolifération cellulaire abondante qui s'accomplit dans toutes les fentes lymphatiques, il se forme des cylindres cellulaires anastomosés et en continuité avec les uns avec les autres, qui écartent les uns des autres les faisceaux du tissu conjonctif et les transforment en un réseau de septums conjonctifs, dans lesquels se trouvent logés des vaisseaux sanguins et lymphatiques ou des capillaires. Sous le microscope, on voit ainsi, sur de fines coupes, un beau réseau de tissu conjonctif renfermant des capillaires et dans les mailles duquel se montrent les coupes longitudinales ou transversales de ces cylindres cellulaires.

Une telle genèse de la tumeur est, à mon avis, la plus vraisemblable, non seulement parce que j'ai pu démontrer (fig. 2) l'existence de formes de transition entre des cellules endothéliales, aplaties et allongées et les grandes cellules de la tumeur à contours nets et abondamment pourvues de glycogène, mais

surtout parce qu'il n'est guère permis de l'interpréter autrement quand on examine minutieusement les coupes microscopiques. Comme on doit, en outre, exclure toute origine épithéliale de ces tumeurs, il n'y a, dans une tumeur offrant cette texture, que les endothéliums des vaisseaux sanguins et lymphatiques que l'on puisse considérer comme constituant les germes des cellules de la tumeur. Or, qu'il ne s'agisse pas d'une prolifération et d'une transformation des endothéliums vasculaires, c'est à peine s'il est besoin de le dire si on s'en réfère à la description détaillée de la tumeur que nous avons donnée plus haut. Tous les capillaires contenus dans les septums de tissu conjonctif sont absolument semblables aux capillaires normaux; leur endothélium se distingue toujours nettement, et bien que l'on puisse souvent y constater une multiplication des cellules, cependant ces dernières ne sont jamais en voie de transformation en cellules de la tumeur.

A la vérité on pourrait être tenté de considérer les cavités remplies de sang comme représentant la section de vaisseaux sanguins dilatés et leur paroi cellulaire comme un endothélium hypertrophié et transformé; mais on ne pourrait alors expliquer pourquoi certains capillaires auraient subi cette transformation, tandis que les capillaires immédiatement voisins, logés dans le tissu conjonctif de la paroi des alvéoles, seraient restés absolument normaux. De plus, le fait que dans ces espaces sanguins, indépendamment de corpuscules rouges du sang on trouve aussi très fréquemment des restes de cellules, des amas de glycogène, des masses de détritus etc., plaide encore en faveur de cette idée qu'il ne s'agit pas de cavités préexistantes, mais bien de cylindres cellulaires modifiés, dont les cellules centrales liquéfiées n'ont pû opposer aucune résistance à la pression du sang qui a fait irruption dans le tissu. Ainsi que je l'ai fait ressortir déjà lors de la description de la tumeur, cette interprétation concorde avec le fait que dans le district voisin, tout le tissu est imprégné de sang extravasé.

De semblables hémorrhagies provenant d'une déchirure de vaisseaux se rencontrent dans certaines tumeurs et surtout très fréquemment dans les sarcomes et endothéliomes richement vascularisés. Il semble que souvent les capillaires néoformés aussi rapidement n'ont pas la résistance propre aux capillaires normaux, ils ne peuvent résister à la pression du sang et ils se rompent: il en résulte alors une hémorrhagie dans le tissu voisin.

Les auteurs français surtout font ressortir la fragilité de ces capillaires néoformés; ils considèrent ce caractère particulier comme une conséquence de la nature embryonnaire de la paroi du capillaire. Ainsi RANVIER entre autres, à propos de la description des „*Sarcomes encéphaloïdes*", dont la texture offre beaucoup d'analogie avec celle des carcinomes, et qui ont été souvent confondus avec eux, dit: „Les vaisseaux sont volumineux, leurs parois

embryonnaires; ils sont souvent dilatés, variqueux ou anévrysmatiques. Souvent les tuniques vasculaires se rompent et des hémorrhagies diffuses naissent. Dans la plupart de ces foyers hémorrhagiques les globules rouges se conservent, et il n'y a pas de pigmentations des éléments voisins. On dirait que la circulation s'effectue encore dans les lacunes irrégulières."

Dans mes préparations aussi les corpuscules rouges avaient conservé leur aspect normal et ni la couche cellulaire délimitante, ni le tissu conjonctif ne montraient aucune trace de pigmentation; *le sang avait donc circulé* et celà doit d'autant moins nous surprendre que les différents cylindres cellulaires forment un réseau anastomotique. Si maintenant les cellules centrales de ces cylindres succombent à la liquéfaction et à la dissolution, alors le sang, en s'épanchant des capillaires rompus, se fraie une nouvelle voie dans ces cavités transformées et de cylindres pleins qu'ils étaient, ils deviennent des canaux. Cette formation de voies sanguines nouvelles et plus vastes explique aussi le phénomène clinique de la pulsation de la tumeur, phénomène si caractéristique dans le cas que nous avons étudié. Si les alvéoles remplis de sang étaient uniquement des coupes de kystes sanguins, dans lesquels se serait accumulé du sang coagulé et stagnant, on ne pourrait s'expliquer la pulsation, étant donné que dans le néoplasme il existe de nombreux capillaires mais que des artères ou des veines plus volumineuses y font complètement défaut.

A ce propos, il est remarquable que parmi les sept cas de cette espèce de tumeur osseuse que HILDEBRAND [1]) a relevés dans la littérature, dans quatre cas il a trouvé signalée l'existence, in vivo, d'une pulsation et d'un souffle correspondant à la systole; dans les trois autres cas aucune indication n'est fournie à ce sujet.

De ce fait il résulte toutefois que cette irruption du sang ainsi que la formation de nouvelles voies sanguines dans le tissu ont fréquemment lieu dans cette forme de tumeur des os; car des diverses descriptions microscopiques de ces tumeurs on peut déduire qu'en général ce n'étaient pas des capillaires un peu dilatés, mais bien des tubes cellulaires transformés en canaux sanguins qui avaient déterminé l'énorme abondance du sang dans la tumeur. Ainsi KOCHER [2]) parle d'une „plötzlichem Auftreten wohl charakterisirter Blutkörperchen im Verlaufe der homogenen Schläuche"; JAFFÉ [3]), dans son étude microscopique, insiste sur „Hohlräume, gefüllt mit zerfallenen Zellmassen und Blutkörperchen"; LÜCKE [4]) dit que: „blutgefüllte Hohlräume finden sich an vielen Stellen";

---

1) HILDEBRAND. Ueber das tubuläre Angiosarkom oder Endotheliom des Knochens. Deutsche Zeitschr. f. Chirurg. Bd. XXXI.
2) VIRCHOW's Arch. Bd. LXIV.
3) LANGENBECK's Arch. Bd. XVII.
4) VIRCH. Arch. Bd. XXXV.

RUSTITZKY [1]) a publié un cas de myélome multiple des os, dont la description microscopique rappelle beaucoup celle d'un endothéliome, et il dit aussi: „viele grössere und kleinere Gefässe, deren Wandungen aus denselben Zellen bestanden, aus denen das Parenchym des Tumors aufgebaut war." Il est probable que les espaces contenant du sang, que RUSTITZKY considère comme des vaisseaux, étaient aussi des voies néoformées, engendrées par hémorrhagie, car l'auteur ne signale pas la présence d'un endothélium revêtant ces espaces.

Si nous revenons encore à notre cas, ce que nous en avons dit montre suffisamment qu'il ne peut être question de considérer cette tumeur du cubitus comme s'étant formée par prolifération des endothéliums des vaisseaux sanguins et des vaisseaux lymphatiques, c'est-à-dire par prolifération cellulaire intravasculaire (ACKERMANN [2])). On ne peut donc faire intervenir dans la genèse de cette tumeur que les périthéliums de WALDEYER [3]); effectivement j'ai souvent observé dans ma tumeur un revêtement de cellules radiairement disposées autour d'un vaisseau, ce que l'on ne peut interpréter qu'en admettant qu'il résulte d'une prolifération d'une couche cellulaire périvasculaire. Mais le germe de ces cellules périvasculaires correspond-il bien aux périthéliums de WALDEYER?

Disons tout d'abord que WALDEYER ne considère pas le périthélium comme une partie constitutive typique de tous les capillaires de l'homme; mais qu'il n'est question d'un revêtement cellulaire particulier qu'autour des petites artères du testicule, ces cellules se trouvant appliquées contre la paroi externe de ces vaisseaux et constituant parfois des corps protoplasmiques volumineux, à granulations foncées, pourvus de nombreux prolongements grêles et contenant un noyau. WALDEYER identifia aussitôt ce revêtement cellulaire à ce mince revêtement cellulaire, découvert par EBERTH [4]) sur l'adventice des vaisseaux du cerveau; il fut aussi d'avis que les formations périvasculaires, consistant en de grandes cellules, et que l'on rencontre dans certains petits organes en apparence glandulaires, comme notamment la glande coccygienne et la glande intercarotidienne, doivent être des formations semblables aux cellules des vaisseaux du testicule. Il me semble au moins risqué de tirer, comme le fait WALDEYER, de ce fait insignifiant la conclusion que „an vielen Körperstellen, namentlich im Gehirn, in den Lymphdrüsen, in den serösen Häuten und im Hoden von diesen Perithelien ganz eigenthümliche Geschwulstformen ausgehen können". Ni dans les ganglions

---

1) Deutsche Zeitschr. f. Chir. Bd. III.
2) l. c. p. 2013.
3) VIRCHOW's Arch. Bd. LV. p. 132.
4) EBERTH. Ueber die Blut- und Lymphgefässe des Gehirns und Rückenmarks. VIRCH. Arch. Bd. XLIX. p. 48.

lymphatiques, ni dans les membranes séreuses, on n'a jamais signalé de périthélium vasculaire aux capillaires normaux et on n'est pas autorisé à attribuer le développement d'une tumeur en ces points, à une prolifération d'éléments, dont l'existence n'est admise qu'hypothétiquement.

Il est vrai que les recherches de LEYDIG, KÖLLIKER, HENLE, STRICKER, BRUNN et autres ont établi qu'indépendamment des organes signalés par WALDEYER, il en est d'autres, comme par exemple les glandes mammaires, les glandes salivaires, les organes surrénaux etc., dont les vaisseaux peuvent avoir une gaîne adventice, dont les cellules sont considérées par ces auteurs comme des cellules périthéliales. Il est cependant permis de se demander jusqu'à ce quel point il s'agit là de formations identiques: le périthélium des vaisseaux du cerveau est décrit, en effet, comme „eine hautartige Schicht ganz platter, den Endothelien gleichender Zellen" (EBERTH [1])), tandis que les périthéliums des vaisseaux du testicule „eine starke Lage grosser vollsaftiger Zellen darstellen" (WALDEYER [2])) et PAOLI [3]) dit que: „nicht immer sind sie von dem umgebenden Gewebe scharf abzugrenzen und scheinen vielmehr in die spindelförmigen Körper der Bindegewebsfasern auszulaufen". En considération d'une telle différence histologique et probablement aussi histogénique des formations que l'on a décrites comme „périthéliums", il n'est pas légitime d'attribuer à tous les vaisseaux de l'organisme un revêtement périthélial consistant en cellules ayant les mêmes caractères histologiques. En ce qui concerne notre cas, il suffit de faire remarquer que jamais on n'a encore démontré l'existence d'une gaîne périthéliale ni aux vaisseaux du périoste, ni à ceux de la substance osseuse; par conséquent, il ne peut être question de faire intervenir les périthéliums pour expliquer la genèse de notre tumeur.

Comment peut-on alors s'expliquer la disposition périvasculaire si fréquente des cellules dans cette tumeur? Il est extrêmement probable que cette structure particulière s'explique aussi par la prolifération des cellules endothéliales qui tapissent les fentes lymphatiques. D'après les recherches de HIS, GOLGI, BERGER

considérées comme un périthélium), jouissent d'un très grand pouvoir de prolifération, ce qui concorderait parfaitement avec la présence fréquente, dans notre tumeur, d'un revêtement d'une ou de plusieurs assises de cellules en palissade à la surface immédiate des capillaires disposés longitudinalement et transversalement. Cependant, en se basant sur l'étude des coupes microscopiques, on ne peut admettre que ces cellules, par leur prolifération, aient pu former toute la tumeur, à elles seules. Comment, en effet, se seraient développés les septums de tissu conjonctif fibreux, contre lesquels sont aussi appliquées en palissade les cellules de la tumeur? En ces points, les masses de tumeur doivent s'être développées aux dépens des endothéliums des fentes lymphatiques qui se trouvent situées entre les fibres du tissu conjonctif.

Là où la tumeur n'est formée que par des tubes cellulaires pourvus de vaisseaux centraux, là où donc la néoformation de capillaires marche de pair avec la formation de couches cellulaires périvasculaires, les images microscopiques sont tout autres. Les tubes cellulaires sont alors accolés sans interposition de septums conjonctifs et les espaces qui séparent les cylindres cellulaires sont remplis de masses granuleuses, de cellules et de corpuscules du sang [1]).

A ces cas, auxquels s'ajoute le sarcome de l'os décrit par HILDEBRAND [2]), il convient de donner le nom d'*angiosarcome* ou mieux encore celui de *périthéliome*, parce que le néoplasme est essentiellement lié à une prolifération des vaisseaux ou des cellules endothéliales des fentes lymphatiques (périthéliums) appliquées immédiatement contre eux.

Lorsque la néoformation vasculaire n'a pas une importance aussi prépondérante, comme c'est le cas dans notre tumeur, il est plus correct d'employer le nom d'*endothéliome*.

La tumeur que j'ai étudiée serait donc un néoplasme ayant la texture caractéristique de l'*endothéliome interfasciculaire*; elle serait aussi en même temps un cas rare d'endothéliome riche en cellules sans dégénérescence hyaline. KLEBS [3]) donne à juste titre aux formes, riches en cellules, de ces tumeurs, le nom d'„endothéliomes hyalogènes" et il dit, par exemple à propos du cas de RUNGE, dont j'ai déjà parlé plusieurs fois, et qui en apparence se présentait comme un cancer primaire de l'os, mais qui, pour KLEBS, est un endothéliome: „Dieser Fall ist darum bemerkenswerth, weil nur eine spärliche Colloidabscheidung in einzelnen der Endothelzüge nachweisbar war [4]).

---

1) Voir par exemple la figure d'un Angiosarcome de la glande thyroïde, que donne ZIEGLER p. 321, fig. 172, dans son Traité de Pathologie générale (Jéna 1892).
2) l. c.
3) l. c. p. 722.
4) l. c. p. 630.

ACKERMANN [1]) attribue aussi aux cellules endothéliales la propriété de fournir un produit de secrétion gélatineux; il lui attribue surtout la tendance à subir cette transformation régressive connue sous le nom de dégénérescence colloide. La cellule devient alors plus volumineuse, sphérique; elle prend un aspect brillant, homogène ou bien s'emplit de petites granulations fortement réfringentes et, finalement, disparait sans laisser de trace. Dans la plupart des descriptions d'angiosarcomes, qui sont des tumeurs très voisines des endothéliomes (si non identiques à ces derniers), on mentionne une dégénérescence „hyaline" des cellules de la tumeur (KOLACZECK, SCHMIDT, PAOLI, HILDEBRAND).

Il est pourtant douteux que tout ce qu'on a appelé „substance hyaline" ou „substance colloide" constitue une seule et même substance. Attendu que cette substance possède si peu de caractères spécifiques, on pourrait désigner toute formation homogène et très réfringente sous le nom de „substance hyaline" et, dans notre cas, où toutes les cellules sont remplies de masses très réfringentes, on pourrait aussi parler de „substance hyaline". La découverte surprenante que la substance hyaline, dans notre cas, est du *glycogène*, permet de supposer que dans beaucoup des cas où il est fait uniquement mention d'une dégénérescence hyaline des cellules, la réaction de l'iode aurait également démontré une accumulation de glycogène dans les cellules.

Il serait hors de propos d'émettre cette hypothèse si je ne pouvais me référer que sur ce seul cas d'endothéliome offrant un abondant contenu de glycogène; mais qu'il me soit permis de signaler ici déjà que j'ai constaté également une énorme teneur en glycogène dans deux tumeurs du rein que j'ai étudiées et dont la texture présentait une analogie remarquable avec les angiosarcomes primaires, décrits par PAOLI. Il est non moins remarquable que LANGHANS [2]), qui s'est occupé pendant plusieurs années de la recherche du glycogène dans les formations pathologiques, a trouvé cette substance en abondance dans les sarcomes des os dont les cellules montraient une disposition périvas-

LE GLYCOGÈNE.

RECHERCHE MICRO- ET MACROCHIMIQUE DU GLYCOGÈNE.

Au début de notre travail, nous avons annoncé que la substance homogène qui se trouve dans les cellules de notre tumeur est du glycogène: il nous reste maintenant à prouver qu'il en est bien réellement ainsi. Pour celà, nous devons, tout d'abord, établir nettement quelles sont les propriétés du glycogène.

D'après CLAUDE BERNARD et HENSEN, à qui nous devons la découverte de cette substance capable de se transformer en sucre, le glycogène est un hydrate de carbone, que l'on peut isoler du foie frais, en traitant par de l'alcool l'extrait aqueux du foie. Il se précipite aussitôt sous la forme d'une poussière d'un blanc de neige, qui se colore en rouge par l'iode. Traité par les acides et les ferments, il se transforme rapidement en dextrine et en sucre.

Afin de constater l'identité de la substance présumée dans notre néoplasme avec du glycogène, une partie de la tumeur fut hachée en très fins morceaux, recouverte d'eau bouillante et broyée dans un mortier. Le liquide ainsi obtenu fut filtré plusieurs fois; mais il resta néanmoins très opalescent, laiteux.

Ce liquide présentait les propriétés chimiques suivantes:

1) Après addition d'une *solution de Lugol* très étendue, il prend une coloration brun-foncé intense, que l'on peut le mieux comparer au brun-acajou.

2) L'*alcool absolu* forme un précipité blanc, amorphe.

3) L'*acide tannique* n'exerce aucune action sur le liquide.

4) *Soumis à l'ébullition* avec du $CuSO^4$ et KOH, il ne se produit pas de réaction.

Le liquide contient donc une substance qui prend une coloration brune par l'action de l'iodure de potassium iodé et qui, par l'alcool, est précipitée sous forme d'une poudre blanche, substance qui n'est ni de la dextrine, ni du sucre: c'est donc probablement du glycogène.

Si maintenant l'extrait aqueux de la tumeur est chauffé pendant peu de temps, environ 3 minutes, avec de l'acide sulfurique dilué à 4 %, la substance soumise à l'expérience s'est déjà transformée; car la coloration brune, au moyen de la solution de Lugol, quoique se manifestant encore, est cependant moins foncée; l'alcool ne donne plus un précipité aussi abondant; par contre, maintenant l'acide tannique réagit et forme un léger précipité. Le réactif du sucre indique encore l'absence complète de glucose. Le glycogène s'est partiellement transformé en dextrine.

Après que l'on a chauffé le liquide plus longtemps encore avec de l'acide sulfurique étendu, après dix minutes de cette coction, la solution d'iodure de potassium iodé ne fournit plus aucun changement de coloration: le glycogène s'est complètement transformé en dextrine, qui se précipite par l'acide tannique. Le réactif du sucre indique que déjà une partie de la dextrine s'est transformée en sucre.

Après quinze minutes, le glycogène, sous l'influence de l'acide étendu, s'est complètement transformé en glucose, car ni l'iodure de potassium iodé, ni l'alcool, ni l'acide tannique ne peuvent changer la coloration du liquide ou le transformer; seul le réactif de TROMMER indique maintenant une riche teneur en sucre.

Ces réactions chimiques prouvent qu'il ne peut être question d'une substance autre que du glycogène qui, après avoir subi d'abord, de façon tout à fait typique, la transformation en dextrine, forme finalement du glucose.

Cette transformation du glycogène en sucre se produit aussi au moyen de la salive, mais cependant pas à froid. Ainsi, même si on abandonne, pendant plusieurs heures, à la température ordinaire, le liquide contenant du glycogène et auquel on a ajouté de la salive, par la seule présence de la salive il ne se forme pas de sucre; ce n'est que si l'on chauffe ce mélange pendant quelques minutes qu'a lieu la transformation en glucose. Ce résultat ne concorde pas avec ceux de BARFURTH [1]) qui, dans un liquide riche en glycogène, après avoir ajouté de la salive et l'avoir abandonné 5 heures à la température de la chambre, a pû prouver la présence du sucre, à l'aide du réactif de TROMMER. Il se peut que dans l'expérience de BARFURTH, la température de la chambre était plus élevée que dans mon cas; toutefois on voit que le ferment de la salive exige un temps très long et une température élevée pour produire une transformation du glycogène en sucre. La communication, faite par SCHIELE [2]), que l'on peut sous le microscope observer l'action de la salive sur le glycogène, en ce sens que la coloration par l'iode s'affaiblit progressivement jusqu'à dispa-

que la solution aqueuse conserve toujours la propriété de réagir vis-à-vis de l'iode, la réaction de l'iode sur la solution dans la salive cesse complètement. Peut être s'agit-il là d'une influence de la salive sur la solution d'iodure de potassium iodé, influence sous laquelle celle-ci perd le pouvoir de colorer en brun le glycogène.

D'après ces résultats chimiques il ne pouvait plus être douteux que la tumeur que j'ai étudiée ne contînt du glycogène, et même en quantité très considérable, car si l'on plaçait un petit fragment de la tumeur dans une solution étendue d'iodure de potassium iodé, ce fragment s'enveloppait d'un petit nuage brun foncé de glycogène dissous et coloré en brun.

Mais, par une expérience très simple, on peut aussi se convaincre macrochimiquement que la tumeur ne contient pas seulement du glycogène, mais aussi de la graisse. Pour celà, deux fragments de même grosseur, *a* et *b*, sont enlevés de la partie centrale de la tumeur; l'un (*a*) est placé dans l'eau et l'autre (*b*), dans l'alcool absolu. Déjà après quelques minutes, on voit que l'eau a pris un aspect bleuâtre, opalescent, dû au glycogène dissous, tandis que l'alcool reste parfaitement clair. Après que les deux fragments ont été maintenus dans ces liquides pendant 24 heures, il se trouve que le fragment *a*, des couches superficielles duquel le glycogène s'est dissous, prend dans la solution de Lugol un ton très brun et se colore en noir dans le liquide de FLEMMING; par contre, le fragment *b* reste sans subir de changement dans ce dernier liquide (il ne contient donc plus de graisse), tandis que dans la solution iodée, il s'entoure d'un nuage brun.

Il y a donc deux substances différentes, du *glycogène* et de la *graisse*, dans cette tumeur du cubitus.

Sous le microscope, la substance homogène, qui d'après l'étude chimique de l'extrait de la tumeur devait correspondre au glycogène trouvé, présentait les propriétés optiques et microchimiques suivantes:

1) Le glycogène constitue une substance homogène, très réfringente, d'un aspect verdâtre, qui se trouve dans les cellules à l'état de petites gouttelettes ponctiformes jusqu'à celui de gros grumeaux. Tandis que les petites masses de glycogène possèdent toujours une forme arrondie et ont, pour cela, été appelées „gouttelettes", les grumeaux de glycogène, plus volumineux, ont une forme irrégulière; souvent aussi cependant ils sont sphériques, mais fréquemment on voit des formations en forme de rein ou de haricot, dont la concavité est tournée vers le noyau de la cellule.

Pour mieux s'assurer de la répartition et de la forme des masses de glycogène, il faut traiter de fines coupes par la solution de gomme iodée de EHRLICH. (Une solution étendue d'iodure

de potassium iodé avec une quantité de gomme arabique suffisante pour que le liquide devienne filant, sirupeux) [1]).

Le tissu conjonctif et la substance intercellulaire prennent aussitôt une légère coloration jaune clair; le noyau de la cellule forme un point jaune brillant clair, et dans la cellule, le glycogène est bien coloré (brun acajou), soit sous la forme de gouttelettes brun-clair, soit sous la forme d'une masse brun foncé (voir fig. 4, Pl. XVI). Dans le cas que j'ai étudié, je n'ai pas constaté cette différence de coloration entre les grumeaux de glycogène, telle que celle qu'a souvent observée EHRLICH [2]), dans la même cellule, entre des sphères de même taille; comme je l'ai dit, les sphères plus volumineuses se caractérisaient seulement par une coloration plus foncée. (Qu'il soit en dit en passant que dans les parties de la tumeur dépourvues de glycogène (voir fig. 2 *e*, Pl. XVI), se trouvent des sphères homogènes, de tailles diverses, qui restent indifférentes à la solution d'iodure de potassium iodé, et qui, par ce traitement, se colorent seulement en jaune intense; ces sphères, avec les autres réactifs colorants, prennent aussi une coloration foncée. Je n'ai pu déterminer quelle signification ont ces sphères hyalines, colloides (?), dépourvues de glycogène, qui sont toujours libres dans les fentes lymphatiques).

Le glycogène ne remplit pas complètement l'espace cellulaire; il reste un „vide", dont l'existence peut s'expliquer par l'action de l'alcool: l'alcool absolu a d'abord extrait complètement la graisse de la cellule; en second lieu l'action coagulante de l'alcool sur le glycogène peut avoir contribué à la formation d'un vide dans la cellule.

BARFURTH [3]) a fait absolument la même observation dans les cellules de substance conjonctive que BROCK appelle des cellules plasmatiques. Il attribue le vide en partie à l'action de l'alcool, en partie à la présence d'une substance „hyaline" qui ne se colore pas en jaune par l'iode. En raison de l'absence complète de caractères optiques, il me semble pourtant qu'il n'est pas

également la présence apparente de glycogène dans le tissu conjonctif; il suffit alors de mouvoir la vis du microscope pour s'assurer que ces grumeaux de glycogène ne se trouvent pas *dans* mais bien *sur* le tissu conjonctif. Dans aucune de mes coupes, le tissu conjonctif ne contenait de glycogène; ce dernier résidait toujours dans les cellules. LANGHANS [1]) aussi a vu le glycogène surtout dans les cellules; il déclare cependant en avoir aussi trouvé en dehors des cellules, dans des fentes et lacunes du tissu, même parfois en très grande quantité. Il se pourrait que, dans ce dernier cas, il ne s'agissait également que d'un déplacement, par le rasoir, des grumeaux de glycogène.

De même que les fibres du tissu conjonctif et la membrane cellulaire, de même le noyau de la cellule reste toujours dépourvu de glycogène. Ce fait est en harmonie avec les constatations faites par tous les auteurs qui se sont occupés de l'étude du glycogène.

2) *La solubilité du glycogène dans l'eau* peut aussi s'observer sous le microscope, en ce sens que lorsque l'on traite les coupes par l'eau, on ne constate plus aucun grumeau ni aucune gouttelette de glycogène et que le „vide" disparait; la solution de gomme iodée colore alors toute la cellule eu brun diffus. Ce n'est cependant que partiellement que la disparation des grumeaux caractéristiques de glycogène est due à l'action dissolvante de l'eau; elle est due aussi en partie à l'élimination de l'alcool provoquée par l'eau (ce qui fait que le glycogène n'est plus fixé dans sa forme primitive, mais occupe tout l'espace cellulaire). En effet, lors même que l'on a maintenu dans l'eau la coupe pendant 14 jours, la solution iodée engendre encore une coloration brunâtre des cellules, ce qui prouve que ces dernières contiennent encore du glycogène en petite quantité.

Le glycogène, dans la tumeur que j'ai étudiée, se montre aussi assez difficilement soluble; mais la solubilité de l'eau augmente beaucoup quand on y ajoute quelques gouttes d'acide sulfurique.

La solubilité du glycogène dans l'eau semble d'ailleurs, d'après LANGHANS, être variable pour les différents tissus qui le contiennent. Le glycogène des cellules cartilagineuses et des épithéliums stratifiés, par exemple, est moins soluble que celui du foie, des muscles etc. L'alcool, dans lequel les tissus ont été durcis, semble aussi exercer une influence sur la solubilité; il la diminue essentiellement.

3) *Le glycogène n'est pas soluble daus la glycérine.* SCHIELE a observé sur ses préparations microscopiques que le glycogène disparait après un long séjour dans la glycérine; dans le cas que j'ai étudié, j'ai trouvé, an contraire, le glycogène encore bien conservé après un séjour de plusieurs mois dans la glycérine. Dans nos collections, il y a même une préparation à

---

1) l. c. p. 37.

la glycérine d'une tumeur du rein (v. p. 333), qui est faite depuis environ 8 ans, et dans laquelle on peut encore nettement reconnaître les sphères de glycogène.

Pour conserver des préparations permanentes, il faut se servir de glycérine aussi dépourvue d'eau que possible et soustraire les préparations à l'action de l'air, au moyen de Damar ou de laque noire. Peut être doit-on attribuer la dissolution du glycogène dans la glycérine, telle que SCHIELE l'a constatée, à l'eau qu'elle contenait, s'il s'est servi de la glycérine diluée.

4) Si l'on place une préparation dans la *salive*, elle ne se colore plus en brun par la solution de Lugol. Nous avons déjà fait ressortir que ce phénomène ne peut être attribué à une transformation du glycogène en sucre de raisin. C'est uniquement une dissolution du glycogène dans la salive, dissolution qui s'accomplit en quelques minutes. Le traitement des coupes microscopiques par la salive est donc un procédé remarquable pour enlever aussi promptement et aussi complètement que possible le glycogène des préparations, surtout pour le cas où il est difficilement soluble dans l'eau. On distingue aussitôt avec beaucoup plus de netteté le mode de disposition et de distribution des cellules de la tumeur; dans notre tumeur, on obtient par ce traitement une image tout à fait typique: chaque alvéole est transformé par les membranes cellulaires en un fin réseau délicat, dont les différentes mailles sont entièrement vides; seuls les noyaux et une petite bordure de protoplasme peuvent encore se voir dans chaque cellule. Le passage suivant du travail de EHRLICH [1]) est absolument conforme aux images que l'on obtient de cette manière: „Man erhält auf Flächenansichten prächtige Bilder der Zellenmosaik, die durch ihre Deutlichkeit an die Silberzeichnungen der Endothelien erinnern."

5) L'éclat, c'est-à-dire la réfringence, des sphères de glycogène est notablement augmenté par l'action de l'*acide acétique étendu*.

6) Le glycogène, dans notre tumeur, n'a pas été confondu avec de la *substance amyloide*, attendu que par l'action de l'acide

dans beaucoup d'autres tissus: dans les muscles (MAC DONNEL, O. NASSE), dans tous les organes de l'embryon (CL. BERNARD), dans les villosités du chorion, les poumons, le cartilage, l'épiderme etc. La recherche du glycogène dans les tissus normaux de l'homme apprit que, tandis que chez l'embryon humain une grande quantité de glycogène se forme dans tous les tissus, cette substance disparait progressivement dans le cours ultérieur du développement embryonnaire, de telle sorte que finalement, de tous les organes du corps de l'homme adulte, seuls le foie, les muscles, le tissu cartilagineux et les épithéliums stratifiés de diverses muqueuses contiennent encore constamment du glycogène, quoique toujours en quantité beaucoup plus minime que les tissus de même nom de l'embryon. Dans ces derniers temps, BARFURTH [1]) s'est notamment livré à une étude importante sur la présence du glycogène dans les tissus normaux. Il a soumis à une étude minutieuse non seulement les tissus des Vertébrés, mais aussi ceux des Invertébrés et, en ce qui concerne la répartition du glycogène dans le règne animal, il en arrive aux conclusions suivantes:

1) Le glycogène existe à l'origine dans tous les tissus et dans toutes les classes d'animaux; on doit donc le considérer comme un produit normal de la nutrition des cellules.

2) Le glycogène est beaucoup plus répandu dans les tissus des Vertébrés inférieurs et des Invertébrés que dans ceux des Vertébrés supérieurs.

3) Chez le foetus des mammifères, on trouve du glycogène dans beaucoup de tissus qui en sont dépourvus chez l'adulte.

On peut ici aussi rendre compte des résultats, auxquels est arrivé PASCHUTIN par ses recherches macrochimiques [2]). Avant tout il a expérimenté sur les tissus d'embryons normaux de veaux et de chiens, jeunes et tout développés. PASCHUTIN résume ses résultats de la manière suivante: „das Skelet, besonders sein Knorpeltheil, ist immer ziemlich reich an Glykogen, dasselbe betrifft selbst in noch höherem Grade auch die Muskeln; dagegen enthält das Gewebe der Nervencentren im gesunden Zustande kein Glykogen, höchstens nur in frühen Stadien des Embryonallebens können darin Spuren desselben entdeckt werden; Haut und Lunge enthalten es immer, und zwar in grosser Quantität im Embryonalleben, in kleiner im postembryonalen; der Magendarmtractus ist bei Embryonen reich an Glykogen, während er, wie es scheint, bei Erwachsenen sehr arm daran ist; die Nieren sind in frühen Stadien des intrauterinen Lebens sehr reich an Glykogen, dann sinkt der Glykogengehalt und nach der Geburt sind nur noch Spuren desselben, und diese auch nicht immer,

1) Vergleichend-histochemische Untersuchungen über das Glykogen, von Dr. phil. und et Dr. BARFURTH. Arch. f. mikr. Anat. Bd. XXV. 1885. p. 259.

2) D'après LUKJANOW, Grundzüge einer allgemeinen Pathologie der Zelle. Leipzig 1891. p. 163.

vorhanden; die Milz ist nie glykogenreich; die Leber entwickelt Glykogen ziemlich spät, bleibt aber für das ganze Leben das glykogenreichste Organ."

On voit que PASCHUTIN fait aussi ressortir que les tissus de l'embryon sont plus riches en glycogène.

Il semble donc que la formation du glycogène joue un grand rôle dans les conditions normales, surtout pendant la vie embryonnaire. Le glycogène est également un produit de formation très fréquent dans les processus pathologiques.

A ce propos, il faut en toute première ligne citer le travail de FRERICHS et EHRLICH [1]), dans lequel on a signalé la découverte d'une teneur constante en glycogène des reins dans le diabète, le glycogène s'accumulant alors surtout dans l'épithélium des anses de HENLE. EHRLICH signale enfin que „sich der Körper des Diabetischen in Bezug auf die Vertheilung des Glykogens wie der gesunde Organismus verhält und dass mit Ausnahme gewisser Abschnitte des Nierenparenchyms nirgends eine die Norm übersteigende Aufstapelung von Glykogen statthabe."

Cependant des observateurs plus récents sont arrivés à d'autres résultats. Ainsi ABELES [2]), sur cinq diabétiques qui avaient succombé dans le coma diabétique a pu, dans trois de ces cinq cas, non seulement constater une augmentation de la teneur normale en glycogène, de quelques organes, mais même trouver du glycogène dans des organes où normalement il n'existe jamais, par exemple dans le cerveau. PASCHUTIN rapporte également que parmi les organes des diabétiques, le cerveau est un de ceux qui contiennent le plus d'hydrates de carbone [3]). KRAWKOW a constaté, chez des diabétiques, une augmentation notable de la teneur en hydrates de carbone dans le tissu cartilagineux [3]); de même dans les cellules hépatiques on a souvent trouvé une quantité plus considérable de glycogène (EICHHORST). On serait donc autorisé, d'après ces données, à conclure que dans le diabète sucré il se produit un dépôt notable de glycogène non seulement dans les reins, mais aussi dans la plupart des tissus.

On a aussi observé la présence de glycogène dans les organes enflammés (KÜHNE) [4]).

Pour nous il serait très important de connaître si et dans quelles circonstances on a signalé l'existence du glycogène dans des néoformations pathologiques. Malheureusement nous ne possédons que peu de données sur ce sujet; on a bien publié çà et là des cas isolés de tumeurs riches en glycogène, mais il n'y a que le Prof. LANGHANS [5]), de Berne, qui ait étudié à ce sujet de nombreux matériaux.

---

1) l. c. p. 39.
2) Centralblatt f. d. med. Wissensch. 1885. Nr. 26.
3) Voir LUKJANOW l. c. p. 162.
4) VIRCH. Arch. Bd. XXXII. 1865. p. 536.
5) VIRCH. Arch. Bd. CXX.

Les premières données concernant la présence du glycogène dans des tumeurs ont été fournies par NEUMANN [1]) qui, dans son travail: „Ueber die Knorpel- und Chordazellen", mentionne que les cellules cartilagineuses des enchondromes contiennent aussi du glycogène, en plus grande quantité que les cellules cartilagineuses normales. Un peu plus tard, HOPPE-SEYLER [2]) a pu démontrer macrochimiquement la présence du glycogène dans une tumeur papillomateuse fraiche, et PASCHUTIN [3]), dans un adénosarcome. Les recherches de SCHIELE [4]) nous ont fait connaître l'existence du glycogène dans des cancroides de la peau et des muqueuses „Uberall da, conclut SCHIELE, wo eine üppige Krebswucherung besteht, wo wir grosse Epithelialzapfen, die aus verschiedenartig gestalteten grossen Zellen zusammengesetzt sind, vor uns haben, mit einem Wort, wo die „infiltrirte Epithelialkrebsform" vorliegt, finden wir Glykogen. Wenig oder gar kein Glykogen sehen wir in den „flachen Epithelialkrebsen."

MARCHAND [5]) publia ensuite le cas d'une tumeur probablement congénitale, consistant en fibres musculaires striées et contenant une quantité extraordinaire de glycogène.

C'est au Prof. LANGHANS que nous devons les meilleures données sur la présence du glycogène dans des néoformations pathologiques, ainsi que nous l'avons dit. C'est à son instigation que SCHIELE entreprit l'étude du cancroide; c'est lui qui publia des recherches sur le glycogène dans des carcinomes et des adénomes du testicule [6]) et, l'année dernière, il publia les résultats de ses études, qui ont duré de longues années (environ 10 ans) et qui ont porté annuellement sur 300 à 400 néoplasmes différents. LANGHANS n'a trouvé du glycogène que dans un petit nombre de cas; précisément les tumeurs les plus fréquentes, comme celles du sein, des glandes cutanées et lymphatiques et tous les processus tuberculeux donnèrent, à peu d'exceptions près, un résultat négatif. D'autre part, on a pu démontrer la présence constante du glycogène dans les épithéliums stratifiés des cancroides, dans les carcinomes du testicule, les adénomes et les sarcomes du testicule, dans tous les enchondromes et dans certains sarcomes des os.

Comme tumeurs contenant, d'une façon inconstante, un peu de glycogène, il faut signaler: un cas de carcinome du rectum, un sarcome de l'os iliaque, puis, deux sarcomes de la peau, un sarcome du corps adipeux de la joue, un sarcome de la glande thyroide (tandis que dans tous les autres cas de goître, le gly-

---

1) Arch. f. mikr. Anat. Bd. XIV. p. 54.
2) Physiol. Chemie. Berlin. 1877. p. 82.
3) Voir LUKJANOW l. c. p. 170.
4) Inaug-Dissert. Bern. 1880. p. 19.
5) VIRCHOW's Arch. Bd. C.
6) Dans: Bearbeitung des Krankheiten des Hodens von KOCHER, Deutsche Chirurgie.

cogène n'existait pas) et enfin, quelques cas de tumeurs des fosses nasales, du larynx et des reins.

D'après ces données, la présence du glycogène dans les néoplasmes n'est encore que peu expliquée; on la constate dans des cancers et des sarcomes, c'est à dire dans des néoplasmes de nature épithéliale et de nature conjonctive, dans des tumeurs bénignes et dans des tumeurs malignes, chez des sujets jeunes et chez des personnes âgées. LANGHANS n'est pas non plus parvenu à résoudre la question de savoir si l'état de nutrition général et la nature de la nourriture influent sur la teneur en glycogène des tumeurs.

Les recherches faites jusqu'à ce jour n'ont mis en lumière qu'*un seul* résultat positif: le fait que des tissus, qui déjà normalement renferment du glycogène (par exemple, le cartilage, les muscles), deviennent plus glycogéniques lorsque leurs éléments prolifèrent pour se transformer en tumeurs. C'est à cette loi que se rapporte le fait, signalé par LANGHANS, que le glycogène ne fait jamais défaut dans les enchondromes, ainsi que le cas, publié par MARCHAND, d'un rhabdomyome contenant une quantité extraordinaire de glycogène. Il est vrai que NEUMANN mentionne un cas de rhabdomyome, où il n'a pu démontrer la présence du glycogène; mais, d'après KLEBS [1]), dans ce cas de NEUMANN, il ne s'agissait par d'une formation musculaire parfaite, tandis que la tumeur étudiée par MARCHAND se caractérisait par des phénomènes de prolifération très active des fibres musculaires.

BARFURTH [2]) n'a aussi constaté la présence du glycogène dans les poils de la peau du lapin, que lorsque ces poils se trouvaient en voie de multiplication rapide. D'après lui, la formation et l'accumulation du glycogène sont essentiellement déterminées par l'accroissement des poils.

On doit admettre qu'il existe réellement une corrélation entre la prolifération cellulaire et le dépôt de glycogène; cette corrélation se trouve d'ailleurs confirmée par le fait que dans les tissus foetaux, dont chaque cellule possède un si grand pouvoir de reproduction, le glycogène se trouve beaucoup plus abondant et plus répandu que dans les tissus de l'adulte. Que l'on ne confonde pourtant pas ce processus, caractérisé par la formation d'un dépôt de glycogène dans des tissus en voie de prolifération, avec ces cas où il ne s'agit pas comme ici d'une accumulation locale du glycogène, mais bien d'une accumulation générale dans l'organisme, comme par exemple dans le diabète sucré. Nous serions entrainé trop loin, si nous nous engagions dans une étude détaillée pour expliquer le dépôt général de glycogène dans le diabète; on a émis trop d'hypothèses en vue d'expliquer la manière d'être et les symptômes de cette maladie, pour que

1) Handbuch der allgem. Pathol. Jena 1877. p. 95.
2) l. c. p. 395.

nous puissions songer à les résumer en quelques mots. Je me bornerai seulement à faire remarquer que dans le diabète la nutrition générale de l'organisme est modifiée pathologiquement; les tissus ne contiennent plus leurs éléments nutritifs habituels; an contraire, le liquide nutritif s'est essentiellement modifié par suite de sa teneur anormale en hydrates de carbone. Si l'accumulation du glycogène dans les cellules se produit par résorption du sucre, comme le suppose par exemple EBERTH pour les épitheliums rénaux, ou bien si l'on doit admettre avec KLEBS que l'accumulation du glycogène doit être considérée comme une dégénérescence de la cellule, déterminée par le changement de nature de la nourriture, c'est une question que je n'essaierai pas de trancher; mais, en tout cas, la cause principielle du dépôt de glycogène réside dans le sang.

Dans les néoplasmes les rapports sont tout autres: le sang n'amène pas un apport abondant d'hydrates de carbone (dans aucun des cas publiés jusqu'à ce jour, on n'a fourni de renseignements sur l'existence de symptômes diabétiques qu'auraient présentés les malades, pas plus que dans les cas [1]) que j'ai étudiés, il n'intervenait de diabète). Le glycogène doit par conséquent s'être formé sur place. Il s'est formé probablement par une décomposition de corps albuminoides, déterminée par la prolifération cellulaire.

BÖHM et HOFFMANN ont démontré expérimentalement qu'il peut se produire dans l'organisme une formation d'hydrates de carbone aux dépens de l'albumine; la formation locale du glycogène dans des néoplasmes aux dépens de corps albuminoides des cellules me parait être une intéressante confirmation de ces expériences.

J'ai déjà indiqué plus haut que les faits acquis jusqu'à ce jour me semblent établir avec certitude que dans la plupart des tumeurs, si non dans toutes, le dépôt de glycogène est déterminé par une prolifération intensive des cellules. Ce fait rend déjà extrêmement peu vraisemblable la manière de voir de certains auteurs, d'après laquelle on doit considérer la présence du glycogène comme un phénomène de dégénérescence des cellules de la tumeur. Dans les cas que j'ai examinés, les cellules glycogéniques ne montraient par de traces d'une dégénérescence; leurs noyaux étaient toujours en bon état de conservation, ils se coloraient plus ou moins vivement par les matières colorantes, et très souvent j'ai même trouvé deux noyaux dans une même cellule (sans que j'aie constaté de mitoses cependant), toutes preuves que les cellules n'étaient pas en train de mourir, mais qu'elles étaient capables de vivre; par contre, là où les cellules

---

1) Dans cette discussion, je réunis les trois cas que j'ai étudiés; non seulement l'endothéliome du cubitus, mois aussi les deux tumeurs glycogéniques du rein dont la description va suivre.

de la tumeur mouraient, le glycogène disparaissait; aussi n'ai-je jamais trouvé de glycogène dans les parties entièrement nécrosées de la tumeur.

D'après ce que nous venons de dire, la décomposition des hydrates de carbone dans les cellules de la tumeur devrait être considérée comme un processus de nutrition de la cellule vivante; elle est en corrélation intime avec la prolifération exagérée des éléments cellulaires. Mais cependant il s'entend de soi-même que, indépendamment de cette prolifération cellulaire exagérée, d'autres circonstances encore interviennent dans l'accumulation du glycogène. En effet, si cette cause était la seule, toutes les tumeurs à croissance rapide devraient contenir beaucoup de glycogène. Or, les recherches de LANGHANS ont établi que la plupart des néoplasmes, même à développement rapide, ne contiennent pas de glycogène. Quelles sont les autres circonstances qui interviennent? la nature histologique des cellules de la tumeur entre-t-elle en ligne de compte dans ce processus, ou bien doit-on attribuer une influence aux conditions générales de la nutrition de l'individu? Ce sont des questions ouvertes, que l'on ne sera en état de résoudre qu'après de longues et minutieuses recherches.

Je dois encore m'occuper d'un point: quelle influence exerce le dépôt de glycogène sur la forme de la cellule? LANGHANS [1]) n'a pu résoudre positivement cette question. Il est vrai qu'il trouva dans les sarcomes glycogéniques une forme des cellules autre que celle qu'elles possèdent dans les tumeurs qui ne contiennent que très peu de glycogène; mais il estime que ce n'est pas suffisant pour généraliser ce fait, car le glycogène faisait défaut dans des sarcomes où il s'attendait à en trouver, en raison de la forme des cellules. Il ne ressort pourtant pas du travail de LANGHANS quelle forme cellulaire est caractéristique des cellules glycogéniques. D'après mes observations, l'influence qu'exerce le glycogène sur la structure de la cellule est uniquement déterminée par la quantité de glycogène qui s'y trouve accumulée. Dans les trois cas d'endothéliomes que j'ai étudiés, où le glycogène existait en grande quantité, les cellules offrent une ressemblance frappante; elles rappellent le mieux des cellules adipeuses: on y retrouve la netteté des contours et le même aspect vitreux du contenu cellulaire. La graisse n'est pourtant en état de donner à la forme de la cellule un cachet particulier que lorsqu'elle se trouve accumulée abondamment en grosses sphères dans la cellule; lorsqu'elle s'y trouve en très fines gouttelettes, comme par exemple dans la dégénérescence graisseuse, elle ne modifie pas essentiellement la forme de la cellule. Il en est de même pour le glycogène: il ne donne aux cellules un aspect vitreux particulier que s'il s'y trouve accumulé en grande quantité. Dans certains carcinomes du testicule et sarcomes des os, où j'ai pu égale-

1) l. c. p. 29.

ment démontrer la présence du glycogène, la forme des cellules n'avait subi aucune modification; on ne trouvait pas ici des cellules caractéristiques, nettement délimitées; le glycogène dans ces tumeurs n'existait qu'en minime quantité, sous forme de gouttelettes très fines; la répartition du glycogène était généralement irrégulière; on ne trouvait cette substance que dans certaines cellules et non pas dans toutes. Macroscopiquement aussi les coupes de ces tumeurs se montraient moins riches en glycogène que celles des endothéliomes; car tandis que les fines coupes de ces dernières tumeurs, placées dans la solution d'iodure de potassium iodée, prenaient aussitôt une coloration brun foncé intense, et celà de telle sorte que les nombreuses parties brunes de la tumeur se distinguaient nettement du tissu conjonctif qui n'était que faiblement coloré en jaune, cette distinction ne se manifestait jamais dans les autres tumeurs qui ne contenaient que peu de glycogène. Comme je l'ai dit, dans les cellules de ces tumeurs ne se trouvaient que de très fines gouttelettes de glycogène et jamais de gros amas, comme c'était le cas dans les endothéliomes.

La forme que prend le glycogène dans les cellules ne dépend d'ailleurs pas seulement de sa plus ou moins grande abondance; mais elle dépend aussi en partie de l'action de l'alcool. Lorsque l'on s'est occupé quelque temps de la recherche du glycogène, on est frappé de voir fréquemment cette substance affecter la forme d'une croissant dans les cellules. La convexité du croissant correspond au bord de la cellule; sa concavité est tournée vers le protoplasme cellulaire. Divers auteurs (GODET, SCHIELE, EHRLICH, LANGHANS) ont indiqué cette forme typique du glycogène; ils ajoutent que tous les croissants sont disposés parallèlement les uns aux autres, leur concavité ou leur convexité étant tournée vers le même côté de la préparation. C'est ainsi que, d'après SCHIELE, le bord convexe des croissants, dans les épithéliums stratifiés des muqueuses, est toujours tourné vers la sous-muqueuse et leur concavité, vers la surface libre de l'épithélium. LANGHANS admet aussi qu'il n'est pas rare que „das Glykogen in den Zellen immer nach der gleichen Seite des Praeparates hin liegt". Pour expliquer ce fait LANGHANS [1]) dit: „dass offenbar das Glykogen an derjenigen Stelle fixirt wird, welche es vermöge seiner Schwere in dem Momente der Erhärtung einnimmt". S'il en était ainsi, dans toute l'étendue de la préparation tous les croissants devraient être dirigés vers un même côté. Or, celà ne correspond pas à mes observations: je n'ai trouvé les figures en forme de croissant qu'à la périphérie, jamais dans les parties centrales de la coupe; à la périphérie la face concave des croissants est toujours tournée vers le bord libre de la préparation. C'est ainsi que si la préparation affecte la forme d'un quadrilatère, les croissants situés dans la partie supérieure et ceux situés

1) l. c. p. 38.

dans la partie inférieure de la coupe sont tournés dos à dos (face concave) les uns vis à vis des autres; et il en est de même pour les croissants situés à gauche et à droite. Je n'ai pas toujours trouvé cette forme caractéristique du glycogène aux bords de la préparation; mais là où elle existait, la position et la direction des croissants étaient toujours celles que j'ai indiquées et elles n'étaient jamais inverses.

L'épithélium correspondant toujours au bord libre de la préparation, la concavité des croissants doit donc toujours être opposée à la sous-muqueuse; c'est ce que j'ai constaté constamment, conformément aux données fournies par SCHIELE. Il est certain que cette forme particulière que prend le glycogène ne dépend pas de l'action de la pesanteur, mais uniquement de l'action directe de l'alcool: l'alcool pousse pour ainsi dire devant lui le glycogène qui se trouve dans la cellule; le glycogène s'accumule donc contre la face de la cellule où l'alcool n'a pas encore agi c'est-à-dire contre la face opposée à la surface du fragment de tissu. Au centre du fragment durci de la tumeur, où l'alcool exerce son action coagulante simultanément de tous côtés, il n'y a aucune raison pour que le glycogène s'amasse en un point déterminé de la cellule.

Dans toutes les tumeurs glycogéniques, que le dépôt de glycogène fût modéré ou abondant, j'ai eu l'occasion de constater ce même fait; jamais je n'ai trouvé les croissants typiques au centre, mais toujours aux bords de la préparation. C'est dans les parties les plus périphériques que cette forme caractéristique est le plus nettement marquée, et c'est là surtout que le glycogène prend, à l'aide de la solution de Lugol, une coloration beaucoup plus foncée, plus noire.

Nous terminons ici le chapitre de notre travail relatif au dépôt de glycogène dans nos tumeurs. Il ressort de ces données combien, à maints points de vue, sont encore imparfaites nos connaissances relatives aux circonstances qui déterminent la formation d'hydrates de carbone dans les cellules des tumeurs. „Wir stehen hier vor einem noch sehr dunklen Gebiet", dit LANGHANS [1]), „das nur von weinigen betreten ist". On devrait avoir l'attention vivement attirée sur la présence de cette substance dans les tumeurs; car il ne serait pas impossible que si nous possédions des connaissances plus étendues sur la présence et la répartition du glycogène dans les néoformations pathologiques, nous fussions amenés à voir sous un jour nouveau l'étiologie et la nutrition des tumeurs, le glycogène, jouant en effet un rôle si important dans la formation de l'organisme de l'homme pendant la vie embryonnaire.

---

1) l. c. p. 54.

DEUX CAS D'ENDOTHÉLIOMES GLYCOGÉNIQUES DES REINS.

Je décrirai maintenant deux tumeurs rénales, dans lesquelles l'aspect vitreux spécial des cellules, tout à fait analogue à celui des cellules de l'endothéliome du cubitus, permit déjà de supposer la présence du glycogène; le traitement par l'iode prouva que ces tumeurs étaient, en effet, abondamment pourvue de glycogène.

TUMEUR RÉNALE A.

La première tumeur provenait d'une femme de 34 ans qui, depuis cinq ou six ans, avait remarqué que la moitié droite de son abdomen se tuméfiait progressivement, sans pourtant qu'elle ressentît de fortes douleurs; toutefois dans les derniers mois une douleur vive se produisit, qui se manifesta principalement dans la région rénale droite; en même temps la malade maigrit.

Lors de l'admission à notre Clinique Chirurgicale, on constata dans la moitié droite de l'abdomen la présence d'une tumeur dure, irrégulièrement mamelonnée, de la grosseur d'une tête d'homme; cette tumeur était mobile en tous sens et ne se montrait adhérente à aucun organe abdominal ni aux organes sexuels. La défécation et la miction étaient normales; dans l'urine il n'y avait *ni albumine*, *ni sucre*.

La tumeur fut extirpée par laparotomie. Aussitôt après l'opération, pendant laquelle s'était produite une forte hémorrhagie interne difficile à arrêter, le pouls devint faible et irrégulier, la malade très agitée; des vomissements continus, de l'oppression, de vives douleurs abdominales. Malgré les excitants, la patiente mourut environ 12 heures après l'opération.

A l'autopsie on constata une grande anémie de tous les organes internes, pas de péritonite. Coeur, poumons, foie et rate normaux.

Par contre, les reins offraient plusieurs particularités intéressantes: le rein gauche, normal, avait notamment été relié au rein droit extirpé, par un pédicule de l'épaisseur de deux doigts; il se présentait donc le cas rare d'un *rein en fer à cheval*. En outre, sur la branche transversale horizontale du fer à cheval se trouvait une tumeur presque de la grosseur du poing, implantée par un pédicule sur cette branche d'union.

Au point de vue microscopique les deux tumeurs, celle que l'on avait extirpée et celle trouvée à l'autopsie, présentaient la même structure, seulement le tissu de cette dernière était presque entièrement nécrosé et parcouru par une grande quantité de sang extravasé; seules quelques parties étaient bien conservées; leurs cellules et leur tissu conjonctif présentaient la même structure et la même texture que dans la tumeur extirpée.

Cette dernière tumeur est pour ainsi dire une excroissance du rein droit; sur la tumeur se trouve appliqué comme une coupole le reste, conservé, du rein, qui ne consiste plus qu'en une couche de substance corticale, épaisse de 1 cm.; en certains points cette couche est plus épaisse et on peut même voir alors de la substance médullaire, jusqu'à un certain point conservée.

La tumeur, du volume d'une tête et recouverte par une capsule facile à détacher, montre à la coupe une structure à grands lobes; on observe des parties arrondies, de la grosseur d'une pomme, entourées par des cordons épais et denses de tissu conjonctif, parties dont le contenu ne consiste qu'en amas de tissu en forme de lambeaux et nécrosés. D'autres alvéoles plus petits ont un contenu solide, jaune-blanchâtre, de consistance élastique. On ne peut pas trouver de grands foyers hémorrhagiques. Le tissu conjonctif qui entoure les grands et les petits alvéoles renferme de gros vaisseaux.

L'examen *microscopique* permit de constater une ressemblance frappante avec la

texture de l'endothéliome du cubitus décrit plus haut. Les mêmes cellules épithélioides caractéristiques, à contours nets, d'aspect clair et vitreux, se trouvent réunies en amas, tandis que les cellules les plus périphériques sont disposées en palissade contre la paroi des alvéoles (Voir fig. 4 *c*). Ces cellules sont seulement un peu moins volumineuses que celles de la tumeur du cubitus et elles montrent très souvent, surtout lorsqu'elles revêtent en une seule assise une fente ou une cavité, une forme cylindrique typique; elles sont hautes de 24 μ et larges de 4 μ. Le noyau occupe toujours une situation déterminée dans ces cellules cylindriques; il est surtout situé vers la face externe de la cellule, c'est-à-dire du côté opposé à sa base. Les noyaux, à contours nets, se colorent vivement par les matières colorantes usuelles et apparaissent par conséquent avec netteté dans les cellules qui sont vides en apparence; de la disposition caractéristique des noyaux résultent des images toutes particulières: de beaux cercles ou des ovales ou des lignes parallèles, formés par les noyaux alignés, selon que les cellules tapissent un alvéole sphérique ou ovoïde, ou bien une fente allongée.

Tandis que dans les parties de la tumeur riches en cellules, le stroma ne consiste qu'en des septums extrêmement délicats, apparaissant comme des membranes homogènes, septums dans lesquels on voit très souvent la coupe longitudinale ou transversale de capillaires, dans plusieurs parties de la tumeur le tissu conjonctif prédomine: c'est alors du tissu conjonctif d'ancienne formation, qui n'absorbe pas les matières colorantes et est à peu près dépourvu de noyaux, ce qui lui donne un aspect homogène, quoiqu'il se compose pourtant de fibres plus ou moins fibrillaires, entre lesquelles se montrent des trous fissiformes (fig. 4 *a*). L'image est surtout intéressante lorsqu'on déplace la préparation sous le microscope, en passant de ces parties riches en tissu conjonctif vers les parties de la tumeur riches en cellules; peu à peu le vieux tissu conjonctif d'apparence „hyaline" fait place à de très fines fibrilles de tissu conjonctif, dans lesquelles apparaissent des cellules fusiformes fortement colorées; en même temps les fibres conjonctives s'écartent davantage les unes des autres et il se forme ainsi de plus larges fentes, qui pourtant sont disposées en un fin réseau par des septums très délicats. Si l'on se rapproche plus encore de la partie de la tumeur riche en cellules, alors on voit apparaître progressivement dans chaque maille 1 à 4 cellules de la tumeur avec noyaux nets et protoplasme transparent. Le tissu conjonctif devient alors de plus en plus réduit; toutes les fentes vides se remplissent de cellules de la tumeur et finalement le stroma se réduit, comme je l'ai dit plus haut, à de très fins septums formant les alvéoles.

Disons d'abord que l'image que nous venons de décrire ne permet nullement de considérer la tumeur comme un „carcinome", en dépit de la présence des cellules épithélioides. Le carcinome suit la direction des voies lymphatiques, on l'appelle alors un „carcinome diffus"; dans ce cas on voit sous le microscope, à côté des cellules qui se trouvent dans les espaces lymphatiques, les cellules endothéliales fusiformes, allongées, et l'on observe en outre une forte infiltration du tissu conjonctif environnant. Dans notre tumeur l'image est tout autre: il n'y a pas trace d'infiltration; chaque fente lymphatique, dont l'endothélium a disparu, est occupée par une ou plusieurs cellules de la tumeur; ce qui prouve déjà que ces cellules ne sont pas de nature épithéliale, parce qu'elles sont toutes très semblables les unes aux autres. Or, précisément la diversité des éléments formateurs de la tumeur constitue un caractère diagnostique des plus importants du carcinome. Dans notre cas, les cellules de la tumeur, comme celles de l'endothéliome du cubitus, doivent vraisemblablement provenir des éléments du tissu conjonctif même et spécialement, des cellules endothéliales des fentes lymphatiques.

La grande analogie de cette tumeur rénale avec l'endothéliome du cubitus se manifeste encore par différents autres points. Le plus important est l'existence des mêmes espaces remplis de sang que l'on trouve dans le néoplasme du cubitus. Dans la tumeur rénale aussi, ces espaces sont délimités par une couche en palissade de cellules de la tumeur, appliquée contre la paroi des alvéoles; nous avons ici aussi les mêmes raisons pour ne pas considérer ces alvéoles comme des coupes de capillaires dilatés. Ce fait est également d'un grand intérêt pour l'interprétation histogénétique de cette tumeur; car dans les carcinomes on rencontre aussi des kystes sanguins, dont la paroi est formée par des cellules de la tumeur; cepen-

dant alors ces cellules de la paroi ne sont jamais appliquées en palissade contre une membrane de tissu conjonctif. Mais là où existe une couche de cellules formant une paroi aussi nette, cette couche indique qu'il y a un rapport intime et par conséquent aussi un lien génétique entre les cellules de la tumeur et le tissu conjonctif: une semblable disposition ne peut donc se rencontrer que dans des néoformations de nature conjonctive.

On pourrait, en raison de la localisation de cette tumeur, être tenté de considérer les espaces remplis de sang comme des canalicules urinifères élargis et contenant du sang extravasé; en y regardant de plus près, on doit pourtant aussitôt rejeter cette hypothèse: la texture des cellules, si différente de celle des cellules épithéliales des canalicules urinifères, la situation caractéristique du noyau près de l'extrémité libre de la cellule, l'absence de membrane propre, les transitions entre des alvéoles pleins et des alvéoles remplis de sang, l'absence du symptôme clinique de l'hématurie, sont toutes circonstances suffisantes pour repousser aussitôt cette hypothèse.

On observe aussi fréquemment dans cette tumeur des images dans lesquelles la disposition des cellules de la tumeur est essentiellement périvasculaire. On trouve des cavités, tapissées par un endothélium et qui par la nature de leur contenu, consistant en corpuscules rouges du sang, se manifestent comme des coupes de capillaires, autour de la paroi desquels les cellules sont disposées radiairement; même dans les coupes microscopiques extrêmement fines, grâce à cette disposition il se forme de belles rosettes, dont le centre est occupé par un vaisseau sanguin. Souvent aussi on trouve des vaisseaux sanguins coupés longitudinalement et dont la paroi n'est formée que par un tube endothélial; dans ce cas encore les cellules de la tumeur se trouvent appliquées immédiatement contre cette paroi.

Une autre particularité, c'est l'aspect papillaire des éléments que l'on constate en maints endroits: ce sont des saillies papilliformes, composées d'un très fin vaisseau central, auquel adhèrent des cellules de la tumeur; ces saillies proéminent dans la lumière des cavités tapissées par des cellules. Souvent on peut observer exactement le point d'où le prolongement papilliforme part de la paroi de l'alvéole; cependant plus fréquemment le prolongement papilliforme se présente comme un amas cellulaire situé au centre l'alvéole, amas qui en apparence est complètement isolé des cellules marginales de l'alvéole et qui montre souvent un vaisseau central.

Les plus gros vaisseaux présentent une structure particulière: ils se distinguent essentiellement des autres capillaires en ce que leur paroi endothéliale n'est pas en contact immédiat avec les cellules de la tumeur, mais qu'elle est entourée d'une épaisse couche d'une substance homogène, réfringente, qui ne se colore que peu ou point; souvent des noyaux fusiformes isolés et disséminés montrent qu'il s'agit là d'un vieux tissu conjonctif scléreux, ayant subi la dégénérescence hyaline; parfois même la substance est complètement homogène et ne trahit plus son origine conjonctive.

Le point le plus intéressant de cette tumeur était, enfin, la présence de sphères calcaires, très réfringentes et stratifiées en couches concentriques. Déjà en pratiquant les coupes microscopiques, la résistance qu'éprouvait le rasoir prouvait qu'il y avait un dépôt calcaire dans notre tumeur. Les fragments inclus dans la celloidine devaient être décalcifiés dans l'alcool acidulé d'acide chlorhydrique avant d'être aptes à être coupés au microtome. A l'examen microscopique on constatait alors la présence de nombreuses sphères, à couches concentriques, qui ne se coloraient que faiblement par le carmin et l'iodure de potassium iodé, mais qui, par contre, prenaient une teinte d'un bleu foncé sale par l'hématoxyline (Voir fig. 4 *g*). En ce qui concerne leurs propriétés optiques, ces sphères étaient complètement identiques aux concrétions calcaires qui apparaissent dans les psammomes. Elles se montraient souvent au milieu de la partie de la tumeur riche en cellules, mais cependant aussi dans le tissu conjonctif, où elles étaient pour ainsi dire encapsulées. Dans cette tumeur, il existait non seulement de grosses sphères, mais aussi de toutes petites granulations calcaires, brillantes et claires et, enfin, aussi des formations calcaires allongées, en forme de lances, semblables à celles que ZIEGLER a figurées dans un psammome [1]).

---

1) ZIEGLER. Allg. Path. Jéna 1892. p. 151. fig. 54.

Pour ce qui regarde la teneur en glycogène de cette tumeur, je n'ai que peu de chose à ajouter à ce que j'ai dit dans le chapitre précédent. Le glycogène se trouve ici aussi, comme dans la tumeur du cubitus, surtout dans les cellules; la forme des masses de glycogène est ici plus irrégulière, en se sens que des sphères en forme de de gouttelettes, presque toutes volumineuses, remplissent partiellement les cellules; aux bords des préparations se montrent surtout, dans cette tumeur, les croissants caractéristiques de glycogène. Dans les nombreuses parties nécrosées de la tumeur, la réaction de l'iode donne un résultat négatif; il n'y existe ni sphères ni gouttelettes de glycogène; les cellules de la tumeur affectent ici une autre forme que les autres cellules riches en glycogène; leur noyau est rond et vésiculeux; il ne se colore pas ou ne le fait que très faiblement. On peut voir nettement des transitions entre ces cellules nécrosées et les éléments de la tumeur contenant du glycogène. On peut aussi conclure de ces images que la forme particulière des cellules, que j'ai déjà maintes fois signalée, est dûe à la présence du glycogène.

TUMEUR RÉNALE B.

Cette tumeur rénale fut trouvée par hasard ou cours de l'autopsie d'un homme de 79 ans, mort de pneumonie croûpale. L'autopsie fut faite en 1884. Tandis que le rein droit était normal, le rein gauche était remplacé par une tumeur mamelonnée, de la grosseur d'une tête d'enfant, à laquelle se trouvait encore fixé par-ci par-là un reste de la substance du rein, mais seulement au pôle inférieur. Ces vestiges du rein montrent encore de la substance corticale et de la substance médullaire, ainsi que quelques papilles sur la coupe.

Le restant consiste en une masse de tumeur, dont la partie inférieure est composée de lobes plus ou moins volumineux, pour la plupart solides et séparés les uns des autres par des travées de tissu conjonctif, les unes plus épaisses, les autres plus minces. Les lobules sont blanc-jaunâtre, arrondis ou aplatis par compression réciproque; en un endroit, on voit de ces masses de tumeur arrondies au sein de la substance rénale normale.

La partie supérieure de la tumeur est quelque peu différente; il est vrai qu'elle montre aussi la même structure lobée, mais les lobes ne sont pas toujours solides, ils montrent une structure kystique; dans les kystes se trouve un liquide sanguin, brun foncé; ces kystes sont pour la plupart de la grosseur d'une tête d'épingle, mais ils atteignent souvent le volume d'une noix.

La tumeur est enveloppée par une capsule, qui forme le prolongement immédiat de la capsule du rein; cette capsule se laisse aisément détacher de la surface des restes du rein qui ont persisté, ainsi que de la surface de la partie solide de la tumeur; cependant à la partie supérieure de la tumeur, en détachant la capsule on déchire les saillies mamelonnées et l'on a ainsi accès dans les kystes sanguins de diverses tailles.

[redacted]

particuliers, délimités par un épithélium marginal bien net; le contenu de ces espaces consiste en corpuscules rouges et blancs du sang, en réseaux de fibrine, masses de glycogène et débris de cellules.

Là où le tissu de la tumeur touche au parenchyme rénal, il existe une capsule solide de tissu conjonctif, qui doit manifestement son origine au tissu intertubulaire du rein; car çà et là on voit encore dans la capsule des tubes normaux, tandis qu'en d'autres points courent des tubes atrophiques. Le tissu conjonctif montre souvent, surtout au voisinage de vaisseaux plus volumineux, des traces d'une infiltration de petites cellules, sans cependant que l'on puisse constater de signes d'une inflammation active. De cette capsule de tissu conjonctif émanent des fibres grêles, qui se dirigent obliquement vers le centre et engendrent ainsi des fentes, dans lesquelles s'accumulent les cellules propres de la tumeur. Dans le tissu conjonctif de la tumeur, on trouve des glomérules pressés les uns contre les autres ou isolés, et ayant subi la dégénérescence hyaline.

La description qui précède ne s'applique qu'à la partie inférieure, pleine, de la tumeur. La partie supérieure s'est essentiellement modifiée grâce à de puissantes hémorrhagies dans le tissu; les fibres de tissu conjonctif sont écartées les unes des autres par du sang extravasé et ici apparaissent de nombreux tubes bourrés de sang. Le tissu, examiné à un fort grossissement, donne l'aspect d'un angiome; cependant si l'on y regarde de plus près, on constate que les espaces contenant du sang ne sont pas délimités par un endothélium, mais par une couche de cellules de la tumeur, ayant la même structure que celles de l'autre tumeur rénale. Dans ces parties, le stroma consiste en des septums conjonctifs contenant des capillaires. Que l'hémorrhagie existe depuis longtemps déjà, c'est ce que prouve une abondante accumulation de pigment dans le tissu interstitiel (mais pas dans les cellules).

Du glycogène se trouvait aussi très souvent dans les cellules de cette tumeur, où il affectait alors la forme de sphères ou de gouttelettes. On observait pourtant aussi de grandes masses agglomérées, qui se coloraient en brun par le traitement à l'iode et qui, le plus souvent, se trouvaient à l'intérieur des vaisseaux sanguins ou dans les fentes du tissu. Mais je ne puis attribuer aucune importance à la localisation du glycogène dans cette tumeur, parce que la pièce que j'ai étudiée séjournait, depuis huit ans déjà, dans de l'alcool dilué; les coupes pratiquées en 1885 par le Prof. SIEGENBEEK VAN HEUKELOM montraient une répartition du glycogène toute différente de celle que j'ai observée actuellement. D'une part, dans les préparations du Prof. SIEGENBEEK VAN HEUKELOM, le glycogène était beaucoup plus abondant [1]) et, d'autre part, l'accumulation du glycogène dans les cellules était beaucoup plus marquée. Ce changement ne peut être attribué qu'à l'influence prolongée de l'alcool dilué.

Ici, comme dans la première tumeur rénale que nous avons décrite plus haut, le parenchyme rénal est complètement dépourvu de glycogène.

Je puis enfin signaler encore que l'on a pu démontrer dans cette tumeur rénale la présence d'une grande quantité de graisse.

Dans la discussion de la signification histogénétique de ces tumeurs, nous pouvons parler simultanément des deux tumeurs rénales, attendu que leur structure est essentiellement la même.

Des descriptions qui précèdent il résulte qu'il ne s'agit pas de néoplasmes de nature épithéliale. La conformité de toutes les cellules de tumeur, leur grande dissemblance avec les cellules épithéliales des canalicules urinifères, leur connexion intime avec les vaisseaux et les fibres du tissu conjonctif, l'existence de cylindres remplis de sang, dont la paroi consiste en une assise de cellules de la tumeur disposées en palissade; l'absence d'une

1) Les préparations microscopiques, dans lesquelles s'était très bien conservé le glycogène, avaient été éclarcies par la glycérine et soustraites à l'action de l'air au moyen de laque noire.

forte infiltration et de phénomènes inflammatoires énergiques; toutes ces circonstances excluent avec certitude l'hypothèse que nous aurions affaire ici à un adénome ou à un carcinome. Tous les caractères que nous venons de citer sont absolument typiques de ce genre de tumeurs que KLEBS et ACKERMANN ont appelées des „endothéliomes". La première tumeur que nous avons décrite présente, en outre, une ressemblance frappante avec les endothéliomes de la peau, décrits par le Dr. BRAUN [1]), en ce sens que là aussi existent des sphères calcaires stratifiées à couches concentriques, indépendamment d'une transformation hyaline du tissu conjonctif et d'une accumulation de substance hyaline autour des vaisseaux.

Tout comme pour la tumeur du cubitus, pour ces deux tumeurs rénales le nom d'„endothéliome" se justifie parfaitement. Ces tumeurs correspondent à celle que PAOLI a décrite sous le nom d'angiosarcome primaire du rein. D'après KLEBS et autres même, la plupart des soi-disant angiosarcomes ne sont autre chose que des endothéliomes, qui doivent leur origine à une prolifération des cellules endothéliales des fentes lymphatiques.

L'opinion de PAOLI, d'après laquelle il s'agirait, dans les tumeurs qu'il a décrites, de formations de nature conjonctive, a été contestée. Le Dr. HORN [2]), manifestement influencé par l'idée de M. le Prof. GRAWITZ, d'après laquelle diverses tumeurs du rein doivent leur formation à la prolifération de germes aberrants des corps surrénaux, range aussi les angiosarcomes rénaux de PAOLI parmi les „*Strumae suprarenales accessoriae*".

On sait que GRAWITZ [3]) a désigné sous ce nom un groupe de tumeurs rénales, décrites précédemment comme des lipomes, des adénocarcinomes ou des adénomes, et dont il attribue l'origine à des germes aberrants des organes surrénaux. La déclaration qu'a faite GRAWITZ [4]), à savoir que „er halte es durchaus unzulässig, die bei den accessorischen Strumen gewonnenen Erfahrungen irgendwie weiter zu generalisiren, und es liege ihm ganz ferne, alle Adenome, Sarkome und Carcinome der Niere aus

décrivent un certain nombre de tumeurs rénales qu'ils rangent, d'après les données fournies par GRAWITZ, parmi les „tumeurs surrénales accessoires". En admettant que les tumeurs étudiées par ces auteurs aient pu se développer réellement aux dépens de germes des organes surrénaux, cependant il ne me parait pas établi que l'on puisse généraliser tous ces cas, comme le Dr. HORN notamment s'est efforcé de le faire.

Les recherches de HORN ont porté sur 14 cas de semblables tumeurs surrénales; les unes présentaient une structure tout à faite identique à celle des organes surrénaux; les autres s'étaient modifiées par prolifération carcinomateuse ou sarcomateuse de leurs éléments ou par dégénérescence des cellules avec hémorrhagies étendues, de telle sorte que seule une étude approfondie de ces tumeurs a permis de reconnaître leur formation aux dépens de germes surrénaux.

Indépendamment de ces tumeurs qu'il a lui-même étudiées, le Dr. HORN considère cependant aussi comme tumeurs surrénales des cas qui ont été publiés par d'autres sous différents noms. Telles sont les tumeurs que KLEBS et STURM ont désignées sous le nom d'adénomes rénaux; tels encore, les adénomes papillaires et alvéolaires décrits par WEICHSELBAUM et GREENISH; les épithéliomes métatypiques de SABOURIN appartiennent aussi „zum mindesten mit grösster Wahrscheinlichkeit" au groupe de tumeurs en question; enfin, les angiosarcomes primaires du rein de PAOLI devraient aussi être rangés dans le groupe des tumeurs surrénales.

On voit combien une telle généralisation donne d'extension au groupe des tumeurs surrénales et nous ne devons pas nous étonner si finalement l'auteur conclut que cette espèce de tumeurs est beaucoup plus fréquente qu'elle ne le semble si l'on se fonde sur les données bibliographiques; d'après HORN même, les vrais adénomes tubuleux, nés par prolifération des canalicules urinifères seraient beaucoup plus rares que ceux qui proviennent de fragments aberrants des organes surrénaux [1]).

Je ne crois pas devoir émettre un jugement sur ce sujet, attendu que pour cela il serait nécessaire d'entreprendre une étude comprenant de nombreux cas; cependant, a priori il me parait invraisemblable que les reins fassent exception à un fait généralement admis et constaté pour tous les organes; personne, en effet, ne doute que la plupart des néoformations doivent leur origine à une prolifération de l'organe-mère; en tout cas ce mode d'origine est beaucoup plus fréquent que la formation aux dépens de germes aberrants d'un autre organe. D'autre part les publications de MARCHAND [2]), de SCHMORL [3]) et autres ont établi avec certitude que des fragments d'organes surrénaux peuvent passer dans d'autres

---

1) l. c. p. 216.
2) VIRCH. Arch. Bd. XCIII.
3) ZIEGLER'S Beiträge zur path. Anat. Bd. IX. p. 523.

organes, par exemple dans le ligament large, le foie, le testicule etc.; mais ce phénomène doit toujours se produire très rarement, en tout cas il ne doit pas être assez fréquent pour qu'on puisse y rattacher l'origine de tant de tumeurs rénales.

Bien que nos tumeurs offrent beaucoup de caractères communs avec celles que l'on a considérées comme des tumeurs surrénales, cependant il n'y a aucun motif pour que je leur attribue semblable origine.

Les auteurs disent que l'on peut reconnaître une tumeur surrénale aux caractères suivants:

1. Les cellules de la tumeur sont extraordinairement pourvues de graisse.

2. Les cellules montrent une disposition épithéliale; elles sont polygonales et nucléées, bien qu'elles diffèrent beaucoup des cellules épithéliales des canalicules urinifères.

3. La tumeur possède une capsule de tissu conjonctif.

4. Les cellules sont disposées en rangées caractéristiques.

Mes tumeurs rénales possèdent tous ces caractères; mais ces caractères s'appliquent aussi à l'endothéliome du cubitus que j'ai décrit et ce serait pourtant généraliser un peu trop que de vouloir admettre que, dans ce cas aussi, cette tumeur s'est formée aux dépens d'un germe de l'organe surrénal qui aurait immigré dans l'os.

L'interprétation de HORN ne me parait pas mieux fondée pour ce qui concerne les cas décrits par PAOLI. D'après HORN, les cellules de ces soi-disant angiosarcomes ne peuvent être de nature conjonctive, parce que, conformément à la description et aux figures de PAOLI, elles ont un aspect épithélial très marqué. Sur ce point je puis renvoyer à ma description de la tumeur du cubitus, où j'ai mis en évidence la ressemblance que présentent les cellules de la tumeur avec des cellules épithéliales; et pourtant, sans aucun doute, ces cellules sont de nature conjonctive; la présence de cellules épithélioides a été fréquemment constatée dans des sarcomes, c'est-à-dire dans des néoplasmes d'origine

hyaline observée par PAOLI est une substance (colloide) encore inconnue au point de vue de sa nature chimique, ou bien si cette substance était du glycogène, ce que la réaction de l'iode aurait démontré si on en avait fait usage, c'est ce que je ne puis naturellement pas trancher. Si c'était du glycogène, alors à ce point de vue encore les endothéliomes que j'ai étudiés seraient complètement identiques aux angiosarcomes primaires de PAOLI.

Je désire, enfin, relever encore un point. HORN a vu aussi dans ses tumeurs du rein „mit Blut gefüllte Lumina, wobei die Anordnung der Zellen häufig als ein regelmässiges Randepithel imponirt"; d'après lui, ces cavités se manifestaient parce qu'un vaisseau rompu avait épanché son contenu dans des groupes de cellules, dont les plus centrales dégénérées avaient été charriées par ce sang.

Dans les trois tumeurs que j'ai décrites on observait les mêmes cavités, tapissées par une sorte d'épithélium marginal et remplies de sang; j'ai rapporté leur origine à la même cause que celle indiquée par le Dr. HORN. J'ai dit déjà que je considère leur existence comme un puissant argument en faveur de cette opinion, à savoir que ces tumeurs étaient de nature conjonctive; je ne comprends pas comment des formations semblables pourraient exister dans des tumeurs „épithéliales". Dans les néoplasmes épithéliaux, où n'existe aucune connexion intime entre le stroma et les cellules des tumeurs et où l'on trouve, pour celà, si fréquemment les cellules rétractées de la paroi, il n'y a aucune raison pour que les cellules situées tout contre cette paroi offrent une résistance au courant sanguin. Par conséquent, dans les cas où HORN trouve de ces espaces sanguins, il ne peut, à mon avis, y avoir que deux possibilités: ou bien ces cas appartiennent au même genre de tumeurs que les angiosarcomes ou endothéliomes décrits par PAOLI et par moi-même; ou bien ce sont réellement des tumeurs formées aux dépens de germes surrénaux. Dans cette dernière hypothèse, une semblable disposition confirmerait puissamment la manière de voir soutenue par certains auteurs (STILLING, BENEKE etc.), qui considèrent les soi-disant épithéliums des organes surrénaux, non pas comme des formations épiblastiques, mais comme des éléments de nature conjonctive.

Si nous résumons en quelques conclusions les connaissances acquises, nous arrivons aux résultats suivants:

1. Il n'est pas rare qu'il se fasse un dépôt de glycogène dans les cellules des endothéliomes.

2. Le glycogène jouit de la propriété de donner aux cellules une forme épithélioide caractéristique, mais seulement quand il s'y accumule en masse. Les cellules prennent alors des contours nets; le contenu cellulaire se présente comme une masse claire, très réfringente, vitreuse.

3. Le glycogène siège principalement dans les cellules de la tumeur et il doit probablement être considéré comme un produit de décomposition, qui se forme lors de la décomposition de l'albumine déterminée par l'activité vitale de la cellule.

4. La forme en croissant si caractéristique du glycogène est une conséquence de l'action de l'alcool; les croissants se trouvent à la périphérie et jamais au centre de la pièce.

5. Le glycogène disparait lorsque la cellule meurt; on n'en trouve jamais dans les parties nécrosées de la tumeur.

6. Le glycogène trouvé dans les tumeurs que j'ai étudiées est une substance absolument identique au glycogène du foie.

7. Beaucoup de tumeurs appelées „angiosarcomes" ne doivent pas leur origine aux endothéliums des vaisseaux sanguins, mais aux cellules endothéliales des fentes lymphatiques. Ces tumeurs méritent le mieux d'être appelées des endothéliomes.

8. Dans le rein peuvent se former aussi de semblables endothéliomes; leur origine ne doit pas être attribuée à une prolifération de germes surrénaux aberrants, immigrés.

9. Les espaces remplis de sang qui existent fréquemment dans ces tumeurs et dont la paroi consiste en une assise de cellules de la tumeur, sont des restes de cylindres cellulaires. Les cellules centrales de ces cylindres venant à se liquéfier, le sang extravasé dans le tissu peut les charrier et c'est de cette façon que de temps en temps se forment de nouvelles voies sanguines.

10. Les endothéliomes étant des tumeurs de nature conjonctive, on ne doit pas, au point de vue anatomo-pathologique, leur donner le nom de cancers.

POST-SCRIPTUM.

J'avais envoyé le présent travail à l'éditeur, lorsque j'ai eu connaissance du deuxième fascicule du t. XI des „ZIEGLER'S Beiträge zur pathologischen Anatomie". Ce fascicule contient deux articles, qui touchent aux différentes questions que j'ai examinées.

D'abord le travail de M. le Dr. PAUL ERNST: Ueber Psammome.

L'auteur renseigne une nouvelle méthode de coloration qui permet de distinguer la substance hyaline d'avec d'autres éléments de tissus. Cette méthode consiste à se servir d'abord d'une matière colorante acide (fuchsine acide), puis de solutions concentrées d'acide acétique ou sulfurique. La substance hyaline, à la suite de ce traitement, prend une vive couleur rouge grenat; le protoplasme des canaux cellulaires et des groupes de cellules reste coloré en jaune. D'après l'auteur, cette nouvelle méthode permet de rendre apparente et de faire ressortir très nettement la substance hyaline; elle permet ainsi d'entrevoir la possibilité de distinguer

très nettement la dégénérescence scléreuse de la dégénérescenee hyaline, comme elle permet d'entrevoir la possibilité d'arriver à modifier, ce qui serait bien nécessaire, la notion que l'on se fait de la dégénérescence hyaline.

Ce que nous avons dit p. 295 montre suffisamment combien cette communication du Dr. ERNST est opportune.

L'autre article contient la description de tumeurs de la glande intercarotidienne, par le Dr. RICH. PALTAUF. Or, ces tumeurs sont très proches parentes de celles que j'ai étudiées. Elles consistent en vaisseaux, cylindres cellulaires et masses cellulaires, ces dernières étant constituées par des éléments relativement volumineux, directement appliqués contre les cellules de la paroi vasculaire; ces tumeurs montrent en outre un développement de substance fondamentale et d'une dégénérescence hyaline. Ces tumeurs doivent leur origine à la prolifération des cellules périthéliales qui, comme on le sait, forment un revêtement cellulaire constant aux vaisseaux normaux de la glande intercarotidienne. L'auteur appelle ses tumeurs des *endo- (péri-) théliomes.*

Il ne m'est malheureusement plus possible de considérer de plus près maints points intéressants traités dans cette publication, et notamment ce qui concerne la dénomination de ces tumeurs. Je n'ai pourtant pas voulu terminer mon travail sans signaler ces nouveaux matériaux d'études des angiosarcomes ou endothéliomes.

(Travail du Laboratoire Boerhaave: thèse pour le doctorat, présentée à la faculté de Médecine de Fribourg.)

EXPLICATION DE LA PLANCHE XVI.

Fig. 1. *Coupe de l'endothéliome du cubitus.* *a*, espace rempli de corpuscules rouges du sang; les grandes cellules de la tumeur, riches en glycogène, sont disposées en une assise de revêtement autour de cet espace; *b*, fins septums de tissu conjonctif, qui séparent les uns des autres les amas cellulaires et les cylindres cellulaires. Ils montrent çà et là des noyaux fusiformes et contiennent de fins capillaires (*c*); *c*, fins capillaires coupés longitudinalement et transversalement; *d*, vaisseau sanguin de plus fort calibre avec gaîne cellulaire périvasculaire; *e*, cellules, riches en glycogène, qui constituent la tumeur.

Fig. 2. *Coupe de l'endothéliome du cubitus.* Prolifération des cellules endothéliales des fentes lymphatiques. *a*, cellules endothéliales gonflées d'une fente lymphatique; *b*, fentes lymphatiques plus ou moins larges; *c*, tissu conjonctif à fines fibres (en coupe longitudinale et en coupe transversale); *d*, formes de transition entre les cellules endothéliales gonflées et les cellules glycogéniques de la tumeur; *e*, sphères homogènes (colloides?), de coloration foncée; *f*, cellules de la tumeur complètement développées, mais cependant dépourvues de glycogène.

Fig. 3. *Coupe de l'endothéliome du cubitus, colorée par la solution de gomme iodée d'*EHRLICH. *a*, cellules de la tumeur, remplies de gouttelettes et de sphères de glycogène colorées en brun; *b*, tissu conjonctif; *c*, espace rempli de sang.

Fig. 4. *Coupe de l'endothéliome du rein.* (Tumeur rénale A du texte). *a*, tissu conjonctif d'ancienne formation, scléreux, ayant subi la dégénérescence „hyaline"; *b*, cellules de la tumeur disposées en palissade et tapissant en une seule assise un espace rempli de sang; *c*, cellules glycogéniques de la tumeur; *d*, corpuscules rouges du sang; *e*, capillaire; *f*, vaisseau oblitéré, avec cellules périvasculaires disposées radiairement; *g*, sphère calcaire stratifiée, de coloration foncée.

Grossissement de toutes les coupes: Hartnack, Obj. 7, Ocul. 2.

XV.

UN CAS DE LOBE AZYGOS DU POUMON DROIT

(Pl. XVII).

PAR

R. DE JOSSELIN DE JONG.

(1893).

Lors d'une autopsie que j'ai faite comme Assistant au Laboratoire BOERHAVE, le 11 Janvier dernier, j'ai constaté, chez un homme de 63 ans, mort des suites d'un carcinome de l'estomac, une particularité du poumon droit, qui attira mon attention. Ce poumon présentait un lobe accessoire rattaché au lobe supérieur du poumon droit et logé dans un cul-de sac de la cavité pleurale. Voici, dans ses particularités, comment se présentait ce cas:

Du sommet de la plèvre droite, juste au niveau de la continuité entre la plèvre costale et la plèvre médiastine, part un septum qui se dirige vers le bas, dans le sens sagittal, et qui subdivise la partie supérieure de la cavité pleurale droite, en une portion interne et une portion externe. La portion interne est beaucoup plus étroite que l'externe, mais elle s'étend en même temps, de deux travers de doigt ($4^1/_2$ cm.) plus haut que cette dernière; elle atteint ainsi le cartilage cricoide, en passant par l'orifice thoracique supérieur. Le septum, mesuré dans la portion interne, est haut de $8^1/_2$ cm.; il s'étend vers le bas jusqu'à une distance de 3 cm. au dessus du hile du poumon droit et sa limite inférieure affecte la forme d'un arc, à concavité inférieure (Pl. XVII, fig. II, ligne *a—b*). Dans la portion interne de la cavité pleurale se trouve logé un lobe pulmonaire, qui se continue, juste au dessus du hile, avec la face interne du lobe supérieur, par une base, large de 6 cm. dans le sens antéro-postérieur et de moins de 1 cm. dans le sens transversal. Ce lobe remplit complètement la portion interne de la cavité pleurale; sa hauteur est d'environ 8 cm. et son extrémité supérieure dépasse le poumon droit (Pl. XVII, fig. I et II).

Le plus grand diamètre transversal, au niveau du sommet du

lobe supérieur droit, est de 2 cm.; à ce niveau cependant le diamètre antéro-postérieur est plus grand qu'à la base du lobe, où il n'atteint que 6 cm. (Pl. XVII, fig. II).

La façon dont se comporte le septum vis-à-vis du lobe supérieur droit et de son appendice mérite le mieux d'être comparée au rapport qu'affecte la faux du cerveau vis-à-vis des deux hémisphères cérébraux, ainsi que l'a fait remarquer à juste titre CHIENE, qui le premier a décrit un cas semblable à celui qui nous occupe. Le lobe lui-même affecte la forme d'une langue qui serait plus étroite et plus mince à sa base qu'à son extrémité libre (Pl. XVII, fig. II). L'air y pénétrait bien partout; à son sommet il était un peu emphysémateux.

Le cul-de-sac dans lequel il se trouve logé est tapissé par un revêtement de l'endothélium pleural (voir le schéma Pl. XVII, fig. III). Lorsque le poumon est enlevé du cadavre, l'orifice de communication de ce cul-de-sac avec la cavité pleurale se montre sous la forme d'un ovale, à grand diamètre antéro-postérieur; la moitié externe de son périmètre est constituée par le bord inférieur du septum et sa moitié interne par le médiastin postérieur.

Le poumon droit est au restant normal; quant au poumon et à la cavité pleurale gauches, ils ne présentent aucune particularité propre.

Mon attention ayant été détournée de cette disposition anatomique par les autres caractères pathologiques trouvés à l'autopsie, j'ai malheureusement négligé d'examiner attentivement les rapports des vaisseaux et spécialement de la veine azygos avec le septum. Plus tard je n'en ai plus eu l'occasion. Bien que je le regrette beaucoup parceque cela m'aurait permis de rendre ma description plus complète, cependant je puis aisément réparer cette négligence à l'aide des renseignements que d'autres auteurs nous ont fourni sur cette question.

La question qui se pose est celle-ci: „Comment s'est formé ce lobe?" En cherchant la solution de cette question, il m'a paru aussitôt qu'il y avait lieu de faire des recherches d'ordre anatomo-comparatif et de formuler plutôt la question de la manière suivante: „A-t-on constaté l'existence, chez d'autres espèces animales, d'un lobe pulmonaire semblable plus ou moins développé?" Dans l'affirmative, peut-on en déduire certaines conclusions comparatives avec sa disposition chez l'homme; dans le cas contraire, peut-on trouver son analogue dans d'autres lobes du poumon et parvenir ainsi à en expliquer l'origine? Si l'on parvient à répondre à ces questions, on peut alors assigner à ce lobe une place dans l'histoire du développement du poumon et en déduire directement la réponse à faire à la première question que nous avons formulée.

Le but de la présente notice est de chercher à répondre à ces deux dernières questions. Pour cela il est nécessaire de donner un court aperçu de la bibliographie du sujet.

Ce sont surtout les anglais qui s'en sont occupés.

C'est le Dr. CHIENE d'Edimbourg [1]) qui le premier a décrit un cas analogue au mien.

Après avoir décrit un lobe accessoire du poumon droit, à peu près identique à celui dont j'ai parlé plus haut, le Dr. CHIENE dit que la veine azygos passait dans la paroi inférieure du septum; cette veine, abandonnant la colonne vertébrale au niveau de la 5e vertèbre dorsale, passait d'arrière en avant dans le bord libre du septum, c'est-à-dire en contournant la base du lobe accessoire du poumon, et se jetait dans la veine cave supérieure, à son point de débouché habituel. Il compare la situation de la veine azygos dans le septum à celle qu'occupe le sinus longitudinal inférieur dans la faux du cerveau. Il ne mentionne pas que le cul-de-sac, dans le cas qu'il a étudié, s'étendît plus haut que la cavité pleurale, comme je l'ai constaté dans mon cas; cette particularité, je ne l'ai d'ailleurs non plus trouvée signalée dans les autres cas.

CHIENE ne donne aucune explication sur l'origine de ce lobe.

C'est le Prof. CLELAND [2]) qui, le premier, en a fourni une explication, à l'occasion d'un cas semblable qu'il a observé quelques mois après celui de CHIENE. Dans le cas décrit par CLELAND, le lobe était plus petit, mais la disposition des vaisseaux était la même. C'est dans cette disposition qu'il cherche l'explication du fait: voici celle qu'il donne.

La veine azygos, pendant son développement, chez l'embryon débouche dans le canal de CUVIER du côté droit, qui à ce moment occupe encore une position horizontale. Plus tard, le coeur descend plus profondément dans la thorax, ce qui fait que le canal de CUVIER acquiert une position verticale (et devient la veine cave supérieure), tandis que la veine azygos est entrainée vers le bas et prend par conséquent une position horizontale dans sa partie supérieure. CLELAND pense qu'à cette période reculée du développement, il s'est produit une légère adhérence entre le poumon et la paroi thoracique ou bien, ce qui est plus probable, qu'il s'est produit une incurvation anormale de l'embryon, de telle sorte que la veine azygos, en éprouvant son mouvement de descente, au lieu de glisser derrière la plèvre et le poumon, a refoulé devant elle un repli de la plèvre et a, de cette façon, pénétré profondément dans le poumon.

Le Prof. RUGE d'Amsterdam, à qui j'ai parlé du cas qui nous occupe, pense que cette manière de voir est inexacte. Pour lui, le mouvement de descente de la veine azygos est moins la cause du développement de ce lobe, que l'accroissement actif du poumon même, attendu que la veine azygos est déjà ébauchée et a même subi son mouvement de descente (qui d'ailleurs est très minime), avant que le poumon soit lui-même ébauché convenablement ou développé. C'est donc le poumon qui, en bourgeonnant, se

---

1) Journal of Anat. and Phys. 1870. p. 89.
2) Journal of Anat. and Phys. 1870. p. 200.

développe des deux côtés de la veine azygos, peut être légèrement écartée, mais ce n'est pas cette veine qui pénètre activement dans le poumon.

WILLIAM ALLEN de Glasgow [1]) a développé la même idée que CLELAND, mais d'une façon un peu plus détaillée. Il a décrit chez l'homme trois nouveaux cas de lobes accessoires, rattachés au lobe supérieur du poumon droit et délimités en dehors par un mince septum membraneux émanant de la plèvre pariétale. Dans deux de ces cas, il a constaté en même temps que la veine azygos siégeait dans le bord inférieur du septum, tandis que dans le troisième cas, il a négligé de rechercher s'il en était ainsi.

ALLEN s'occupe de cette question au point de vue anatomo-comparatif. Il pense qu'il faut, d'une façon générale, considérer l'augmentation du nombre normal des lobes pulmonaires comme devant son origine à ce fait que des troncs vasculaires sépareraient par étranglement une partie du poumon. Il admet que chez les mammifères inférieurs ce fait est normal et raisonne de la manière suivante.

Comparons le thorax de l'homme à celui des mammifères inférieurs, quadrupèdes, et particulièrement à celui du cheval.

Ce qui frappe tout d'abord, c'est que chez l'homme le diamètre sterno-vertébral du thorax est plus court que son diamètre transversal et que la hauteur du thorax n'est pas grande, tandis que chez le cheval le diamètre transversal est petit et que la longueur (hauteur) et le diamètre sterno-vertébral du thorax sont plus considérables. Il résulte de cet allongement, que le péricarde et le diaphragme ne sont plus appliqués l'un contre l'autre, mais sont situés à quelque distance l'un de l'autre et réunis par des replis des feuillets pleuraux. La portion intrathoracique de la veine cave postérieure (veine cave inférieure chez l'homme) est donc plus considérable chez le cheval et il est de règle que chez de nombreux mammifères inférieurs (cheval, vache, mouton etc.), la veine cave postérieure se trouve logée dans un repli de la plèvre pariétale, qui sépare une partie du lobe inférieur du poumon droit. Cette partie étranglée du poumon se trouve alors logée dans l'espace compris entre le péricarde et le diaphragme et est connue sous le nom de lobe impair, de lobe azygos ou de lobe de la veine cave. ALLEN déclare que c'est ce dernier nom qui lui convient le mieux, parce que en même temps il indique la cause de l'existence de ce lobe et qu'il peut s'employer par opposition au lobe azygos, expression qu' ALLEN réserve pour désigner les lobes accessoires identiques à celui que j'ai décrit plus haut [2]).

---

1) Journal of Anat. and Phys. 1882. p. 605.

2) D'après ALLEN, le lobe de la veine cave existe normalement chez la vache, le mouton, le cheval, le lapin, le renard, le chat, le chien, le rat, la souris, le lion etc.; tandis qu'il fait défaut chez les Cétacés, les Anthropomorphes et l'homme. Une forme de transition existe, par exemple, chez le babouin.

C'est chez les mammifères dont le thorax est le plus profond (c'est-à-dire dont le diamètre sterno-vertébral est le plus considérable) que le lobe de la veine cave est aussi le mieux développé, et cela se comprend si l'on songe que chez ces animaux l'axe du coeur tend à prendre la position verticale, qui est d'autant plus complètement atteinte que le thorax offre un espace plus grand pour le permettre. Dans ce cas aussi, le coeur est plus éloigné du diaphragme et le poumon peut se développer dans l'espace compris entre ces deux organes. Le lobe de la veine cave pourra donc alors être plus volumineux.

Là où ces conditions font défaut, comme chez le phoque par exemple, dont le thorax n'a qu'un petit diamètre sterno-vertébral, la distance comprise entre le péricarde et le diaphragme est aussi plus minime et, par conséquent, le lobe de la veine cave est aussi moins développé. Chez les Cétacés le thorax est relativement peu profond; mais chez eux le sternum est en même temps si court, que le péricarde et le diaphragme sont intimement appliqués l'un contre l'autre, ce qui fait qu'il n'y a pas de place pour le lobe de la veine cave; celui-ci fait donc défaut.

C'est aussi le cas chez l'homme. Le péricarde et le diaphragme sont intimement unis; la portion intrathoracique de la veine cave est réduite au minimum et le lobe de la veine cave fait complètement défaut.

Le Prof. RUGE n'admet pas ce raisonnement. D'abord le lobe de la veine cave (lobe impair ou plutôt, d'après RUGE, le *lobe sous-péricardique*) ne doit pas son origine à une séparation par étranglement d'une partie du poumon par la veine cave. C'est ce que l'on peut parfaitement constater sur les préparations que ce savant m'a fait voir et qui se rapportaient à des poumons de singes inférieurs, qui présentent le lobe impair. On y constate nettement que la veine cave forme un petit sillon dans ce lobe, mais que la scissure qui sépare le lobe impair du lobe inférieur du poumon droit, se trouve *à côté*.

J'ai observé la même disposition chez le lapin. La veine cave divise très superficiellement le lobe impair en deux parties, dont l'une interne et l'autre externe, et ce n'est qu'à cette partie interne seule que pourrait s'appliquer le raisonnement d'ALLEN. Il est, en outre, inexact de dire que chez les Anthropomorphes et chez l'homme, le lobe impair manque toujours. Chez les singes supérieurs, le lobe impair devient d'autant plus petit que l'on s'élève davantage dans la série; mais on peut encore en voir des indices. Sa présence est le moins nette chez l'orang-outan et, enfin, chez l'homme on ne peut tout au plus l'observer que comme un diverticule du lobe inférieur droit.

La disparation du lobe sous-péricardique est une conséquence inévitable du raccourcissement progressif du tronc chez les Anthropomorphes et l'homme [1]).

1) Voir: *Morphologisches Jahrbuch* (C. GEGENBAUR) Bd. XVII. TANIA. Die

La seule chose que nous pouvons dire avec ALLEN, c'est que le développement de ce soi-disant lobe de la veine cave est inversement proportionnel à la distance qui sépare le diaphragme du péricarde.

ALLEN signale deux exemples de lobes de la veine cave chez l'homme. L'un est un cas qu'il a lui-même observé; dans ce cas, la veine cave inférieure faisait une saillie, qui d'ailleurs n'était pas plus accusée que d'ordinaire, dans un petit repli de la plèvre médiastine droite. Cette dernière proéminait un peu à gauche dans l'angle formé par l'oesophage, le diaphragme et le péricarde. Il en résultait la présence, derrière le péricarde, d'un petit espace contenant un petit lobe pulmonaire, correspondant au lobule sous-péricardique des mammifères inférieurs. L'analogie était d'autant plus grande que le péricarde et le diaphragme n'étaient pas adhérents.

L'autre cas est celui de TURNER. Le péricarde et le diaphragme étaient entièrement séparés l'un de l'autre et la portion intra-thoracique de la veine cave mesurait $2^1/_2$ cm. Le lobe sous-péricardique s'y trouvait plus développé.

Revenons maintenant à notre lobe azygos.

Après les cas de CHIENE et de CLELAND, ALLEN dit avoir encore observé trois autres cas à Glasgow. Il partage la manière de voir de CLELAND sur l'origine du lobe azygos et dit en même temps qu'il n'en a trouvé aucune mention faite en Anatomie comparée. Il estime cependant qu'il y a une tendance à la formation de ce lobe et cite comme exemple le lapin. Là la veine azygos droite proéminerait un peu et déterminerait la formation d'un léger sillon dans le poumon (ce qui serait un commencement de pénétration de la veine). Ce n'est certainement pas la règle, car de sept lapins que j'ai examinés sur ce point, pas un ne présentait cette particularité. ALLEN a nettement constaté l'existence d'un lobe azygos chez un dauphin; mais il ignore si cette disposition est de règle. Nous pouvons répondre qu'elle n'est pas normale. Les poumons des Cétacés ne présentent absolument aucune lobation [1]).

ALLEN considère donc que le lobe sous-péricardique et le lobe azygos doivent leur origine à une cause analogue.

A mon avis, d'après tout ce que RUGE et autres nous ont fait connaître, ce qu'il convient le mieux d'admettre, c'est que le lobe sous-péricardique doit son origine à la *seule* présence d'un espace compris entre le péricarde et le diaphragme, quelque soit le trajet décrit par la veine cave inférieure. Pour ce qui regarde le lobe azygos, il est, selon moi, sans importance au point de vue anatomo-comparatif. Mais il pourrait avoir une autre impor-

---

Pleuragrenzen. — Bd. XVIII. RUGE. Der Verkürzungsprocess am Rumpfe der Halbaffen, et Bd. XIX RUGE. Die Grenzlinien der Pleurasäcke, p. 225.

1) OWEN p. 578. MAX WEBER. *Ursprung der Cetaceen.*

tance, notamment en ce qui concerne la question du développement des poumons.

AEBY nous apprend que, bien que la valeur attachée à la formation des lobes pulmonaires soit très restreinte au point de vue de la morphologie générale, elle merite pourtant quelque interêt au point de vue de l'anatomie spéciale et surtout au point de vue de la question de l'accroissement des poumons.

D'ailleurs, à l'aide des mensurations des lobes, qu'il a prises, il a constaté que depuis la naissance jusqu'à l'état adulte, et plus spécialement à l'âge de la puberté, la partie supérieure du poumon s'accroît relativement plus que sa partie inférieure. Par conséquent, lorsque l'on trouve, comme dans mon cas, des lobes accessoires du lobe supérieur qui se développent au delà des limites normales du poumon, ou pourrait peut-être disposer d'eux comme d'un moyen permettant d'étudier de plus près le mode d'accroissement du poumon. Mais les matériaux d'étude de ce genre sont encore trop restreints.

Je crois maintenant pouvoir répondre aux questions que j'ai posées plus haut.

A la première question: comment se forme ce lobe accessoire? Je répondrai: lorsque la veine azygos dévie un peu latéralement, il pourrait se faire que le poumon droit s'accroisse vers le haut et se développe des deux côtés de la veine. Le primum movens réside donc dans cette excroissance du poumon; la veine azygos ne fournit que l'occasion de la formation de ce lobe et ne joue, par conséquent, pas le rôle actif que CLELAND et ALLEN lui attribuent.

La veine azygos se trouve toujours logée aussi dans le bord inférieur du septum. Lorsque, par suite de circonstances fortuites, comme cela s'est produit dans le cas que j'ai étudié, on n'a pu déterminer s'il en était réellement ainsi, on peut cependant, par analogie avec les autres cas observés, conclure à la présence de la veine azygos dans le septum.

Le seul exemple que j'aie encore trouvé mentionné dans la bibliographie est celui du Dr. W. GRUBER [1]). Le cas était un peu différent, parce que le lobe accessoire ne consistait qu'en la partie postérieure, étranglée, du lobe supérieur droit. Le sillon était très superficiel et l'on n'y trouvait qu'un petit septum contenant la veine azygos. Cette dernière débouchait relativement très haut dans la veine cave supérieure. Dans ce cas la formation du lobe n'a été que peu intense, parce que la veine azygos n'était pas située assez bas pour qu'il en resultât une division assez profonde de la cavité pleurale. Mais en principe cela revient absolument au même.

(Publié dans le: Ned. Tijdschrift voor Geneeskunde, année 1898.)

---

1) VIRCHOW's Arch. Bd. 103. p. 484.

XVI.

L'INVOLUTION PUERPERALE DU MUSCLE UTÉRIN

PAR

C. W. BROERS.

(1894).

I. APERÇU BIBLIOGRAPHIQUE.

Les recherches entreprises sur les modifications anatomiques que subit l'utérus pendant la période puerpérale sont très nombreuses et remontent à de longues années. Cependant il est remarquable de constater combien l'étude de la paroi musculaire a été plus négligée que celle de la muqueuse de cet organe.

Jusqu'au milieu de notre siècle on se contentait de ranger l'involution du muscle utérin, dont le volume devient si considérable pendant la grossesse, parmi les „miracula naturae". Ce n'est que çà et là que nous constatons une tentative d'étude un peu plus détaillée des modifications que subit le muscle utérin pendant l'involution. Ainsi KILIAN [1]) a signalé que de son temps l'opinion régnante était que les fibres musculaires se réduisent dans leurs dimensions à la suite des douleurs de l'enfantement et que les liquides, ainsi éliminés, passent en partie dans les lochies et sont aussi en partie résorbés. On ne trouve à cette époque aucune trace d'une théorie basée sur des recherches anatomiques.

Vers 1850, trois auteurs, KÖLLIKER, KILIAN et HESCHL, publièrent, presque en même temps, des observations faites au point de vue anatomique. Le premier [2]) étudia les caractères micros-

---

1) F. KILIAN. Die Structur des Uterus bei Thieren. Zeitschr. f. rat. Med. Bd. VIII und IX, 1849 et 1850.

2) A. KÖLLIKER. Beiträge zur Kenntniss der glatten Muskeln Zeitschr. f. wiss. Zool. Bd. I, 1849.

copiques du tissu musculaire lisse, dissocié, de nombreux organes, tant chez l'homme que chez les animaux. Parmi les résultats de ces recherches je ne m'occuperai que de ceux qui se rapportent à mon sujet. Il constata souvent dans les fibres musculaires lisses la présence d'un grand nombre de petits granules pâles, qui donnent aux fibres un aspect finement granulé; souvent il trouve des globules de graisse plus volumineux et plus foncés, dont le nombre et la disposition varient. Il fait observer que la facilité avec laquelle on peut dissocier les fibres musculaires de l'utérus est très différente, selon que l'utérus est gravide ou ne l'est pas; lorsque l'utérus n'est pas gravide, on parvient difficilement à dissocier ces éléments; lorsqu'il est gravide, surtout après le cinquième mois de la grossesse, les cellules musculaires sont, au contraire „schöner und ausgezeichneter als irgendwo" à isoler. KÖLLIKER croyait que le processus évolutif du muscle utérin, au début de la grossesse, est déterminé aussi bien par l'hypertrophie que par l'hyperplasie de ses fibres, tandis qu'après le cinquième mois l'hypertrophie seule continue à jouer un rôle; déjà à la fin du sixième mois, il trouve dans toutes les couches du muscle des cellules musculaires longues de $^1/_{10}$ à $^1/_4$ de mm.; il décrit leur contenu comme consistant en une substance pâle, striée et granuleuse. Voici comment il s'exprime au sujet de l'involution: „Nach der Geburt nehmen die Faserzellen des schwangeren Uterus sehr rasch an Länge ab, wenigstens fand ich dieselben drei Wochen nach der Entbindung nur noch ungefähr 0,03 mm. lang und auffallender Weise mit ziemlich vielen grössern und kleineren, reihenweise gestellten Fettkörnchen erfüllt."

KILIAN [1]), en exposant ses recherches faites aussi à l'aide de dissociations, s'excusait auprès de ses lecteurs d'avoir relaté des faits du domaine de l'obstétrique, qui n'étaient pas en relation directe avec le forceps et la version.

D'après ses conclusions, en opposition avec celles de KÖLLIKER, l'augmentation de volume est dû à un accroissement et à une multiplication des éléments du tissu pendant toute la durée de

de concevoir très peu de temps après la mise-bas permet de supposer que chez eux les différentes phases de l'involution s'accomplissent rapidement. Il trouve notamment dans l'utérus de la lapine, 30 à 36 heures après la mise-bas, sous des cellules endothéliales de la séreuse en dégénérescence graisseuse, les fibres musculaires faciles à isoler, ternes et pâles, pourvues de noyaux pâles et de même taille que les fibres musculaires de l'utérus à la fin de la grossesse. Ces fibres étaient peu ridées à leur surface et contenaient en plus ou moins grand nombre de très fines granulations graisseuses, résistant à l'action de l'acide acétique. Parmi ces cellules musculaires, les unes isolées, les autres réunies en faisceaux, il remarque des éléments petits, dont les extrémités effilées sont plus ou moins allongées et dont le noyau, rond ou ovalaire, est très nettement délimité. Leur contenu est toujours dépourvu de granulations graisseuses et ces éléments présentent beaucoup d'analogie avec les cellules musculaires de l'utérus d'animaux jeunes. C'est pourquoi KILIAN les tient pour une génération plus jeune en voie de développement.

KILIAN fit en outre des recherches sur un cobaie, quatre jours après la mise-bas. Des préparations même très fraiches donnaient l'aspect d'un tissu macéré: les fibres étaient ternes, rétractées, et contenaient un petit nombre de très fins globules de graisse; en des points nombreux, on ne voyait que des fragments de fibres à noyaux mal délimités; nulle part il n'existait de cellules musculaires allongées. Les gouttelettes de graisse étaient moins grosses et moins nombreuses que dans les préparations de la lapine; souvent même elles faisaient défaut. Parmi ces vieilles fibres en voie de résorption se trouvaient des éléments jeunes, bien nets, semblables à ceux qui ont été décrits dans l'utérus de la lapine.

KILIAN conclut que les anciennes fibres se détruisent toutes et sont remplacées par des cellules musculaires jeunes néoformées. Il se produit donc à la fois une involution et une régénération. C'est ce qu'il exprime nettement en disant: „Ein weibliches Individuum, das eine Schwangerschaft und ein Puerperium überstanden, besitzt nach Ablauf der Puerperalzeit ein ganz neues Gebärorgan."

Deux ans après la publication de KILIAN parurent les recherches de HESCHL [1]). Aussi est-il étonnant que dans presque tous les ouvrages on prétende que c'est HESCHL qui, le premier, ait émis une théorie de l'involution. Sur les points principaux la manière de voir de HESCHL est la même que celle de KILIAN: la dégénérescence graisseuse des anciennes fibres et la formation d'un muscle utérin complètement nouveau. Les études de HESCHL ont été faites sur des dissociations d'utérus humains et l'auteur constata que la dégénérescence graisseuse du muscle utérin débute

1) R. HESCHL. Unters. über d. Verhalten d. menschl. Uterus nach d. Geburt. Zeitschr. d. Gesellsch. der Aerzte zu Wien. Bd. VIII. 2. 1852.

entre le quatrième et le huitième jour après l'accouchement et qu'elle a lieu simultanément dans tous les points de ce muscle; c'est à peine si dans le col de l'utérus elle débute quelques jours plus tard que dans le corps de cet organe. Les cellules perdent leur aspect onduleux; leurs contours pâlissent et, en maints endroits, il se dépose simultanément de la graisse; le noyau reste visible jusqu'à ce qu'il disparaisse dans la graisse. D'après HESCHL, de ce fait que le poids de l'utérus diminue rapidement et notablement, il résulte nécessairement que le tissu altéré se résorbe.

La manière de voir de HESCHL diffère de celle de KILIAN sur un point intéressant. C'est seulement au cours de la quatrième semaine, alors que la matrice a repris à peu près son volume normal, qu'il constate le début de la néoformation des fibres musculaires. Les deux processus s'accomplissent ensuite l'un à côté de l'autre; le nouvel utérus est tout à fait régénéré après deux mois environ.

Il constate aussi une dégénérescence graisseuse dans les parois des veines et des capillaires, qui se trouvaient pour la plupart dépourvues de sang par suite des contractions de l'utérus.

Il spécifie expressément que les maladies puerpérales, les maladies chroniques et les anomalies dans la forme de l'utérus n'ont que peu ou point d'influence sur l'involution, mais qu'ils en ont une sur la régénération, influence qui se manifeste notamment sous la forme d'une dégénérescence graisseuse des cellules néoformées.

Dans son Traité d'Anatomie microscopique, KÖLLIKER [1]) traita la question de l'involution plus longuement qu'il ne l'avait fait dans sa publication précédente. Il était arrivé par ses recherches à des résultats tout autres que ses prédécesseurs.

Les cellules musculaires, qui pendant la grossesse avaient atteint une longueur 7 à 11 fois et une largeur 2 à 5 fois plus grande, ont repris, après trois semaines, leur longueur initiale de 30 μ. Il admet que la cause de cette rétraction est une atrophie des éléments contractiles accompagnée de la formation de graisse dans leur substance; peut être aussi quelques fibres se résorberaient-elles complètement.

Dans l'utérus humain, qui seul a fait l'objet des recherches de KÖLLIKER, il n'a pas trouvé trace de néoformation. Bien qu'il n'ait pu s'assurer si toutes les cellules musculaires, même celles néoformées pendant la grossesse, persistent après s'être raccourcies, cependant il croit pouvoir admettre avec certitude qu'il en est ainsi pour la plupart d'entre elles. KÖLLIKER ne voit aucune difficulté pour supposer qu'il en est de même dans l'utérus des animaux. Les particularités concernant les modifications puerpérales de la séreuse, des vaisseaux et des nerfs, il les considère comme „noch nicht näher erforscht."

---

1) A. KÖLLIKER. Mikrosk. Anat. Bd. II. 2e Hälfte 1854.

Il ajoute aux conclusions qu'il avait précédemment déjà émises au sujet de l'évolution du muscle utérin, qu'après le sixième mois toute néoformation et tout accroissement des fibres musculaires cessent et que l'augmentation de volume de l'utérus est uniquement occasionné par l'extension accompagnée de l'écartement des éléments existants.

Le rapetissement des cellules par dégénérescence graisseuse, sans destruction ni néoformation d'éléments, que KÖLLIKER considérait comme probable, LUSCHKA [1]) le tient pour certain [2]). Des nombreuses mensurations auquel il se livra, je ne signalerai que les suivantes: le poids de l'utérus vide, à la fin de la grossesse est 24 fois plus considérable que celui de l'utérus vierge; les fibres musculaires du premier lorsqu'elles sont dissociées, sont 11 fois plus longues et de 2 à 5 fois plus larges que celles du second.

Ni les recherches de KÖLLIKER, ni celles de LUSCHKA ne paraissent avoir beaucoup attiré l'attention pendant les années qui suivirent. C'est ainsi que nous ne trouvons, pendant de nombreuses années, dans la littérature, que l'opinion de HESCHL et que nous la voyons partagée par tout le monde, quoique quelquefois un peu modifiée.

KLOB [3]) constata dans certains cas, pendant la grossesse, la présence de graisse dans les fibres musculaires et il nomme cette formation précoce, dans quelques cas, la cause de l'atonie de l'utérus post partum.

Je crois aussi pouvoir ranger MATTHEWS DUNCAN [4]) parmi les auteurs favorables à la théorie de KILIAN-HESCHL; c'est ce que l'on peut seulement supposer, si l'on s'en réfère à ces mots: „yet after all it is the same muscular layer", qu'il ajoute après avoir donné son opinion, à savoir que l'ancienne couche musculaire disparait par résorption et est remplacée par un nouveau tissu.

BALIN [5]) nous fait connaitre pour la première fois de très curieuses observations sur ce que deviennent les vaisseaux du muscle utérin pendant la période puerpérale. Il n'étudia que des utérus de femmes qui n'avaient pas succombé à des affections puerpérales. Les artères montrent une prolifération du tissu conjonctif de la tunique interne, prolifération qui se développe à la fois vers la lumière du vaisseau et vers la tunique moyenne. Quelques-

---

1) H. LUSCHKA. Anat. de menschl. Beckens. 1864.

2) SAENGER entre autres a dit que déjà ROBIN avait exprimé la même opinion que LUSCHKA. Dans les deux travaux de ROBIN, que l'on signale toujours à ce sujet dans la bibliographie, (Arch. gén. de Médec. IVe Série. T. 17, 1848 et Mémoires de l'Acad. de Médecine. T. XXV, 1861), je ne suis pas parvenu à trouver nulle part cette assertion confirmée. Il est possible que l'on puisse découvrir une preuve de cette assertion dans d'autres les travaux de l'auteur. Je n'en ai pas eu l'occasion.

3) KLOB. Path. Anat. de weibl. Sexualorg. 1864.

4) J. MATTHEWS DUNCAN. Researches in Obst. 1868.

5) BALIN. Das Verhalten d. Blutgef. im Ut. nach Geburt. Arch. f. Gyn. Bd. XV. 1879.

unes d'entre elles s'obstruent complètement à la suite de ce processus et cette oblitération s'accompagne alors de la dégénérescence graisseuse totale de la tunique moyenne; pour d'autres artères, la conséquence de cette prolifération n'est qu'un rétrécissement marqué de la lumière du vaisseau, accompagné de la dégénérescence graisseuse d'une partie de la tunique moyenne. La dégénérescence graisseuse dans les parois vasculaires débute plus tard et marche plus lentement que la dégénérescence graisseuse des fibres musculaires de l'utérus.

Les grosses veines montrent çà et là un épaississement modéré de leur tunique interne, mais qui ne va jamais jusqu'à oblitérer le vaisseau; leur mince paroi est plissée de la façon la plus capricieuse par les contractions de l'utérus. Les plus petites veines et les capillaires sont comprimés et le sang n'y circule plus; ils subissent alors la dégénérescence graisseuse comme le muscle utérin qui les avoisine.

En ce qui concerne les espaces sanguins de la surface de fixation du placenta, son opinion est absolument conforme à celle de ses devanciers; il admet qu'ils s'obstruent par thrombose, suivie d'une formation de tissu conjonctif.

Remarquable est la divergence d'opinion de OLSHAUSEN [1]). Il considère comme „bekanntlich" que déjà au lendemain de l'accouchement, la dégénérescence graisseuse aiguë du muscle utérin existe; toutefois il ne nous dit pas sur quelles observations il appuie cette assertion. Il prétend notamment trouver une relation entre le ralentissement du pouls pendant la période puerpérale et l'augmentation de la teneur en graisse du sang. Voici les faits sur lesquels il s'appuie: 1°) la graisse du muscle en dégénérescence ne peut guère passer ailleurs que dans le sang; 2°) WAGNER a constaté souvent des embolies graisseuses dans les poumons de femmes accouchées et 3°) on n'a pas fait de recherches sur la teneur en graisse du sang après l'accouchement et ses propres expériences sur la propriété qu'aurait le sang de ralentir le pouls, lorsqu'il contient plus de graisse que normalement, n'ont donné que des résultats négatifs. Selon moi, sa démonstration ne peut être particulièrement probante.

Personne avant SPIEGELBERG [2]) ne semble avoir trouvé rien d'absurde dans la théorie de HESCHL, en ce qui concerne la néoformation de cellules musculaires aux dépens de fibres qui sont déjà en voie de disparition par dégénérescence graisseuse depuis trois semaines environ. D'après cet auteur, les nouveaux éléments procédent probablement de „aufgespeicherten embryonalen Muskelelementen, welche in der vorhergegangenen Schwangerschaft

---

1) R. OLSHAUSEN. Ueber d. Pulsverlangsamung im Wochenb. u. ihre Ursache. Centralb. f. Gyn. III. 1881.

2) SPIEGELBERG. Lehrb. d. Geb. II. Aufl. 1882.

nicht hypertrophirten und deshalb im Wochenbette jetzt auch nicht dem fettigen Schwunde anheimfallen."

Ce n'est que depuis une dizaine d'années que l'on a tenté de contrôler à nouveau la théorie de l'involution des auteurs anciens à l'aide de recherches microscopiques minutieuses. Dans l'espace de ces dix ans, quatre observateurs se sont occupés de l'étude du muscle utérin puerpéral.

En 1884, MEOLA [1]) publia une communication préliminaire d'une étude faite sur quatre utérus humains puerpéraux. Cette communication ne semble pas avoir été suivie d'un travail plus étendu. Il relate seulement en quelques mots ses résultats sans donner de détails sur la cause de la mort des patientes dont il a étudié les utérus, ni sur ses préparations microscopiques. La façon dont il comprend l'involution est toute nouvelle. Pour autant que j'en puisse juger d'après le compte-rendu de sa notice, la réduction de la paroi utérine dépend d'une „einfache Granularatrophie" des fibres musculaires, occasionnée par hypertrophie du tissu conjonctif intermusculaire. Ce dernier, considérablement hypertrophié à la fin de la grossesse, envoie des cloisons entre les faisceaux musculaires et des trabécules entre les fibres musculaires; il continue encore à augmenter en étendue pendant la période puerpérale, passe du stade embryonnaire à son complet développement et détermine lentement par compression l'atrophie des fibres musculaires qu'il enlace.

Pour autant que j'aie pu m'en assurer, MEOLA reste seul à défendre sa théorie.

Contrairement à ce travail, celui de SAENGER [2]) laisse peu à désirer par sa clarté et son degré de perfection. Je m'y arrêterai donc un peu plus longuement qu'aux précédents.

Si, dit l'auteur, la musculature de l'utérus se détruisait réellement par dégénérescence graisseuse pour ne se régénérer qu'à partir de la troisième ou de la quatrième semaine après l'accouchement, alors on pourrait difficilement admettre une guérison par première intention de la plaie lors de l'opération césarienne. Or, il a eu l'occasion de constater ce dernier fait et c'est ce qui l'a amené à étudier à nouveau les modifications puerpérales du muscle utérin. Les matériaux d'études consistaient en 12 matrices humaines puerpérales, dont 9 étaient conservées depuis longtemps dans l'alcool. Aucune ne montrait de processus pathologiques dans le muscle, quoique un certain nombre d'entre elles provinssent de femmes atteintes d'infections puerpérales; mais ces infections, d'après SAENGER, ont peu d'influence sur le cours de l'involution; peut être cependant l'élévation de la température augmente-t-elle un peu la quantité de graisse formée.

---

1) MEOLA dans Il Morgagni. Jan. 1884; compte rendu dans Centralbl. f. Gyn. N⁰ 1. 1885.

2) M. SAENGER. Die Rückbildung d. Musc. d. puerp. Ut. Festschr. f. Wagner 1887.

Seules les recherches faites sur des fibres dissociées donnent, d'après lui, des résultats auxquels on peut se fier; aussi ne s'est-il pas servi de coupes. Pour la macération des fragments de tissu il choisit l'acide nitrique à 20 ou 30%; il y laissait séjourner les préparations alcooliques pendant un ou deux jours et les préparations fraiches, moins longtemps.

Pour chacun de ces utérus il calcule la longueur et la largeur de 8 fibres musculaires; en prenant la moyenne de ces dimensions il arrive aux résultats suivants, qu'il rend plus saisissants à l'aide de courbes:

	longueur	largeur maximum
Fibres de l'utérus dans la grossesse avancée:	208,7 μ.	10,6 μ.
„ quelques heures après l'accouchement:	158,3 „	12,2 „
„ au 4ème jour après l'accouchement:	117,4 „	10,5 „
„ dans la 1ère moitié de la 2e semaine ap. l'ac.:	82,7 „	8,0 „
„ au début de la 3e semaine après l'accouch.:	32,7 „	6,1 „
„ à la fin de la 5e semaine après l'accouch.:	24,4 „	6,0 „
„ de l'utérus normal:	34,1 „	5,1 „

La longueur et la largeur des fibres musculaires vont donc en diminuant toujours régulièrement. Le fait que les fibres, immédiatement après l'involution, sont plus courtes que celles de l'utérus normal se trouve entièrement en harmonie, d'après SAENGER, avec le fait que, pendant cette période, tout l'organe, surtout chez les femmes qui allaitent, prend un volume plus petit que celui de l'utérus complètement soustrait à l'influence de l'accouchement (superinvolutio uteri post partum physiologica).

Il constata la présence de graisse dans les éléments musculaires, mais cependant en petite quantité; de même la dégénérescence graisseuse n'intéresse qu'une petite partie du protoplasme et ne modifie jamais ni la forme ni le contour des fibres musculaires. Il ne constata jamais des fibres détruites; la formation de graisse dans ces cellules n'a, selon lui, que la signification d'un processus interne de nutrition, d'un processus „paratrophique". On ne trouve jamais de fragments de graisse en dehors des cellules musculaires; seuls ses produits de décomposition et d'oxydation arrivent dans le sang.

En même temps que ces transformations en graisse, d'autres modifications s'accomplissent probablement encore dans le protoplasme: notamment une transformation hyaline et une oxydation directe de la substance protoplasmique sans intervention de dégénérescence graisseuse. Ce dernier point, l'auteur le déduit de cette circonstance qu'il a constaté la présence de très fines granulations dans les fibres dont on avait soustrait la graisse.

Les éléments que HESCHL a pris pour des cellules néoformées, SAENGER les considère comme des fibres rapetissées ou néoformées pendant la grossesse.

A peu près à la même époque que le travail de SAENGER, parut celui de MAYOR [1]) sur l'involution d'utérus humains ne

1) MAYOR. Etude hist. sur l'invol. ut. Archives de Phys. III. Série; t. X, 1887.

présentant aucune trace d'inflammation et de quelques utérus de mammifères. Sur des coupes il constata que les fibres musculaires diminuent de volume de jour en jour; à ce processus d'atrophie semble cependant échapper par-ci par-là quelques fibres qui, alors disséminées dans le champ du microscope, apparaissent comme de grands éléments d'aspect cérumineux. Vingt-quatre heures déjà après l'accouchement, il put constater, à l'aide de l'acide osmique, quelques fines gouttelettes de graisse dans les cellules musculaires, surtout dans les couches les plus internes de la paroi et au voisinage des vaisseaux; entre le cinquième et le huitième jour, les fibres deviennent déjà plus courtes et les globules de graisse un peu plus nombreux, au point qu'il faut encore, même au huitième jour, une grande attention pour les observer à leurs lieux d'élection. Dans le cours de la troisième semaine la teneur en graisse atteint son maximum; mais même alors les cellules complètement remplies de globules de graisse font exception et la plupart des fibres ne possèdent au maximum que six globules de graisse, situés le plus souvent à leurs extrémités. Après la troisième semaine, les cellules musculaires se débarrassent progressivement de leur graisse, après avoir repris à peu près leur longueur initiale: au 62e jour on ne trouve plus qu'une fine substance noire répandue sur toute la coupe. MAYOR désigne le processus qui s'accomplit dans les fibres musculaires sous le nom d'atrophie simple, accompagnée de formation, dans le protoplasme, d'une petite quantité de graisse.

Il trouve de la graisse en quantité beaucoup plus grande dans le tissu conjonctif intermusculaire et dans la tunique externe des vaisseaux; cette graisse apparaît en même temps que dans les fibres musculaires, et a presque complètement disparu après cinq semaines. Lorsque le processus est arrivé à son maximum de développement, les cellules de tissu conjonctif sont bourrées de graisse au point que leur noyau est rejeté sur le côté. MAYOR se demande si le tissu conjonctif intermusculaire ne constituerait pas une sorte de réservoir passager pour la graisse formée dans le muscle et d'où elle passerait ensuite peu à peu dans la circulation. Mais il ne donne pas à cette question une réponse décisive.

En ce qui concerne les vaisseaux il se rallie à l'opinion de BALIN.

DITTRICH [1]) est le dernier des quatre auteurs qui se soient occupés de la question. Tandis que ses prédécesseurs n'ont attribué aux infections puerpérales que peu ou point d'influence sur la marche de l'involution et n'ont pas même pensé qu'elle pût être influencée par d'autres processus morbides graves, DITTRICH ne partage pas cette manière de voir.

Il n'est pas sans commettre quelque exagération lorsqu'il affirme qu'il n'a été étudié jusqu'ici que l'involution pathologique.

---

1) P. DITTRICH. Ueber d. Verhalten d. Musc. d. puerp. Ut. unter pathol. Verhältnissen. Prager Zeitschr. f. Heilk. Bd. X. 1889.

Toujours est-il qu'il est légitime de se méfier de la nature du tissu étudié, pour autant que les auteurs n'en signalent pas la provenance; cependant un certain nombre d'observations ont été faites soit sur des utérus humains absolument normaux soit sur des utérus d'animaux. MAYOR entre autres, dont les recherches semblent n'avoir pas été connues de DITTRICH, a utilisé en partie pour ses études des utérus de mammifères.

Les recherches microscopiques de DITTRICH ont porté sur 32 utérus humains, qu'il répartit en trois catégories selon la cause de la mort: selon que la mort était la conséquence d'infections aiguës puerpérales ou non puerpérales, ou d'affections d'autre nature. Il n'a pas étudié d'utérus d'une accouchée saine.

Contrairement aux études de SAENGER, celles de DITTRICH ont été entreprises pour la plupart sur des coupes. J'essaierai de résumer aussi brièvement que possible les points principaux de sa publication étendue.

La réduction du volume de l'utérus, qui s'accomplit aussitôt après l'accouchement, se produit par suite de la contraction des fibres musculaires; l'involution proprement dite, c'est-à-dire la diminution des dimensions des fibres à la suite de modifications appelées avec raison par SAENGER des processus paratrophiques, débute à une époque qui n'est pas encore exactement déterminée, mais certainement plusieurs heures au moins et peut être même quelques jours après l'accouchement. Les fibres musculaires, accrûes pendant la grossesse, diminuent de longueur et de largeur pendant la période puerpérale, ainsi qu'il appert de quelques mensurations qu'il a faites et qui lui ont donné les moyennes suivantes:

5	jours	après	l'accouchement:	longueur	115,9 μ.,	largeur	maximum	9,5 μ.
10	"	"	"	"	44, "	"	"	3,8 "
49	"	"	"	"	48, "	"	"	3, "
51	"	"	"	"	37,8 "	"	"	4,4 "

Il insiste aussi sur ce fait que ces chiffres, comme ceux indiqués par SAENGER, ne sont exacts que pour l'involution pathologique.

Il admet avec SAENGER que dans l'involution normale il ne se détruit pas de fibres musculaires; même dans l'involution pathologique cela ne doit pas toujours être le cas. Quant à la quantité de graisse que contiennent les fibres, il la considère comme indépendante de la cause de la mort, tandis qu'il se range absolument à l'avis de SAENGER en ce qui concerne le rôle que cette graisse remplit lors des modifications du muscle utérin dans l'involution physiologique. Le fait qu'il a trouvé de nombreux leucocytes chargés de graisse permet de supposer avec grande probabilité que la graisse est enlevée par la circulation.

Dans les cas d'infections puerpérales, toujours, et dans les cas d'affections morbides d'autre nature, souvent, il a constaté qu'une partie des fibres musculaires disparaissent aussi bien par dégéné-

rescence hyaline que par nécrose directe. Les mêmes altérations se produisent souvent dans la tunique musculaire des artères; mais cependant toujours avec une intensité moindre. Enfin, là où des fibres se détruisent manifestement, on ne constate pas de néoformation.

En ce qui concerne l'oblitération des vaisseaux, DITTRICH se rallie à l'opinion de BALIN.

II. DESCRIPTION DES PRÉPARATIONS.

De l'exposé bibliographique qui précède il résulte que l'involution de l'utérus, après avoir été longtemps considérée comme un processus bien connu, a de nouveau, dans ces dernières années, été un sujet de controverses. DITTRICH ayant démontré à l'évidence, selon moi, que non seulement des affections utérines mais même des processus morbides généraux peuvent entraîner de curieuses modifications dans les images microscopiques, je ne crois pas qu'il soit légitime d'admettre, sans recherches plus précises, les opinions anciennes. Pour autant que je le sache, on n'a pas encore entrepris de faire des observations méthodiques sur des matériaux absolument sains.

Or, pour parvenir à réunir un nombre suffisant d'utérus humains satisfaisant à cette condition, il faut plusieurs années, même quand on peut disposer d'utérus très nombreux, et le hasard doit, en outre, intervenir pour une part importante. Etant donnée la nature des choses, il n'y a guère, à part les traumatismes, qu'un très petit nombre de causes de mort qui puissent nous permettre de réunir des matériaux utilisables.

Lorsque, parmi les utérus puerpéraux très nombreux qui sont collectionnés au Musée du Laboratoire Boerhaave, je choisis ceux qui répondaient à la condition que j'ai indiquée précédemment, il ne s'en trouva qu'un très petit nombre que l'on pût considérer comme étant, selon toute probabilité, en voie d'involution physiologique absolue. Enfin, il faut ajouter que tous appartenaient à peu près à la même époque de l'involution, aux premiers jours après l'accouchement.

Je me suis donc vu dans la nécessité de faire mes recherches sur des utérus d'animaux. L'avantage qu'ils offrent, c'est que l'éventualité d'avoir affaire à des cas d'involution pathologique est très minime, bien qu'elle puisse cependant se produire. Il n'y a, selon moi, aucun obstacle à conclure des résultats obtenus à l'aide d'utérus d'animaux, à la marche du processus chez la femme, du moment qu'il ne s'agit pas de la muqueuse. S'il est vrai que le rôle accompli par la muqueuse utérine, pendant la gestation et la période puerpérale, chez la femme et chez les animaux

généralement utilisés pour ces recherches, n'est pas absolument identique, cependant il n'existe aucune raison pour admettre qu'il doive en être de même pour la paroi musculaire de l'utérus.

En raison de sa prolificité j'ai choisi la lapine comme sujet d'étude. Les animaux furent tués à diverses époques après la mise bas et leurs utérus furent tous traités de la même manière.

En dépouillant la bibliographie de la question, je me persuadai bien de la grande utilité des dissociations, mais nullement de la vérité de l'assertion de SAENGER, à savoir que seul ce procédé pouvait donner des résultats certains, que les coupes ne pouvaient fournir. Selon moi, les coupes ne sont pas seulement indispensables pour étudier les modifications des vaisseaux et du tissu conjonctif intermusculaire; mais on ne peut non plus s'en passer quand il s'agit d'observer la destruction et la néoformation de fibres musculaires. Que l'on ne doive pas s'abstenir aussi de s'en servir pour étudier les modifications qui s'accomplissent dans le protoplasme des cellules musculaires, pas plus que l'on doit s'abstenir d'examiner des fibres dissociées, c'est ce que DITTRICH nous a prouvé.

J'ai donc, pour mes recherches, utilisé aussi bien des coupes que des dissociations. Dans le choix du liquide de macération à employer pour faire les dissociations, il n'était donc pas indispensable que je fusse très rigoureux. Comme il me parut qu'en laissant macérer les tissus pendant quelque temps dans de l'acide nitrique à 30 %, les fibres s'isolaient avec le plus de facilité, je n'avais aucun motif pour ne pas employer ce procédé, quoiqu'il soit possible qu'il altère fortement la fine texture des cellules. Mais le but principal que je poursuivais en utilisant cette méthode était de mensurer des fibres isolées.

Dans la plupart des cas j'ai utilisé du tissu frais pour la dissociation; cependant pour trois utérus, je ne disposais plus de matériaux frais lorsque je me décidai à employer cette méthode de recherche; aussi fus-je bien obligé de dissocier des fibres provenant de pièces conservées dans l'alcool. Afin de savoir s'il est permis de comparer les mensurations prises sur ces éléments avec celles fournies par les cellules fraiches, bien que DITTRICH en doutât, j'ai appliqué les deux méthodes à l'étude de deux utérus. J'ai constaté qu'il n'y aucun inconvénient à établir cette comparaison. Si l'on s'abstient seulement de mesurer des fibres manifestement brisées, on obtient par l'une et l'autre de ces méthodes des moyennes très semblables.

Le tissu à dissocier, après avoir été coupé en petits morceaux dont la plus grande dimension ne dépassait pas 2 à 3 mm., était placé dans un verre de montre avec une quantité d'acide nitrique juste suffisante pour que les morceaux de tissu en fussent seulement recouverts.

Les fibres musculaires fraiches y étaient maintenues pendant 24 heures; celles qui provenaient d'une pièce traitée par l'alcool,

y séjournaient 4 à 5 jours. Après ce séjour, le tissu était secoué dans un tube à réaction avec de l'eau distillée. Je suis parvenu de cette façon à isoler la majeure partie des cellules musculaires. Une goutte de ce liquide agité était déposée sous le couvre-objet et observée.

Les fragments d'utérus destinés à être débités en coupes étaient fixés immédiatement après la mort. Comme liquides fixateurs j'ai employé: l'alcool à 92,5 %, le liquide osmique de FLEMMING et l'acide picro-sulfurique de KLEINENBERG [1]). Les pièces qui avaient été fixées par ces deux derniers liquides étaient ensuite durcies par des alcools de plus en plus concentrés. Les pièces traitées par le liquide de FLEMMING étaient coupées directement; celles qui avaient été fixées par l'alcool ou par le liquide de KLEINENBERG étaient, au préalable, incluses dans la celloidine. L'examen des premières se faisait dans la glycérine; tandis que les coupes obtenues après les deux autres méthodes étaient montées dans le baume de Damar, après avoir subi la double coloration par l'hématoxyline et l'éosine.

J'ai étudié tout d'abord quelques utérus de lapines qui n'étaient pas en état de gestation et dont la dernière gestation remontait au moins à plusieurs mois auparavant. Ces utérus normaux, je les désignerai par la lettre N.

N. 1. Des coupes pratiquées perpendiculairement à la longueur d'une corne utérine présentent la structure suivante.

La muqueuse épaisse, fortement plissée, est très nettement délimitée de la muscularis dans la majeure partie de son étendue. Par ci par là cependant on voit le tissu conjonctif, qui dans ce cas entoure généralement un gros vaisseau, passer de la muqueuse entre les faisceaux musculaires. Partout ailleurs la séparation entre la muqueuse et la muscularis est indiquée par une ligne à peu près régulière. La couche musculaire est nettement divisée en deux tuniques distinctes: une interne, circulaire, l'autre externe, longitudinale. Entre les deux tuniques la limite est irrégulière; en beaucoup d'endroits la transition entre elles est insensible; l'épaisseur relative de ces deux tuniques est loin d'être constante. Le tissu conjonctif est plus abondant à la limite entre les deux tuniques musculaires que partout ailleurs dans la paroi musculaire. On y trouve aussi généralement un ou plusieurs vaisseaux. Nous verrons bientôt que c'est précisément dans cette couche conjonctive intermédiaire que se distribuent les plus gros vaisseaux.

Les assises internes de fibres de la tunique circulaire circonscrivent parfaitement la cavité utérine, tandisque ses assises externes ainsi que la couche des faisceaux longitudinaux passent dans le mésométrium.

Examinée à un grossissement plus fort, la couche musculaire

---

1) Voir STÖHR. Lehrb. d. Histol. 4e Aufl. p. 5 et 13.

interne semble formée presque exclusivement par des fibres dirigées parallèlement au pourtour de la corne utérine, ainsi qu'on peut le voir par la direction du grand axe des noyaux; ce n'est qu'au voisinage immédiat de la tunique musculaire externe que l'on trouve quelques fibres de la tunique interne dirigées obliquement ou longitudinalement. Dans toute cette partie de la paroi musculaire le tissu conjonctif se trouve réduit à de minces cloisons ou travées interposées entre les faisceaux musculaires et que l'on ne distingue guère que grâce aux parois vasculaires.

Les noyaux des cellules musculaires sont généralement ovalaires ou fusiformes à extrémités arrondies. Lorsque l'on réussit à obtenir une fibre musculaire isolée dans toute son étendue, elle apparait comme un élément fusiforme, dont les extrémités sont effilées et le contenu homogène.

Dans la couche des fibres longitudinales, ce qui frappe avant tout c'est la présence d'un beau réseau, formé par les coupes des cloisons de tissu conjonctif; dans les mailles de ce réseau se voient les coupes des fibres musculaires. Ce système de cloisons conjonctives dirigées dans toutes les directions est en continuité du côté interne avec le tissu conjonctif interposé entre les deux couches musculaires, et du côté externe, avec le tissu conjonctif qui entoure toute la corne utérine d'une très large bande annulaire. Aux points où les cloisons les plus épaisses s'insèrent à cette bande annulaire, la surface de la coupe montre nettement des dépressions, qui se voient déjà à l'oeil nu sous la forme de lignes longitudinales sur toute la corne utérine. Les cellules musculaires coupées transversalement en plus ou moins grand nombre dans les divers compartiments formés par le tissu conjonctif, se colorent très bien par l'éosine; elles ont une forme arrondie à la coupe et leur noyau, quand il y en a un, est aussi arrondi. La présence ou l'absence du noyau sur la coupe dépend naturellement du point où la fibre a été coupée. Il est impossible de décider avec certitude si les fibres musculaires sont isolément séparées les unes des autres par du tissu conjonctif; il est probable cependant qu'il en est ainsi en réalité.

En ce qui concerne la séreuse, indépendamment de l'anneau conjonctif dont nous avons parlé plus haut, on distingue encore en différents endroits, une assise de cellules endothéliales très aplaties.

Les préparations traitées par le liquide de FLEMMING ne montrent aucune trace de graisse.

N. 2. Sur les fibres isolées par dissociation selon la méthode décrite plus haut, on remarque les particularités suivantes.

La forme de certaines fibres est celle d'un fuseau qui va en s'effilant progressivement du milieu, plus volumineux, de l'élément vers ses deux extrémités; d'autres fibres montrent au milieu de leur longueur un renflement ovalaire qui se continue brusquement dans les deux extrémités très minces. Toutes se termi-

nent par des extrémités en pointes effilées. Tantôt ces cellules sont rectilignes; tantôt elles montrent toutes les transitions possibles entre une forme légèrement recourbée et une forme enroulée en spirale. L'immense majorité des fibres sont rectilignes ou légèrement incurvées. Leurs contours, excepté ceux des cellules fortement recourbées, sont pour la plupart très distincts. Malgré tous les soins que j'ai mis à rechercher des cellules en forme de ruban, je n'en ai pas trouvé. La description des préparations suivantes fera comprendre pourquoi j'insiste particulièrement sur ce point.

Les noyaux, visibles dans presque toutes les fibres, siègent au milieu de leur longueur, au niveau du renflement que nous avons décrit. Ils sont pour la plupart ovalaires; toutefois il n'est pas exceptionnel qu'ils affectent la forme d'un fuseau; par contre il est exceptionnel qu'ils aient la forme d'un bâtonnet nettement accusé.

Le contenu ne présente aucune trace de granulations; mais il n'est pas rare de trouver près des deux pôles du noyau un seul granule très petit et très réfringent. Je ne suis pas parvenu à en déterminer la nature au moyen des réactifs.

A l'aide du micromètre-oculaire j'ai mesuré la longueur d'environ 60 fibres. Chaque fois j'ai fait 10 mensurations sans tourner l'oculaire, c'est-à-dire que je n'ai mesuré que les fibres dont la longueur coincidait avec la direction de l'échelle graduée du micromètre. En procédant de la sorte j'ai cru augmenter la chance de mesurer des fibres de toute longueur possible. J'ai laissé de côté les éléments que je présumais être brisés soit à l'une des extrémités, soit aux deux extrémités à la fois [1]). Voici, données en μ, le résultat de ces mensurations.

64	112	80	80
48	72	88	72
100	104	76	88
48	88	100	88
64	124	104	112
60	104	88	72
48	132	104	80
92	116	68	64
72	104	84	52
88	84	68	80
52	96	100	56
56	100	72	80
118	96	100	84
64	112	76	52
60	48	84	68
108	84	108	72

Etant donné qu'il est possible que quelques-unes des fibres les plus courtes n'étaient pas des cellules complètes, mais des éléments

1) J'ai pris ces mêmes précautions pour toutes les mensurations que j'aurai encore à signaler.

dont les extrémités étaient partiellement rompues, possibilité qui est encore plus grande dans les premiers jours de la période puerpérale, je n'ai pas calculé la moyenne de longueur de toutes les fibres mensurées, mais la longueur moyenne des fibres les plus longues et celle des fibres les plus courtes. C'est aussi de la même façon que j'ai procédé pour les autres mensurations que j'indiquerai ultérieurement.

De cette manière on trouve pour l'utérus normal de la lapine:

Longueur moyenne des fibres les plus courtes: 71 μ.
" " " " " " longues: 107 μ.
La largeur, je ne l'ai mesurée que pour quelques fibres: elle variait entre 4 et 6 μ.

N. 3. Afin de me faire une idée exacte du mode de distribution des artères dans la paroi utérine, j'ai injecté les vaisseaux d'un utérus. Pour cela j'introduis la canule de la seringue dans l'aorte abdominale, immédiatement au dessus de sa bifurcation en les deux iliaques primitives. L'injection, qui est pratiquée aussitôt après la mort, est faite à l'aide de gélatine carminée rendue liquide par la chaleur. Après que le cadavre a séjourné quelques heures dans une glacière, l'utérus est durci dans l'alcool absolu, puis inclus dans la celloidine. Les coupes pratiquées perpendiculairement à l'axe de la corne utérine montrent les particularités suivantes.

Les ramifications de l'artère utérine passent du mésométrium dans la paroi de l'utérus. Ces branches volumineuses se divisent en rameaux d'un calibre assez fort, dans la couche de tissu conjonctif intermédiaire entre la tunique musculaire interne et la tunique musculaire externe. Ces rameaux artériels envoient vers la périphérie un grand nombre de vaisseaux beaucoup plus grêles qui se distribuent dans les cloisons conjonctives de la couche musculaire longitudinale, s'y subdivisent et s'unissent les uns aux autres par de nombreuses anastomoses.

Les artères de la couche intermédiaire entre les deux couches musculaires envoient vers la profondeur de la paroi utérine [illegible]

par la lettre D et nous fixerons d'abord notre attention sur l'examen des coupes.

La limite entre la muqueuse, oedémateuse et dont les vaisseaux sont gorgés de sang, et la paroi musculaire de l'utérus est restée très nette; par contre, la limite entre les deux couches musculaires est devenue moins visible encore et surtout beaucoup plus irrégulière; en certains points c'est la couche interne, et ailleurs c'est la couche externe qui s'est épaissie.

Ce qui frappe tout d'abord, c'est l'énorme augmentation du tissu conjonctif entre les fibres musculaires de la couche circulaire. Tandis que dans l'utérus normal le tissu conjonctif de cette partie de la paroi ne peut se voir qu'avec difficulté, ici il constitue de larges travées, qui subdivisent la masse musculaire en faisceaux de volume très différent. En de nombreux points, on a l'impression comme si le tissu conjonctif, ayant rapidement pris un grand développement, aurait violemment écarté les cellules musculaires les unes des autres: il en résulte qu'il s'en faut de beaucoup que toutes les fibres musculaires se dirigent parallèlement au pourtour de l'utérus; un grand nombre d'entre elles ont pris une direction oblique très marquée. Par-ci par-là, mais surtout au voisinage de la couche externe où elles deviennent beaucoup plus nombreuses, on constate la présence de fibres, coupées transversalement et se présentant par conséquent comme celles de la couche musculaire longitudinale. Les éléments musculaires se sont beaucoup accrûs tant en longueur qu'en largeur; ils possèdent un noyau fusiforme ou ovalaire et leur contenu se colore bien par l'éosine. Dans quelques-unes de ces cellules, surtout dans la partie la plus externe de la couche, on voit, sur leur coupe longitudinale, un indice d'une formation vacuolaire, qui est plus visible encore dans les cellules coupées transversalement; nous décrirons cette formation en détails à propos de la couche musculaire externe.

Les travées de tissu conjonctif, que nous avons mentionnées plus haut, apparaissent sous la forme d'un tissu riche en noyaux, oedémateux et logeant un ou plusieurs vaisseaux. Parmi les éléments habituels du tissu conjonctif, se trouvent des cellules beaucoup plus volumineuses, tantôt nombreuses, tantôt plus rares; les unes possèdent un grand noyau vésiculeux, d'autres ont deux ou plusieurs noyaux. Ces mêmes cellules géantes, on les rencontre en grand nombre dans la muqueuse. A certaines places, elles sont logées dans des cavités plus ou moins visiblement délimitées par un endothélium; il n'existe cependant rien de semblable autour de la plupart des cellules géantes; un grand nombre d'entre elles sont situées au voisinage de la paroi d'un vaisseau.

Le tissu conjonctif a pris aussi un grand développement dans la couche musculaire longitudinale, bien que ce processus ne soit pas aussi marqué que dans la couche circulaire. La subdivision de la couche longitudinale par des cloisons conjonctives est

restée la même que dans l'utérus normal; seulement ces cloisons sont oedémateuses, beaucoup plus épaisses et plus abondamment pourvues de noyaux. Plus elles se rapprochent de la profondeur de la couche, plus ces cloisons sont épaisses. Ce n'est que dans les parties très épaissies, au voisinage des fibres circulaires, que l'on trouve une cellule géante. Les cloisons renferment des vaisseaux sanguins très visibles.

Les espaces délimités par ces cloisons conjonctives sont eux mêmes subdivisés par de minces travées de stroma en un nombre plus ou moins considérable de petits espaces [1]). Ces derniers, généralement polygonaux, correspondent chacun à la coupe d'une seule cellule musculaire. Selon le niveau auquel cette cellule a été intéressée par la coupe, on distingue un noyau rond ou bien on ne le rencontre pas.

Ces cellules ont un aspect, dont la signification est probablement très importante au point de vue du processus de l'involution et dont nous nous occuperons ultérieurement en détails. Déjà à un faible grossissement, on est frappé par la présence d'un grand nombre de vacuoles dans la couche musculaire externe; cette particularité apparait dans les préparations qui ont été traitées par le liquide de KLEINENBERG un peu plus nettement que dans celles qui ont été fixées par l'alcool. Si l'on examine ces préparations à l'aide d'un grossissement plus fort, il est évident que toutes ces vacuoles appartiennent à la coupe transversale de fibres musculaires. C'est ainsi notamment qu'à côté de cellules qui ne diffèrent que par leurs dimensions de celles de l'utérus normal, on en voit d'autres qui présentent, en nombre variable, des vacuoles de tailles variables. Ici nous trouvons un noyau entouré d'une couche de protoplasme contenant un grand nombre de très petites vacuoles; là, la même disposition, avec cette différence que les nombreuses petites vacuoles sont fusionnées en une ou deux grandes. Ailleurs encore le noyau avec une mince couche de protoplasme se trouve tout à fait refoulé contre la paroi d'un petit espace délimité par le stroma, tandis que le restant de cet espace est occupé par une seule vacuole. Cette même disposition se retrouve dans les cellules qui sont coupées à un autre niveau que celui où siège leur noyau. Il n'est pas exceptionnel de voir, en certains points, de petits espaces dans lesquels il est impossible de parvenir à reconnaître une fibre musculaire, tandis qu'en certains points il semble qu'un noyau sans protoplasme se trouve au milieu d'une cavité. En ce qui concerne la répartition des diverses dispositions que nous venons de décrire, on constate toutes les transitions possibles entre les espaces dans lesquels se trouvent presque exclusivement des coupes de cellules dépourvues de vacuoles et

---

1) Je désignerai dans le suite le tissu interposé entre les cellules musculaires sous le nom de stroma, sans me préoccuper de la texture de ce tissu, qui n'a aucun intérêt pour le sujet dont je m'occupe.

ceux dans lesquels il n'existe pour ainsi dire pas de protoplasme.

Les vaisseaux, contrairement à ceux de la muqueuse qui sont très gorgés de sang, renferment pour la plupart une quantité modérée de sang et ne présentent rien d'anormal; les parois des artères sont épaisses, mais d'une épaisseur régulière; les veines, à parois minces, sont pour la plupart affaissées.

Le tissu conjonctif de la séreuse est plus abondant et ses cellules endothéliales, aux rares endroits où elles ne se sont pas détachées, sont encore nettement aplaties.

L'examen des préparations traitées par le liquide de FLEMMING permet de constater, la présence d'une grande quantité de graisse dans le tissu conjonctif de la muqueuse. La paroi musculaire présente aussi en certains points de très nombreux globules de graisse; en y regardant attentivement, on voit cependant que partout cette graisse se trouve dans le tissu conjonctif intermusculaire; on ne voit pas de cellules musculaires pourvues de globules de graisse. C'est surtout la large cloison de tissu conjonctif interposée entre les deux couches musculaires qui est abondamment pourvue de globules colorés en noir et de toutes tailles; cependant d'autres cloisons conjonctives plus minces de l'une ou l'autre couche musculaire sont aussi manifestement remplies de graisse. Par-ci par-là on distingue de grands globules de graisse au milieu de globules rouges du sang.

Pour cet utérus on ne put utiliser pour les dissociations que des fragments qui avaient été durcis. Les fibres musculaires isolées montrent que leur longueur aussi bien que leur largeur varient considérablement; on trouve toutes les transitions entre des fibres longues et minces et des fibres courtes et épaisses. Si l'on fait rouler les fibres les plus larges sous le couvre-objet à l'aide d'un courant de liquide, on remarque que certaines d'entre elles sont plus larges qu'épaisses, ce qui fait qu'elles ont en quelque sorte une forme de ruban. Leur contenu est dépourvu de granulations; leur noyau, volumineux, est généralement ovalaire et situé en leur milieu; leurs extrémités, ordinairement très effilées sont parfois arrondies. Toutes les fibres sont rectilignes ou seulement un peu recourbées; il n'existe pas de fibres très recourbées et onduleuses.

J'ai mesuré la longueur d'environ 70 fibres; pour ces mensurations ainsi que pour celles qui suivront, je n'indiquerai pas tous les chiffres obtenus, mais seulement les moyennes et les deux termes extrêmes.

Longueur de la fibre la plus courte: 80 μ.
" " " " " " longue: 256 μ.
Longueur moyenne des fibres courtes: 123 μ.
" " " " longues: 224 μ.
La plus grande largeur variait entre 6 et 15 μ.

P. 1. *d*. Le premier utérus puerpéral qui a été étudié avait été fixé 1 à 2 heures après la mise-bas. Nous l'appellerons P. 1. *d*.

La muqueuse, très oedémateuse et très vascularisée, renferme de nombreuses cellules géantes à un ou plusieurs noyaux, comme celles qui ont été décrites en D. La limite entre la muqueuse et la muscularis est loin d'être nette; en certains points, la muqueuse pénètre, sous forme d'un grand diverticule, dans la paroi musculaire. Selon la place où on la considère la couche musculaire interne présente une épaisseur très différente: elle est très épaisse du côté du mésométrium et elle devient de moins en moins épaisse du côté opposé, où l'oeuf avait été fixé à la paroi utérine. Cette grande épaisseur du côté du mésométrium est principalement déterminée par l'abondance du tissu conjonctif; il n'y est généralement pas disposé en de grands îlots, mais plutôt répandu d'une façon diffuse entre les éléments musculaires. Cette partie du tissu conjonctif intermusculaire est abondamment pourvue de ces grandes cellules signalées précédemment. Dans le restant de la couche musculaire circulaire, où le tissu conjonctif se présente au contraire sous la forme de cloisons épaisses, elles sont moins nombreuses que dans l'utérus D. Les cellules géantes sont aussi, tout comme dans la muqueuse, situées manifestement en dehors des vaisseaux. Le tissu conjonctif est partout oedémateux. Les cellules musculaires circulaires présentent absolument le même aspect que celles de l'utérus précédemment examiné.

Dans la tunique musculaire longitudinale, les faisceaux musculaires sont encore séparés par de larges cloisons. Ces cloisons sont pourtant moins nombreuses et moins larges que dans la préparation D, tandis que les vaisseaux qu'elles contiennent apparaissent plus nettement. Chaque cellule musculaire, dans cet utérus, est entourée par une mince couche de stroma; les coupes des cellules mêmes, les unes montrant un noyau, les autres n'en montrant pas, présentent une différence avec celles de l'utérus durante partu. C'est ainsi notamment que nous avons vu que parmi ces dernières vues en coupe, celles dont le protoplasme remplissait tout l'espace délimité par le stroma, formaient l'exception, tandis que celles dont le protoplasme contenait des vacuoles plus ou moins nombreuses constituaient la règle; ici, c'est précisément l'inverse qui se présente. On peut trouver de nombreux endroits où il n'apparait presque pas de vacuoles dans les cellules, tandis que les endroits où le protoplasme des cellules musculaires est réduit à un minimum sont tout à fait exceptionnels. De même il est tout à fait exceptionnel que l'on voie des noyaux situés au milieu d'une vacuole. Il en résulte qu'examinée à un faible grossissement, la couche musculaire externe n'a pas un aspect aussi fortement criblé qu'en D.

Les vaisseaux de la muscularis ne renferment pour la plupart pas de sang; seuls les plus volumineux en sont bien remplis. Les veines, à parois minces, sont affaissées, comprimées; leur lumière présente donc des contours irréguliers; les artères ont une paroi épaisse qui, dans quelques-unes, est très riche en noyaux.

Les cellules endothéliales de la séreuse sont généralement plus élevées que celles de la pièce D; cet épaississement des cellules est surtout considérable au voisinage des dépressions superficielles de l'utérus.

Dans les préparations traitées par le liquide de FLEMMING, les éléments colorés en noir ne sont que peu nombreux. Sauf dans la muqueuse, où existe une quantité modérée de graisse, tant dans l'épithélium que dans le tissu conjonctif, on ne trouve de traces de graisse qu'en certains points très isolés du tissu conjonctif intermusculaire; nulle part il n'en existe dans les fibres musculaires.

Pour cet utérus aussi je n'ai examiné en fait d'éléments dissociés que des fibres provenant de préparations traitées par l'alcool. Leur longueur et leur largeur étaient très variables et ces cellules ressemblaient beaucoup aux cellules dissociées de l'utérus D; seulement dans les éléments les plus larges, le noyau, toujours très visible, n'était souvent pas placé au milieu mais contre l'une des faces. Il y avait un grand nombre de fibres en forme de ruban. Leur contenu était dépourvu de granulations.

Les mensurations prises sur 70 fibres ont fourni les résultats suivants:

Longueur de la fibre la plus courte: 68 μ.
" " " " " " longue: 272 μ.
Longueur moyenne des fibres courtes: 128 μ.
" " " " longues: 223 μ.
La largeur variait entre 6 et 16 μ.

P. 2. *d.* L'une des cornes du deuxième utérus puerpéral fut enlevée 30 à 34 heures après la mise-bas et placée dans les liquides servant à la fixation et à la macération; on fit une tentative, qui réussit partiellement, pour injecter les artères de l'autre corne utérine à l'aide de gélatine carminée.

La muqueuse oedémateuse et la couche musculaire circulaire relativement mince sont presque dépourvues de cellules géantes. La limite entre la muqueuse et la paroi musculaire est de nouveau plus nette que dans la préparation précédente. Le tissu conjonctif interposé entre les fibres musculaires circulaires n'est très abondant que du côté du mésométrium; dans le restant de la couche il forme des cloisons moins nombreuses et plus minces que dans les deux utérus précédents. A la limite entre les deux couches musculaires, on trouve encore de larges îlots conjonctifs, qui entourent généralement un vaisseau volumineux, rempli ou non rempli de sang. Le tissu conjonctif est partout moins oedémateux que pendant et immédiatement après la mise-bas.

Dans la couche musculaire longitudinale les cloisons, peu larges, séparent les groupes de cellules musculaires, dont l'aspect, aussi en ce qui concerne la répartition des vacuoles, ressemble absolument à celui de P. 1. *d.*

L'examen des préparations injectées montre que les vaisseaux de la muqueuse sont plus remplis de gélatine que ceux de la

muscularis. Une grande quantité de gélatine injectée a en outre passé dans la cavité utérine. Dans quelques-unes des plus grosses artères entre les faisceaux musculaires, on distingue dans leur lumière une ou plusieurs saillies coniques, qui sont des saillies de la paroi; dans toutes les artères la paroi est épaisse. Ces saillies se sont manifestement formées par prolifération de la tunique interne des artères. Les fibres musculaires de la muscularis de plusieurs artères présentent une vacuolisation absolument semblable à celle des cellules musculaires de la paroi utérine même. Les veines sont aussi affaissées et leur lumière est de forme irrégulière.

Les cellules endothéliales de la séreuse sont très visibles parcequ'elles sont épaissies; dans les dépressions marginales elles affectent une forme cubique.

L'acide osmique ne montre de la graisse que dans la muqueuse, et encore en quantité modérée; il en existe aussi en quantité plus minime dans le tissu conjonctif intermusculaire. Parmi les fibres musculaires il en est qui présentent des granulations très fines; mais on ne peut affirmer avec certitude que ce sont des granulations graisseuses.

L'étude des fibres musculaires dissociées donne les résultats suivants.

Leur longueur et leur largeur sont très variables. En faisant rouler ces éléments sous le couvre-objet, on distingue plus nettement que dans les autres utérus, leur forme rubannée; ces cellules sont rectilignes ou légèrement recourbées; les extrémités des fibres les plus larges sont peu effilées, celles des fibres plus minces sont très effilées; quelques-unes présentent des extrémités émoussées; il est plus que probable cependant que ce sont des cellules brisées. Elles possèdent toujours un noyau, sauf dans les cas exceptionnels que nous indiquerons bientôt; ce noyau, généralement ovalaire, est situé excentriquement par rapport à la largeur de la cellule, dans les plus grandes cellules.

Le contenu varie beaucoup dans les différentes cellules; tantôt le protoplasme est tout à fait homogène; tantôt il est rempli de très fines granulations, tellement nombreuses que le noyau est rendu invisible. Entre ces deux dispositions extrêmes j'ai rencontré toutes les transitions possibles; les unes présentaient à leurs extrémités cinq petits corpuscules rangés en une série linéaire; d'autres ne montraient qu'un seul corpuscule dans le protoplasme en regard des deux pôles du noyau; d'autres encore offraient une extrémité très granuleuse, tandis que l'autre extrémité était dépourvue de granulations. Généralement, mais pas toujours, les plus grandes et surtout les plus larges fibres renfermaient relativement plus de corpuscules que les plus petites.

Afin de m'assurer si cet aspect granuleux était ou n'était pas dû à la présence de graisse, j'ai, dans une goutte de liquide tenant des fibres en suspension, laissé pénétrer sous le couvre-

objet du liquide de FLEMMING et j'ai abandonné pendant 48 heures la préparation dans la chambre humide. Pour comparer, j'ai fait macérer dans les mêmes conditions un petit fragment de tissu adipeux sous-cutané et, après l'avoir placé dans l'eau distillée, j'ai soumis une goutte de ce mélange à l'action du liquide de FLEMMING, absolument de la même manière que pour les éléments musculaires de l'utérus. La coloration brun-noir que prirent les granulations dans les fibres musculaires était la même que celle que présentaient les plus petits globules de graisse du tissu sous-cutané. Je me crois donc autorisé à considérer l'aspect granuleux des cellules musculaires comme dû à la présence de petits globules de graisse.

Je donnerai, enfin, quelques mensurations des éléments musculaires de cet utérus:

Longueur de la fibre la plus courte: 68 μ.
" " " " " " longue: 260 μ.
Longueur moyenne des fibres courtes: 125 μ.
" " " " longues: 187 μ.
Leur largeur variait entre 8 et 16 μ.

P. 3. *d.* Les coupes d'un utérus trois jours après la mise-bas n'offrent que peu de différence avec celles de P. 2. *d.* Ici aussi, dans la muqueuse richement vascularisée et oedémateuse, on ne trouve que très peu de cellules géantes, tandis que la paroi musculaire en est totalement dépourvue. La couche musculaire circulaire est relativement mince; elle ne s'épaissit que du côté du mésométrium. Ce n'est non plus qu'en cette région que le tissu conjonctif est assez abondant; dans le restant de la couche, il est réparti, d'une façon diffuse, entre les éléments musculaires. Le tissu conjonctif est très peu oedémateux.

Le nombre des vacuoles dans les cellules musculaires de la couche externe et dans la partie périphérique de la couche circulaire est, d'après mon estimation, un peu plus considérable que dans les coupes de P. 2. *d.* Elles siègent presque toutes en dehors des cellules, qu'elles semblent repousser latéralement; les très petites vacuoles qui, en grand nombre, remplissaient de nombreuses cellules immédiatement après la mise-bas, font ici complètement défaut. La disposition du tissu conjonctif dans la couche musculaire longitudinale est absolument la même que dans l'utérus précédent.

Les vaisseaux contiennent généralement peu de sang et le fort épaississement des parois de certaines grosses artères est manifestement la conséquence d'une prolifération de leur tunique interne; quelques-unes des plus petites artères semblent avoir perdu toute trace de lumière par ce processus. De très nombreuses cellules musculaires de la tunique moyenne des plus grosses artères montrent une vacuolisation.

Les cellules endothéliales de la séreuse, cubiques ou presque

cubiques sur la plupart des points, prennent, dans les plis longitudinaux, une forme plus ou moins cylindrique.

Très nombreux sont les globules de graisse que renferme la muqueuse et surtout le tissu conjonctif intermusculaire; la graisse se présente encore partout sous la forme de très petits globules; les globules très volumineux font défaut dans le tissu conjonctif. Beaucoup de fibres musculaires coupées longitudinalement montrent nettement de très fines granulations noires; les cellules musculaires qui, dans les deux couches, sont les plus rapprochées du tissu conjonctif interposé entre ces couches, sont les plus riches en graisse. En certains points on trouve de gros globules de graisse au milieu de globules rouges.

Les fibres musculaires dissociées et provenant d'une pièce durcie dans l'alcool paraissent pour la plupart plus minces que celles des autres utérus puerpéraux, quoiqu'il ne manque pas de fibres larges. Elles sont rectilignes ou légèrement recourbées; leurs extrémités sont effilées et leurs contours nets. Les cellules rubannées sont beaucoup moins nombreuses que dans P. 2. *d*. Les noyaux, souvent fort peu visibles, ont la forme connue. Le contenu des cellules est tantôt plus ou moins granuleux, tantôt homogène; les granulations sont très fines et ressemblent absolument à celles des fibres de P. 2. *d*; elles sont pourtant beaucoup moins nombreuses que dans ces dernières et, par contre, les cellules dépourvues de granulations sont plus nombreuses; celles qui sont presque complètement remplies de granulations forment l'exception. En comparant les deux préparations, il faut tenir compte de l'influence de l'alcool sur les granulations qui, sans doute, sont de nature graisseuse.

Voici le résultat des mensurations:

Longueur de la fibre la plus courte: 64 μ.
" " " " " " longue: 200 μ.
Longueur moyenne des fibres courtes: 102 μ.
" " " " longues: 165 μ.
Largeur maximum des fibres: 6 à 12 μ.

P. 5. *d*. La lapine qui a fourni l'organe que nous allons décrire se trouvait à la fin du 5e jour de la période puerpérale.

Relativement à la muqueuse des utérus précédents, celle de l'utérus qui nous occupe était peu épaissie; seul un pli était encore oedémateux et gorgé de sang. C'est tout au plus s'il existe encore une seule cellule géante dans la muqueuse.

Sur certaines coupes toute la couche musculaire circulaire est mince et elle contient peu de tissu conjonctif; ce n'est que par-ci par-là autour des vaisseaux, qu'il existe du tissu conjonctif en quantité appréciable; dans ces préparations la couche intermédiaire entre les deux tuniques musculaires est, au contraire, très épaisse et criblée de nombreux et larges vaisseaux. Sur d'autres coupes, la portion mésométriale de la couche circulaire est large en raison de la grande quantité de tissu conjonctif qui s'y trouve

répandue d'une manière diffuse; vers la partie opposée au mésométrium, elle devient de plus en plus étroite et de plus en plus dépourvue de tissu conjonctif; mais cependant ici aussi la couche conjonctive intermédiaire entre les deux tuniques musculaires est large et abondamment pourvue de vaisseaux sanguins. Le tissu conjonctif est très peu oedémateux et ne renferme pas de cellules géantes.

Dans la couche musculaire externe se trouvent des cloisons relativement minces, qui partent de la large bande annulaire que forme le tissu conjonctif de la séreuse à la périphérie de la corne utérine. Ces minces cloisons vont encore en s'amincissant de la périphérie vers le centre. La petite couche de stroma qui entoure chacune des cellules musculaires n'est pas aussi distincte qu'aux jours précédents de la période puerpérale. On ne trouve que par-ci par-là une légère trace de vacuolisation dans les éléments musculaires de la paroi utérine; cependant ce processus est encore bien net dans la muscularis de quelques gros vaisseaux ainsi que dans différentes fibres musculaires du mésométrium.

Dans quelques artères à paroi épaissie on voit par-ci par-là proéminer de la paroi deux épaississements circonscrits en forme de boutons, placés l'un vis à vis de l'autre et se touchant presque. Il n'est pas certain, quoique ce soit très probable, que cet épaississement soit dû à une prolifération de la tunique interne de la paroi vasculaire. Ailleurs on voit dans un gros vaisseau l'épaississement de la paroi, étroit à son point d'émergence, proéminer sous la forme d'un bouchon, dans la lumière du vaisseau, qui se trouve ainsi réduite à une fente étroite, en forme de croissant et remplie de sang. Ailleurs encore, l'épaississement est large à sa base, il intéresse une moitié de la paroi et la lumière du vaisseau se trouve alors transformée en une fente située contre l'autre moitié. De nombreuses petites artères présentent, au contraire, un épaississement régulier de leur paroi, et leur lumière se trouve ainsi régulièrement rétrécie.

Dans les préparations au liquide de FLEMMING, la graisse est très abondante. On en trouve dans la muqueuse, à la fois dans son épithélium et dans son tissu conjonctif. En ce qui concerne la paroi musculaire, c'est surtout dans les cloisons conjonctives de la couche externe qu'elle est le plus abondante; on l'y trouve souvent sous forme de grosses gouttes, tandis que dans le tissu conjonctif de la couche circulaire, elle n'existe que sous forme de gouttelettes, moins volumineuses et moins nombreuses. Les coupes, tant longitudinales que transversales, des fibres musculaires renferment en différents points un nombre plus ou moins considérable de très fines granulations noires. Les parois de quelques-uns des plus gros vaisseaux contiennent aussi quelques globules de graisse, tandis qu'il est très rare que l'on voie une granulation noire dans les cellules endothéliales de la séreuse, qui d'ailleurs sont rarement conservées.

Parmi les fibres musculaires dissociées provenant d'un fragment frais de la paroi utérine, on en rencontre beaucoup plus de tortueuses que dans les jours précédents de la période puerpérale. Dans certaines cellules on distingue difficilement le noyau; dans d'autres, au contraire, ils sont très visibles; les extrémités des cellules sont généralement très effilées. On ne trouve pas de fibres rubannées. Le nombre et la distribution des globules de graisse sont encore très variables dans les éléments musculaires; beaucoup d'entre eux sont complètement dépourvus de graisse et c'est le cas notamment pour la plupart des fibres très onduleuses.

Longueur de la fibre la plus courte: 80 μ.
" " " " " " longue: 188 μ.
Longueur moyenne des fibres courtes: 97 μ.
" " " " longues: 167 μ.

P. 7. *d.* Les coupes de l'utérus pratiquées 7 jours après la mise-bas ressemblent, d'une façon générale, absolument à celles de P. 5. *d.* La muqueuse aussi bien que la couche musculaire circulaire sont peut être encore plus minces; le tissu conjonctif, encore plus réduit; la vacuolisation a diminué encore. Je ne m'arrêterai qu'un instant à la description des vaisseaux et de la séreuse. Appliquées sur une large bande conjonctive, les cellules endothéliales de la séreuse sont très élevées, parfois nettement cylindriques; dans quelques dépressions superficielles de l'organe, il existe plusieurs assises de cellules endothéliales.

Dans les vaisseaux, la réduction de la lumière s'est accomplie selon l'un des modes que nous avons décrits en P. 5. *d.* Bien que dans la plupart des vaisseaux on ne puisse dire avec certitude comment s'est produit l'épaississement de la paroi, cependant en certains points il est possible de résoudre cette question avec certitude. On voit alors la lumière d'un très gros vaisseau fortement réduite par un épaississement, partout très régulier, de la paroi. On distingue nettement le large anneau formé par du tissu conjonctif jeune, à la face interne de la tunique musculaire, mince mais bien délimitée.

En ce qui concerne la répartition de la graisse, je n'ai qu'à renvoyer à ce que j'ai dit de l'utérus P. 5. *d.*

Des dissociations de tissu frais fournirent des cellules pour la plupart grêles et pourvues d'extrémités très effilées; parfois la partie moyenne de la cellule, renflée par le noyau, se continuait brusquement en deux extrémités très effilées. Les cellules étaient pour la plupart rectilignes et leur noyau le plus souvent ovalaire; leurs contours, tantôt nets, tantôt plus indécis. Presque tous les éléments contiennent des gouttelettes de graisse, généralement situées dans les extrémités des fibres. Tantôt il n'existe qu'une ou quelques gouttelettes; tantôt il y en a de nombreuses disposées élégamment en une série. Elles sont le plus souvent plus volumineuses que dans les fibres musculaires des utérus précé-

demment étudiés; on ne trouve pas, dans l'utérus qui nous occupe en ce moment, de cellules musculaires remplies de granulations très fines et très nombreuses.

Sur ces éléments musculaires j'ai fait de nouveau une expérience en vue de déterminer la nature de ces globules: j'ai laissé séjourner dans la chambre humide, pendant trois jours, des préparations, après y avoir fait pénétrer sous le couvre-objet du liquide de FLEMMING; les globules prirent une coloration brune ou noire. D'autre part, du tissu frais fut soumis pendant 24 heures à l'action de l'éther avant d'être dissocié; les fibres isolées de ce tissu étaient dépourvues de granulations. Par ces expériences j'ai, me semble-t-il, levé toute espèce de doute concernant la nature de ces granulations, qui sont bien graisseuses.

Longueur de la fibre la plus courte: 52 μ.
" " " " " " longue: 148 μ.
Longueur moyenne des fibres courtes: 78 μ.
" " " " longues: 111 μ.
La plus grande largeur varie entre 4 et 8 μ.

P. 18. *d.* L'utérus dont nous allons nous occuper était celui d'une lapine sacrifiée le 18e jour après la mise-bas.

Les coupes, tant en ce qui concerne les dimensions des éléments musculaires qu'en ce qui regarde l'épaisseur des différentes couches, ressemblent presque entièrement à celles de l'utérus normal. A certains points de vue pourtant, il y a à remarquer des différences manifestes. Ainsi dans la muqueuse et dans la paroi musculaire on trouve en très grande abondance de petites masses de pigment jaune, que l'on doit sans doute considérer comme les restes du contenu de vaisseaux disparus. De plus, la muqueuse est encore plus vascularisée que dans l'utérus normal. Mais la plus grande différence consiste dans le nombre et l'aspect des vaisseaux qui se trouvent encore dans la paroi musculaire, surtout à la limite entre les deux couches musculaires, du côté du mésométrium; toutefois le nombre de ces vaisseaux est, même à cet endroit, beaucoup moindre que dans les préparations de P. 7. *d*, par exemple. Les uns ont une paroi très épaissie et une lumière restreinte; les autres ont une large lumière gorgée de sang et une paroi relativement mince.

Pas de traces de vacuoles.

Les cellules endothéliales de la séreuse ne sont qu'exceptionnellement conservées. Quand elles sont conservées, elles sont aplaties.

La muqueuse renferme beaucoup de graisse sous la forme de gouttelettes pour la plupart assez volumineuses; elles sont surtout nombreuses dans la partie la plus centrale de la muqueuse. Le tissu conjonctif intermusculaire de la couche musculaire externe est aussi très riche en globules de graisse plus ou moins gros. Les éléments musculaires des deux couches sont remplis de petites granulations; par-ci par-là cependant la taille de ces granulations

des cellules musculaires est remarquable. Autour de quelques-uns des plus gros vaisseaux la graisse forme un anneau presque complet.

Les éléments dissociés de cet organe ressemblent, dans les traits principaux, à ceux de P. 7. *d.*; toutefois les cellules dépourvues de graisse et celles qui ne renferment qu'un ou deux globules de graisse sont plus nombreuses. En outre les cellules sont plus grêles là où leur noyau ne siège pas: par leur forme elles ressemblent davantage à celles de l'utérus normal. Dans les cellules qui renferment de la graisse en quantité relativement considérable, les globules, souvent volumineux, sont disposés en une série linéaire dans les extrémités.

Longueur de la fibre la plus courte: 52 μ.
" " " " " " longue: 112 μ.
Longueur moyenne des fibres courtes: 65 μ.
" " " " longues: 98 μ.
Largeur maximum: 4 à 6 μ.

P. 33. *d.* Pour obtenir le dernier utérus qui fut utilisé pour ces recherches, on sacrifia une lapine 33 jours après la mise-bas.

Nous avons vu déjà en P. 18. *d.* que les coupes des préparations traitées par l'alcool aussi bien que celles qui avaient été fixées par le liquide de KLEINENBERG présentent peu de différence avec les coupes de l'utérus normal; ce fait est encore plus vrai pour les coupes de l'utérus 33 jours après la mise-bas. Si toute la muqueuse et la muscularis n'étaient pas bourrées de petits amas de pigment jaune et si de nombreux vaisseaux situés à la limite entre les deux couches musculaires ne possédaient pas encore une paroi anormalement épaissie, on serait dans l'impossibilité de reconnaître l'influence de la période puerpérale.

Sur les préparations obtenues après le traitement par le liquide de FLEMMING, la différence entre cet utérus et l'utérus normal est plus prononcée. Il y a, en effet, des régions qui contiennent encore manifestement de la graisse; ces points se trouvent aussi bien dans la muqueuse que dans le tissu conjonctif intermusculaire. De part et d'autre la graisse est encore assez abondante et se présente généralement sous la forme de très gros globules. Parmi les fibres musculaires au contraire, celles qui renferment de la graisse sont rares et lorsqu'on en découvre encore, elle se présente sous forme de granules extrêmement fins.

Cette rareté de la graisse dans les fibres musculaires est confirmée par l'étude des fibres dissociées. De cet examen il ressort notamment que la plupart des cellules sont dépourvues de graisse, mais que quelques-unes d'entre elles en contiennent encore un très petit nombre de fins globules; on ne peut plus trouver de cellules contenant de la graisse en quantité relativement importante.

Tant par leurs dimensions, que par leur forme et leur contenu, les divers éléments musculaires ressemblent tout à fait à ceux qui furent obtenus par dissociation dans l'utérus N. 2.

Les mensurations des fibres dissociées ont donné les résultats suivants:

Longueur de la fibre la plus courte: 48 μ.
" " " " " " longue: 116 μ.
Longueur moyenne des fibres courtes: 74 μ.
" " " " longues: 105 μ.
Largeur maximum variant entre 4 et 6 μ.

III. CONCLUSIONS.

Comparons maintenant les principaux phénomènes qui s'accomplissent pendant le processus de l'involution, en nous basant sur les résultats fournis par les préparations que nous avons décrites.

Je désire, en tout premier lieu, m'arrêter aux résultats des mensurations des fibres musculaires. Afin d'acquérir une meilleure notion d'ensemble, je placerai en regard les différents nombres obtenus:

		Longueur moyenne des fibres courtes.	Longueur moyenne des fibres longues.	Largeur maximum.
Utérus normal. (N.)		71 μ	107 μ	4 à 6 μ.
Utérus durante partu. (D.)		123 μ	224 μ	6 à 15 μ.
1 à 2 heures après la mise-bas.	(P. 1. *d'*)	128 μ	223 μ	6 à 16 μ.
30 à 34 " " " " "	(P. 2. *d'*)	125 μ	187 μ	8 à 16 μ.
3 jours " " " "	(P. 3. *d'*)	102 μ	165 μ	6 à 12 μ.
5 " " " " "	(P. 5. *d'*)	97 μ	167 μ	
7 " " " " "	(P. 7. *d'*)	78 μ	111 μ	4 à 8 μ.
18 " " " " "	(P. 18. *d'*)	65 μ	98 μ	4 à 6 μ.
33 " " " " "	(P. 33. *d'*)	74 μ	105 μ	4 à 6 μ.

La comparaison de ces nombres avec ceux que l'on trouve mentionnés par-ci par-là dans la bibliographie nous montre déjà une différence, en ce qui concerne l'utérus normal. Nous y trouvons, en effet, que chez la femme, les fibres musculaires de l'utérus normal ont une longueur moyenne plus minime, 30 à 40 μ, tandisque chez la lapine j'ai constaté une longueur moyenne de 80 μ. En ce qui concerne leur largeur, elle est assez exactement la même, chez la femme et chez la lapine.

Mais si d'autre part la valeur absolue des dimensions semble différente chez la femme et chez la lapine, cela n'entraine nullement cette conséquence qu'il doive en être de même pour les rapports des nombres entre eux. A ce propos, en me fondant uniquement sur les données fournies précédemment, je crois que l'on peut légitimement douter de l'exactitude des indications fournies par les auteurs anciens, au sujet de l'accroissement des di-

mensions des fibres musculaires pendant la grossesse, chez la femme. Ce doute est bien légitime quand on constate que les résultats obtenus par des auteurs plus récents (SAENGER et DITTRICH), en ce qui concerne la femme, sont tout différents. KÖLLIKER indique notamment que les fibres utérines deviennent 7 à 11 fois plus longues et LUSCHKA parle aussi de 11 fois, tandisque tous deux estiment que ces éléments deviennent 2 à 5 fois plus larges. Peut-être ont-ils voulu se borner à montrer que certaines fibres seulement subissent cet énorme accroissement, quoique tout lecteur doive avoir l'impression qu'ils ont voulu attribuer ce développement à toutes les cellules musculaires [1]. Or, s'il en était réellement ainsi, et que l'on considérât toute fibre musculaire comme formée de deux cônes, d'après les chiffres fournis par LUSCHKA, le muscle utérin devrait prendre un volume de 44 à 275 fois plus considérable. Si, d'autre part, on ajoute encore, non seulement la prolifération que subissent la muqueuse et le tissu conjonctif, mais aussi l'augmentation de volume du muscle utérin occasionnée par hyperplasie des fibres musculaires, comme l'admet LUSCHKA, et qu'on songe qu'en dépit de toutes ces circonstances, LUSCHKA prétend que l'utérus, à la fin de grossesse, est 24 fois plus lourd qu'avant la grossesse, il est évident que cette différence, obtenue même à l'aide d'un calcul si grossier, est absolument trop considérable.

D'après ce que m'ont appris mes mensurations, il est certain que les fibres musculaires subissent, en général, pendant la gestation, une augmentation de volume. Mais ce processus est d'une intensité très variable dans les différentes cellules: à côté de cellules qui n'augmentent que peu ou point en une ou deux de leurs dimensions, nous trouvons dans l'utérus gravide des éléments qui, tout en ne s'étant élargis que de trois fois au maximum, ont atteint une longueur qui, même chez le lapin, est 11 fois plus considérable que celle des fibres normales les plus courtes. Mais si l'on n'établit ses calculs qu'à l'aide des mesures moyennes, on arrive à ce résultat que, pendant la gestation, les cellules musculaires du muscle utérin augmentent de 2 à 3 fois en longueur, ce qui correspond réellement aux résultats obtenus, chez la femme, par SAENGER et DITTRICH.

Etant donné que les résultats que je viens d'indiquer se rapportent à l'évolution du muscle utérin, j'estime que c'est ici qu'il convient le mieux de traiter un autre point de ce processus: je veux parler de l'hyperplasie des fibres musculaires.

Pour autant que les auteurs anciens, qui se sont occupés de l'involution, aient aussi traité la question de l'évolution, on constate que ces auteurs, aussi bien que les traités plus récents que j'ai consultés, font intervenir dans l'accroissement de l'utérus

---

1) Cette manière de voir se trouve entre autres confirmée dans SCHROEDER's Lehrb. d. Geb. 11e Aufl. 1891.

durant la grossesse, à la fois une hypertrophie et une hyperplasie des fibres musculaires; c'est en vain cependant que l'on cherche dans l'exposé de ces auteurs la preuve de cette manière de voir. Dans la bibliographie plus récente relative à l'involution, on ne trouve qu'une seule fois un doute exprimé relativement à cette opinion: c'est dans SAENGER que nous lisons: „Findet in der Schwangerschaft wirklich auch eine Neubildung von Muskelfasern statt; was noch nicht sicher nachgewiesen ist, so erklärt...." [1]) Pour autant que j'aie pu prendre connaissance de ce qui est écrit sur l'évolution de l'utérus gravide, je suis convaincu que la manière de voir de SAENGER concernant l'hyperplasie est absolument fondée; je n'ai non plus, pour ma part, trouvé nullepart une preuve évidente que cette hyperplasie ait lieu. Cependant je concède volontiers que je n'ai consulté qu'une partie relativement minime des publications qui ont été faites sur ce sujet.

Mais il est d'autres faits qui nous engagent à n'admettre l'hyperplasie qu'avec une extrême réserve. Nous avons vu que dans ces dernières années, l'opinion de KILIAN, HESCHL et autres auteurs anciens, qui prétendent que pendant l'involution il s'opère une destruction totale ou partielle des fibres musculaires, a été de plus en plus remplacée par cette autre opinion, à savoir que, dans ce processus, il s'accomplit, non pas une destruction, mais un rapetissement des éléments musculaires. Cette manière de voir, défendue pour la première fois par LUSCHKA, fut confirmée par les recherches de SAENGER et DITTRICH; j'ajouterai (ce que je puis déjà dire ici) que jamais moi non plus je n'ai rien observé qui pût me faire admettre que des fibres disparaissent. Or, il est inutile de dire que cette manière de voir exclut d'elle-même l'idée d'une hyperplasie de cellules musculaires pendant la grossesse [2]): qu'on se représente donc, s'il n'en était pas ainsi, ce que seraient les dimensions de l'utérus d'une femme qui, par exemple, aurait été gravide 14 fois. Il semble donc que ces deux théories sont tout à fait exclusives l'une de l'autre; cependant, à quelques exceptions près, on peut les trouver associées, combinées.

Ce que nous venons de dire prouve combien il serait à désirer que l'on entreprît des recherches anatomiques minutieuses sur le sort de la musculature de l'utérus pendant la gestation.

Revenons maintenant à l'involution. Le tableau que nous avons établi plus haut, montre que pendant la période puerpérale les

---

1) p. 154 loco cit.

2) Cependant on pourrait croire que la manière de voir émise par RIES (EMIL RIES: Klin. u. Anat. Stud. üb. Zurückbildung d. puerperalen Ut. — Zeitschr. f. Geb. u. Gyn. Bd. XIV. 1892), d'après laquelle un certain nombre de fibres sont éliminées, avec les lochies, de la paroi musculaire dépourvue de muqueuse en certains points, renferme quelque vérité; mais personne ne peut songer à considérer comme équivalentes cette élimination et l'augmentation des éléments musculaires par hyperplasie.

deux dimensions des fibres musculaires diminuent régulièrement. Ce processus débute quelques heures après la mise-bas et, huit jours après, les fibres se trouvent avoir repris leur volume initial. Du fait que 18 jours après la mise-bas, la longueur moyenne de ces éléments est un peu plus minime qu'avant la gestation, je ne crois pas pouvoir conclure d'une manière absolue que les fibres musculaires passent par un état de superinvolution, bien qu'il il ait été souvent constaté que le volume total de l'utérus subit un processus semblable. J'ajouterai cependant que la diminution de volume que j'ai observée peut aussi bien être attribuée à ce que par hasard j'aurais mesuré en plus grand nombre des cellules de petite taille.

Nous avons vu que pendant l'évolution l'accroissement des différentes cellules peut varier beaucoup; la même observation peut être faite, mais en sens inverse, pendant l'involution. Nous trouvons, en effet, à chaque étape de la période puerpérale, des fibres dont les dimensions ne dépassent pas celles des plus petites cellules musculaires de l'utérus normal, à côté d'autres fibres dont la diminution de volume, par rapport à la valeur moyenne, est notablement moindre.

Si nous faisons abstraction des fibres rubannées, dont je parlerai bientôt d'une façon plus détaillée, nous constatons que les cellules musculaires conservent presque invariablement la même forme pendant toute la période d'involution. La seule chose que j'ai observée c'est que la diminution de la taille de ces éléments s'accompagne d'une augmentation du nombre des cellules fortement incurvées, et qui sont nombreuses dans l'utérus normal, tandis qu'elles forment des exceptions pendant la gravidité ainsi qu'au début de la période puerpérale.

Je n'ai pu constater de changements dans la forme des noyaux; leur volume seul se modifie.

Les modifications que subit le contenu des cellules sont bien autrement importantes que leurs changements de forme. Ces modifications, ainsi qu'il ressort de la description de nos préparations, consistent principalement dans la formation de globules de graisse; je pense qu'il convient de nous occuper en même temps de la formation de la graisse non seulement dans les cellules musculaires, ce que nous avons pu étudier sur les dissociations et les préparations au liquide de FLEMMING, mais aussi dans d'autres parties de la paroi utérine.

Le contenu de la fibre isolée de l'utérus normal est généralement dépourvu de granulations; certaines cellules présentent seulement au voisinage immédiat de leur noyau un ou deux corpuscules dont la nature n'est pas connue. Les coupes d'un fragment d'utérus normal traité par le liquide de FLEMMING ne revèlent aucune trace de graisse.

Déjà avant la fin de la mise-bas, de la graisse apparait dans la muqueuse, aussi bien dans les cellules épithéliales que dans

le tissu conjonctif: c'est ainsi que dans l'utérus durante partu j'en ai trouvé par-ci par-là en assez grande quantité. Cette graisse persiste dans la muqueuse, pendant toute la durée de la période puerpérale; même un mois après la mise-bas il en existe encore, quoiqu'elle soit devenue très peu abondante. Elle se présente aussi bien sous la forme de granulations très fines que sous la forme de gouttelettes assez volumineuses. La présence de la graisse dans le tissu conjonctif intermusculaire marche de pair avec sa présence dans la muqueuse: elle y apparait aussi avant le début de la période puerpérale et elle y persiste aussi longtemps que dans la muqueuse.

La quantité de graisse que l'on trouve dans le tissu intermusculaire varie dans les diverses préparations; mais jamais elle ne fait défaut dans aucune préparation. Bien que dans certains cas j'aie constaté avec certitude la présence de gouttelettes de graisse plus ou moins volumineuses au milieu de nombreux globules rouges du sang, cependant ce fait n'est qu'exceptionnel. Dans la plupart des préparations on ne parvient pas à les suivre dans la cavité des vaisseaux sanguins et lymphatiques. L'opinion que je vais émettre, je ne puis donc la donner que comme une probabilité, quoique, selon moi, cette probabilité est bien proche de la certitude: je pense que la graisse qui se forme dans la muqueuse et plus tard aussi dans les fibres musculaires passe par les vaisseaux du tissu intermusculaire dans la circulation, peut être après s'être modifiée au préalable.

Dans les fibres musculaires elle se montre pour la première fois le premier jour après la mise-bas. Je n'ai pu, en effet, en décéler la moindre trace dans les coupes de P. 1. *d.*; dans l'utérus P. 2. *d.* (environ 30 heures après la mise-bas) je n'en ai trouvé que dans une partie des fibres dissociées. Il est probable qu'elle ne se forme pas simultanément dans les différentes cellules, pas plus qu'elle ne disparait simultanément de toutes les cellules. Cette conclusion je crois pouvoir la tirer de ce fait que pendant toute la première semaine, j'ai constaté l'existence d'éléments dépourvus de graisse et qui pourtant étaient sans aucun doute hypertrophiés. La graisse apparait au début sous la forme de très fines granulations, qui parfois sont si nombreuses que la cellule en est bourrée et qu'elles rendent invisible le noyau. Dans la suite de la période puerpérale on trouve un nombre de plus en plus grand de cellules, dans lesquelles existent quelques gouttelettes de graisse, beaucoup plus volumineuses et disposées en une série linéaire dans les deux extrémités des cellules. Il me parait évident que ces grosses gouttelettes de graisse se sont formées par fusionnement des petites granulations graisseuses.

Au troisième jour de la période puerpérale, la graisse se voit manifestement dans les cellules musculaires sur les coupes fixées par le liquide de FLEMMING. Ces préparations démontrent qu'au début la graisse se forme plus abondamment dans les parties des

deux tuniques musculaires adjacentes à la couche conjonctive qui les sépare.

Dix-huit jours après la mise-bas, un assez grand nombre de cellules musculaires qui ont déjà repris leurs dimensions normales contiennent encore des gouttelettes de graisse; plusieurs d'entre elles cependant n'en contiennent que très peu. Même après 33 jours toutes les fibres ne se sont pas encore débarrassées de leur graisse; cependant celles qui en contiennent encore n'en renferment qu'un très petit nombre de fins globules: c'est à grand peine que l'on parvient à les découvrir dans les préparations traitées par le liquide de FLEMMING, tandis que, à cette époque, le tissu conjonctif intermusculaire est encore manifestement pourvu de graisse.

Nous constatons donc que pendant leur régression à leurs dimensions initiales, il se forme de la graisse dans le contenu des fibres musculaires. Si l'on considère alors que ni sur les dissociations, ni sur sur les coupes, on n'a jamais rien constaté qui démontrât qu'il s'effectue une destruction d'éléments musculaires pendant la période d'involution, on est bien forcé d'admettre que le rapetissement des cellules musculaires est la conséquence de ce fait qu'une partie du contenu cellulaire se transforme en graisse, que les cellules cèdent ensuite aux tissus environnants. Je n'entends cependant pas dire par là que cette formation de graisse soit la seule cause du rapetissement des fibres musculaires.

En ce qui concerne le sort que subit la graisse formée dans les éléments musculaires, je ne puis que répéter ce que je disais plus haut: elle est probablement éliminée dans le tissu conjonctif intermusculaire, pour passer ensuite dans la circulation, soit comme telle, soit après s'être transformée.

Notons à ce propos que maintes fois on a trouvé de la graisse dans la paroi des gros vaisseaux et dans les cellules endothéliales de la séreuse qui enveloppe l'utérus; de part et d'autre, on a constaté, pour la première fois, la présence de cette graisse, cinq jours après la mise-bas.

Indépendamment de cette formation de graisse, un autre processus s'accomplit encore dans le tissu musculaire; nous l'avons signalé en décrivant nos préparations. Je veux parler des vacuoles que ce tissu présente pendant une partie de la période puerpérale. Nous avons vu que ces vacuoles, qui font complètement défaut dans l'utérus normal, se montrent en grand nombre, tant pendant la mise-bas qu'au début de la période d'involution. Elles sont le plus nombreuses durante partu et dans les premières heures qui suivent la mise-bas; puis, leur nombre diminue progressivement et, après cinq jours, elles ont presque toutes disparu de la paroi utérine. C'est dans la couche musculaire longitudinale qu'elles sont toujours le plus abondantes; cependant elles ne font pas défaut dans la couche musculaire circulaire, surtout dans sa partie la plus périphérique. Dans les coupes transversales des

fibres musculaires de la couche longitudinale, le rapport entre les vacuoles et le contenu cellulaire semble loin d'être toujours constant. Dans le protoplasme, on trouve tantôt un grand nombre de petites vacuoles, tantôt une ou quelques grandes; ailleurs elles sont situées hors de la cellule, qu'elles refoulent contre la paroi de la logette qui lui est destinée. Si la coupe intéresse la fibre au niveau de son noyau, celui-ci semble généralement situé nettement dans le protoplasme, quelle que soit sa situation. Parfois cependant la figure est telle que le noyau semble logé dans une vacuole.

Mais il n'y a pas que le nombre de ces vacuoles qui varie aux différents moments de la période puerpérale. Plus l'involution progresse, plus prédominent les grandes vacuoles ainsique celles qui sont situées en dehors des cellules musculaires. Au troisième jour par exemple, on trouve presque exclusivement des vacuoles volumineuses en dehors des fibres.

Il s'agissait maintenant de déterminer la nature du contenu de ces formations. Au début on n'y parvint pas. Mais quand, à la fin, les coupes de l'utérus D furent soumises à l'action de la solution diluée de LUGOL, elles parurent contenir en très grand nombre des masses colorées en brun foncé, qui tranchaient nettement sur le restant, coloré en jaune clair. Cette réaction me fit supposer que les vacuoles contiennent du glycogène. Pour m'en assurer je soumis les différentes préparations à une recherche méthodique. Voici les résultats de ces expériences.

Les coupes pratiquées dans des pièces durcies par l'alcool sont plongées pendant quelques minutes dans la solution de LUGOL très diluée, et ensuite examinées dans la glycérine.

Traitées de cette façon, les coupes de l'utérus normal non puerpéral semblent dépourvues de parties colorées en brun; tout le tissu prend une coloration jaune-claire uniforme.

L'utérus durante partu se comporte tout autrement. La couche musculaire longitudinale renferme de très nombreuses masses colorées en brun intense; la couche musculaire circulaire n'en contient qu'un petit nombre, dans sa portion périphérique. Ces masses, de volume très variable, sont situées pour la plupart dans les cellules, parfois à côté des cellules. Tantôt une cellule renferme une masse assez volumineuse; tantôt elle en contient plusieurs petites. En quelques rares endroits, on voit une gouttelette arrondie, brune, dans le tissu conjonctif intermusculaire. Si on soumet la coupe, pendant quelques heures, à l'action de la salive et qu'on la traite ensuite par la solution de LUGOL, toute trace de substance brune disparait.

Dans l'utérus P. 1. *d.*, toute la couche musculaire longitudinale est aussi bourrée de masses colorées en brun; mais celles qui sont situées à côté des cellules sont ici beaucoup plus nombreuses que dans l'utérus D. Dans la couche musculaire circulaire elles sont beaucoup plus nombreuses que pendant la mise-bas,

quoique moins abondantes pourtant que dans la couche musculaire longitudinale. On en voit aussi parfois dans les cloisons conjonctives. Le traitement par la salive donne le même résultat que pour l'utérus D.

Dans les utérus P. 2. *d.* et P. 3. *d.*, certaines parties de la paroi ne renferment plus de substance colorée en brun, ou bien n'en renferment que très peu; d'autres parties, au contraire, en contiennent encore une quantité assez considérable; mais en tout cas, ces amas sont beaucoup plus nombreux dans la couche longitudinale que dans la couche circulaire. Leur rapport avec les cellules est le même que dans l'utérus P. 1. *d.*

Au cinquième jour de la période puerpérale on ne trouve plus de trace de la substance colorée en brun, dans le muscle utérin; c'est a fortiori le cas aussi dans les préparations d'utérus dont l'involution est plus avancée.

La situation de ces masses brunes, aussi bien que le moment où elles existent sont en si parfaite harmonie avec les observations que nous avons faites concernant les vacuoles, qu'il n'est pas permis de douter que ces deux formations constituent une seule et même chose.

Il ne me parait pas non plus douteux, étant donnée la façon dont le contenu des vacuoles se comporte vis à vis de la solution de LUGOL et vis à vis de la salive, que ce contenu ne soit du glycogène.

Mais avant de tenter d'interpréter ces faits, je désire tout d'abord parler d'un phénomène, dont les relations avec le processus que nous venons de décrire, sont plus que probables. Je veux parler de l'apparition de fibres rubannées dans les dissociations.

Ces fibres rubannées, qui n'existent pas dans l'utérus normal, se rencontrent en grand nombre au début de la période puerpérale, et elles sont le plus nombreuses au deuxième jour de cette période. Le troisième jour elles deviennent déjà beaucoup plus rares, pour finir par n'être plus qu'exceptionnelles, quand elles existent encore, au cinquième jour. Il est évident que l'on doit considérer ces fibres rubannées comme des éléments qui sont comprimés parcequ'ils doivent partager avec un autre corps les espaces qui leur sont réservés. Il est très probable que ces cellules aplaties sont celles que nous avons trouvées pressées contre la paroi des logettes, sur les coupes transversales.

Afin de rendre plus clairs ces différents faits, je m'expliquerai maintenant sur la marche des phénomènes durant le début de la période d'involution.

Pendant la mise-bas les fibres musculaires hypertrophiées renferment, pour la plupart, du glycogène sous la forme de gouttelettes plus ou moins volumineuses. La teneur en glycogène va en augmentant au fur et à mesure que les cellules se trouvent plus rapprochées de la périphérie de la paroi musculaire. Dans

un petit nombre de fibres musculaires le glycogène est déjà sorti de la cellule. Ce processus de l'expulsion du glycogène, pendant les premières heures qui suivent la mise-bas augmente d'intensité d'une façon régulière, pour rester ensuite stationnaire pendant les deux premiers jours et diminuer, enfin, progressivement de telle sorte qu'après cinq jours, on ne peut plus trouver de glycogène dans les cellules. Le glycogène éliminé des cellules se dépose à côté d'elles, dans les espaces qui jusque là étaient exclusivement occupés par elles et qui sont délimités par le stroma entre les fibres musculaires. Il en résulte que les cellules musculaires sont refoulées de côté et plus ou moins comprimées. De là le glycogène est éliminé plus loin, mais non sans avoir subi au préalable une transformation chimique telle qu'il a perdu sa réaction vis à vis de la solution de LUGOL: on n'a réussi, en effet, à trouver qu'une seule fois une gouttelette colorée en brun dans le tissu conjonctif intermusclulaire.

Cette élimination du glycogène est en grande partie la cause de la réduction de volume que subissent les fibres musculaires pendant la première étape de la période d'involution.

D'où vient ce glycogène et quand se forme-t-il? Ces questions, je ne puis y répondre. Il est probable qu'une étude minutieuse de l'évolution de l'utérus gravide permettra d'éclaircir ce sujet. Peut être une étude de ce genre nous apprendrait-elle que le glycogène apparait, pendant la gestation, dans les cellules musculaires, soit qu'il s'y forme sur place, soit qu'il y soit amené d'autre part; ce fait confirmerait les hypothèses qui ont été émises au sujet des corrélations qui existent entre une prolifération intensive et la formation du glycogène [1]).

L'étude de l'involution du muscle utérin ne doit nullement se borner à suivre les modifications qui ont leur siège dans les fibres musculaires; elle doit aussi tenir compte des deux autres parties intégrantes de cet organe: le tissu conjonctif intermusculaire et les vaisseaux.

La tissu conjonctif intermusculaire prend un grand développement pendant la gestation, comparativement à ce qu'il est dans l'utérus normal. Cet accroissement est dû sans aucun doute, en partie à une prolifération réelle; mais ce n'est nullement à ce processus qu'il faut principalement l'attribuer. Dès le premier examen de ce tissu, il saute aux yeux qu'il est très oedémateux et que c'est, pour une très grande part, à cet oedème qu'est dû son accroissement. (Ceci est aussi vrai pour le tissu conjonctif de la muqueuse). L'oedème du tissu conjonctif va en diminuant progressivement après la mise-bas, et c'est ainsi qu'au troisième jour il n'existe presque plus, ni dans le tissu conjonctif intermusculaire, ni dans la muqueuse. Sans doute cette élimination

---

1) Voir entre autres: L. F. DRIESSEN. Endothéliomes glycogéniques. Dissert. inaug. Fribourg en/Br. 1892. p. 35.

de liquide joue un rôle important dans le rapetissement de l'utérus pendant les premiers temps de la période d'involution.

Mais ce qui ne frappe pas moins que cet oedème, lorsque l'on examine le tissu conjonctif intermusculaire, c'est la présence de cellules volumineuses contenant un ou plusieurs noyaux. (Ce phénomène se rencontre aussi, absolument de la même manière, dans le tissu conjonctif de la muqueuse). C'est dans l'utérus durante partu que ces cellules géantes sont le plus nombreuses. Tantôt on voit une de ces cellules isolée au sein du tissu conjonctif oedémateux; tantôt, au contraire, on en trouve un grand nombre disposées en une série linéaire. Toujours est-il que l'on ne peut méconnaitre qu'il existe une relation certaine entre la disposition de ces éléments et la direction des vaisseaux. Tandis qu'il est très probable que quelques-unes d'entre elles sont situées dans les vaisseaux, cependant la plupart se trouvent à côté des vaisseaux. Quelquefois une artère, sur une grande partie de son trajet, est entourée des deux côtés par une série de cellules géantes. La couche musculaire circulaire en est plus abondamment pourvue que la couche longitudinale, qui n'en renferme que dans sa partie la plus centrale.

Si l'on examine ce que deviennent ces éléments dans le cours de l'involution, on constate que quelques heures après la mise-bas, dans l'utérus P. 1. *d.*, leur nombre est resté sensiblement le même; mais 24 heures plus tard il est déjà notablement réduit et au 3e jour de l'involution, ces cellules ont complètement disparu.

Dans la littérature j'ai vu mentionnées ces cellules géantes pour la première fois par LEOPOLD [1]). Il a constaté la présence de ces cellules mono- ou polynucléées, vers le cinquième mois de la grossesse chez la femme, aussi bien dans la muqueuse utérine que dans la partie la plus interne de la paroi musculaire, surtout au voisinage des vaisseaux. Vers le huitième mois, il a aussi trouvé de très nombreuses cellules géantes dans la lumière des vaisseaux.

Voici l'explication que nous donne LEOPOLD: grâce à l'augmentation du nombre des vaisseaux et à l'accroissement de leur lumière pendant la grossesse, le tissu conjonctif périvasculaire est très fortement nourri, ce qui s'exprime par une prolifération intense des éléments du tissu conjonctif et par la formation de cellules géantes dans ce tissu. Vers le huitième mois de la grossesse un certain nombre de ces éléments immigrent toujours dans la cavité des vaisseaux, qu'ils rétrécissent et qu'ils finissent par oblitérer, en provoquant les thromboses qui se produisent déjà pendant la grossesse.

En me fondant sur ce que m'ont appris mes préparations, à savoir l'apparition des cellules géantes pendant et immédiatement

---

1) LEOPOLD. Stud. üb. d. Uterusschleimh. während Menstruat. Schwangersch. u. Wochenb. Arch. f. Gyn. Bd. XI et XII 1877.

après la mise-bas, chez la lapine, tandis qu'il n'en existe déjà presque plus deux jours plus tard; ensuite leur situation au voisinage des gros vaisseaux, surtout dans les cloisons conjonctives les plus larges, je crois devoir admettre l'explication que donne LEOPOLD au sujet de l'origine de ces cellules; mais je ne puis en aucune façon admettre sa manière de voir en ce qui concerne le sort ultérieur de ces éléments. Il n'y a pas de doute qu'une partie des cellules géantes jouent un rôle dans l'obstruction des vaisseaux, mais je ne crois pas qu'elles passent, par-ci par-là, du tissu ambiant à l'intérieur des vaisseaux et qu'elles constituent de la sorte la cause primaire de leur oblitération.

Dans mon opinion, la grande majorité des cellules géantes du tissu conjonctif intermusculaire, c'est-à-dire celles qui sont situées en dehors des vaisseaux, proviennent de la prolifération active des éléments conjonctifs, tandis que celles qui sont logées dans la cavité des vaisseaux doivent être considérées comme appartenant au processus même de l'organisation des thrombus qui, comme on le sait, se forment déjà partiellement pendant les derniers temps de la gestation.

Nous avons déjà, à propos de la formation de la graisse dans les fibres musculaires, parlé de la signification qu'il faut attribuer à la graisse dans le tissu conjonctif intermusculaire.

Quelques mots, pour finir, sur les modifications que subissent les vaisseaux de la paroi musculaire pendant la période puerpérale. Je serai bref sur ce sujet, attendu que mes observations concordent presque entièrement avec les données détaillées, que nous a fournies BALIN [1]) sur les altérations des vaisseaux.

Les vaisseaux, qui pendant la période d'involution renferment pour la plupart peu ou souvent même pas de sang, ont, les artères du moins, une paroi épaisse déjà à la fin de la gestation; leur épaisseur est pourtant régulière sur tout leur pourtour. Les veines ont des parois minces; elles sont comprimées, affaissées par suite de la rétraction de l'utérus, ce qui fait que leur lumière prend une forme irrégulière.

Durant l'involution, il s'accomplit trois modifications dans les parois artérielles: un épaississement irrégulier qui proémine vers la lumière de l'artère; une formation de graisse et enfin, une vacuolisation.

La première de ces modifications débute déjà, dans quelques artères, pendant les premiers jours qui suivent la mise-bas; pour d'autres artères au contraire, elle ne se produit que beaucoup plus tard. L'épaississement de la paroi est dû à la prolifération de la tunique interne, qui débute dans une partie plus ou moins étendue de la paroi, souvent même en plusieurs points à la fois et qui, en se développant vers la lumière, la rétrécit considérablement et l'oblitère en quelques cas. Au 18e jour on trouve déjà

en de nombreux points, des vaisseaux disparus; seul leur contenu se trouve représenté par un peu de pigment; dans d'autres artères ce processus de rétrécissement est en voie de formation à cette époque.

La formation des vacuoles aussi bien que la formation de graisse ont, l'une et l'autre, leur siège dans la tunique musculaire des artères; la première se manifeste dans les premiers jours, la seconde n'apparait qu'au cinquième jour. Il est évident que la signification de ces deux processus est la même ici que dans les fibres du muscle utérin lui-même.

Quant à la formation de thrombus suivie de leur organisation dans les veines au voisinage du placenta, formation qui est généralement admise, je ne suis parvenu, abstraction faite des cellules géantes dont j'ai parlé précédemment, à découvrir qu'une seule fois quelque chose que l'on pût considérer comme ayant quelque relation avec ce phénomène. Il me semble aussi que le rôle important que l'on a l'habitude d'attribuer à ce mode d'obstruction des vaisseaux ne lui revient nullement, du moins en ce qui concerne l'utérus de la lapine.

Je résumerai encore brièvement les conclusions auxquelles je suis arrivé sur les différents points, en traçant à grands traits le processus de l'involution du muscle utérin, comme je crois devoir me le représenter pour ce qui concerne la lapine.

La réduction du volume du muscle utérin est déterminée, au début de la période puerpérale, par une élimination de glycogène hors des fibres musculaires hypertrophiées, glycogène qui s'y trouve déjà durante partu, ainsi que par une résorption de liquide du tissu conjonctif intermusculaire oedémateux. Le glycogène passe probablement dans les voies lymphatiques, après s'être modifié au préalable dans sa constitution chimique.

Par suite des contractions de l'utérus, les vaisseaux sanguins perdent complètement ou partiellement leur sang, tandis que la tunique musculaire des artères, hypertrophiée au préalable, diminue d'épaisseur par suite de l'élimination du glycogène qui s'était formé dans ses éléments.

Tandis que pendant les premières heures qui suivent la mise-bas, le rapetissement des fibres musculaires est uniquement dû à l'élimination du glycogène, dès la fin du premier jour de l'involution, il intervient en même temps dans ce phénomène une autre cause. Il commence, en effet, dès ce moment, à se former quelques petits globules de graisse dans certaines cellules musculaires. Les jours suivants, l'élimination du glycogène, cause initiale de l'involution des fibres musculaires, se trouve de plus en plus supplantée par la formation de la graisse dans ces éléments, en même temps que les petites gouttelettes de graisse se fusionnent et en constituent de plus volumineuses, qui sortent ensuite des cellules et se déposent provisoirement dans le tissu

conjonctif intermusculaire. Après le quatrième jour, ce n'est que cette élimination de la graisse hors des cellules musculaires qui intervient encore pour diminuer le volume de ces éléments.

Après une période d'environ $1^1/_2$ semaine, les fibres musculaires ont repris les dimensions moyennes qu'elles possèdent dans l'utérus normal. Nullepart ces processus ne déterminent la destruction des éléments musculaires.

La graisse formée dans les fibres musculaires (ainsi que dans la muqueuse) et celle qui s'est déposée dans le tissu conjonctif intermusculaire est éliminée peu à peu par les voies lymphatiques et sanguines; même cinq semaines environ après le début de l'involution, toute la graisse n'a pas encore complètement disparu.

La réduction de la muscularis des artères suit la même marche que celle du muscle utérin. Les cavités des artères, par suite de la prolifération de leur tunique interne, se rétrécissent considérablement et ce rétrécissement va même souvent jusqu'à l'obstruction.

(Thèse de la Faculté de Médecine de Leide; publiée dans Virchow's Archiv. für path. Anat. Tome 141, 1895.*)*

XVII.

PATHOLOGIE DES DIVERTICULES DU PHARYNX

(Pl. XVII et XVIII).

PAR

N. PH. TENDELOO.
Médecin à Rotterdam.

(1894).

INTRODUCTION.

Pendant que j'étais assistant au Laboratoire Boerhaave à Leide, un cas de diverticule du pharynx se présenta à l'autopsie. En raison de la rareté de cette affection pathologique, j'eus l'intention de décrire ce cas dans un périodique. Cependant en dépouillant la bibliographie de la question, il me parut utile de ne pas me borner à écrire un simple article de ce genre, mais plutôt de traiter ce sujet d'une façon plus détaillée. La confusion qui règne dans différents auteurs en ce qui concerne non seulement la localisation des sacs pharyngiens, mais encore la distinction entre les diverticules à paroi contenant des éléments musculaires et les hernies de la muqueuse, me détermina à tenter une étude plus approfondie du sujet et à le traiter d'une manière plus générale qu'il ne l'avait été jusqu'ici. C'est ainsi que, sur les conseils de mon maître, M. le Professeur SIEGENBEEK VAN HEUKELOM, je me résolus à renoncer provisoirement au sujet primitif de ma thèse et à m'occuper de la pathologie des diverticules du pharynx.

Dans l'exposé qui va suivre nous nous placerons autant que possible à un point de vue général.

Le premier chapitre sera consacré à l'étude des différences qui existent entre les diverticules pharyngiens et les diverticules oesophagiens. Nous y exposerons la classification de ces deux catégories d'affections, en nous basant sur la forme de l'évagination ou sur la situation de son orifice de communication.

Abandonnant ensuite l'étude des diverticules oesophagiens, nous nous occuperons de la description, aussi concise mais en même temps aussi complète que possible, de l'anatomie pathologique et de l'histologie des diverticules du pharynx (Chapitre II). Afin d'éviter des répétitions et des digressions inutiles, et en même temps pour faciliter la vue d'ensemble, nous avons annexé des tableaux à ce chapitre.

A la description du cas de diverticule pharyngien que j'ai étudié, j'ai rattaché (§ 4) quelques considérations sur les rapports et l'atrophie de la muscularis dans les diverticules à paroi musculaire. Elles m'ont paru nécessaires, non seulement pour permettre de bien comprendre le diagnostic différentiel entre les diverticules *pourvus* d'une muscularis et ceux qui en sont *dépourvus*, mais encore pour permettre d'expliquer un phénomène important: l'extrême lenteur avec laquelle s'accroît le diverticule, au début de sa formation.

Afin de rester, autant que possible, fidèle à notre point de vue général, nous traiterons séparément, dans le Chapitre III, de l'étiologie et de la pathogenèse. Dans le § 1 de ce Chapitre, nous fixerons l'attention sur les données anatomiques et embryologiques dont la connaissance est importante pour la suite de cette étude. Ensuite nous exposerons les considérations sur l'origine et le développement des diverses espèces de diverticules. Comme dans le Chapitre précédent, nous ne parlerons de notre cas qu'après avoir fait connaître ces considérations générales.

Puis, dans un „Supplément" nous nous arrêterons à quelques phénomènes particuliers. Comme chaque Traité de Chirurgie moderne donne des explications plus ou moins complètes sur la symptomatologie, le diagnostic et le traitement de cette affection, nous nous bornerons uniquement à quelques remarques.

Ce travail sera donc subdivisé de la manière suivante:

TABLE DES MATIÈRES.

CHAPITRE I. Subdivision et Nomenclature. p. 391.

CHAPITRE II. Anatomie pathologique et histologie. p. 404.
- § 1. Diverticules naso-pharyngiens. p. 405.
- § 2. Diverticules bucco-pharyngiens p. 409.
- § 3. Diverticules laryngo-pharyngiens. p. 411.
  - A. Latéraux. p. 411.
  - B. Dorsaux. p. 414.
  - Observation personnelle. p. 416.
- § 4. Atrophie par tension p. 425.
- § 5. Pharyngocèle et diverticule sensu strictiori. p. 435.

CHAPITRE III. Etiologie et Pathogenèse. p. 459.
- § 1. Introduction anatomique et embryologique. p. 459.
- § 2. Diverticules naso-pharyngiens. p. 467.

§ 3. Diverticules bucco-pharyngiens. p. 470.
§ 4. Diverticules laryngo-pharyngiens. p. 472.
A. Latéraux. p. 472.
B. Dorsaux. p. 473.
Observation personnelle.
SUPPLÉMENT.
TABLEAUX.
POST-SCRIPTUM.
BIBLIOGRAPHIE.

N. B. Les chiffres romains placés entre parenthèses renvoient aux Nos de l'index bibliographique.

CHAPITRE I.

SUBDIVISION ET NOMENCLATURE.

Dans la plupart des auteurs il règne une telle confusion dans la nomenclature et la subdivision des diverticules du pharynx et de l'oesophage, qu'il nous semble nécessaire de commencer par donner un aperçu général des diverses classifications qui ont été proposées. Si les considérations sur lesquelles nous nous fondons pour combattre certaines d'entre elles ne sont pas toujours mises en pleine lumière dans ce chapitre, cependant nous avons l'espoir de faire ressortir l'inopportunité et l'inexactitude des subdivisions établies jusqu'à ce jour, et en même temps de légitimer celle que nous proposons.

Par opposition au terme *ectasie*, par lequel on désigne toute dilatation fusiforme ou ampullaire de toutes les couches entrant dans la constitution de la paroi d'un organe en forme de canal (par exemple l'uretère, l'oesophage), on désigne sous le nom de *diverticule*, une évagination [1]) ou hernie, circonscrite, de la paroi, affectant plus ou moins la forme d'un sac. Cette hernie est constituée soit par toutes les couches de la paroi, soit seulement par la muqueuse et la sous-muqueuse, évaginées entre les fibres musculaires.

En se basant sur cette différence dans la structure de la paroi, les anciens anatomo-pathologistes (ROKITANSKY en 1837, FÖRSTER en 1863 et d'autres encore) distinguent déjà le *diverticule sensu strictiori* du *pharyngocèle* et de l'*oesophagocèle* (ou *hernie de la muqueuse pharyngienne* ou *oesophagienne*). Mais étant donné, d'une part, que précisément la constitution de la paroi des diverticules a fait de tout temps l'objet de vives discussions et qu'il en est encore ainsi aujourd'hui, et d'autre part, que, comme j'espère le démontrer plus loin, il est des cas où on n'a pu l'analyser avec certitude, on ne saurait la choisir comme base d'une classification des diverticules. Nous ferons cependant usage de ces dénominations lorsqu'elles seront nécessaires et légitimes.

---

1) Par ce mot nous désignerons chaque dilatation circonscrite de la paroi; en cas de besoin nous préciserons ce terme en mentionnant les parties de la paroi qui font saillie.

ZENKER a proposé plus tard (1877) de subdiviser toutes les évaginations en forme de sacs, c'est-à-dire tous les diverticules en *diverticules par poussée* et *diverticules par traction* [1]), en se basant sur une étiologie qui déjà avait été admise par FÖRSTER et d'autres. L'ancienne classification, que nous avons signalée plus haut, ne pouvait avoir aucune signification pour lui, attendu qu'il considérait tous les diverticules comme des hernies de la muqueuse. Tandis qu'il admet que le *diverticule par poussée* résulte d'une pression, d'une „poussée", exercée sur une partie de la paroi du pharynx ou de l'oesophage offrant une résistance moindre, pour lui, le *diverticule par traction* est le résultat d'une traction exercée sur un point de la paroi externe, par une adhérence rétractile avec un organe voisin (généralement par périlymphadénite des ganglions lymphatiques avoisinants). Le diverticule par traction est facile à reconnaître, parce qu'il affecte plus ou moins nettement la forme d'un cornet ou d'un cône, au sommet duquel est fixée l'adhérence. Le diverticule par poussée affecte, au contraire, la forme d'un sac sphérique ou piriforme, qui n'est que lâchement ou pas du tout uni au voisinage.

OEKONOMIDES, en 1882, ajouta à ces deux espèces de diverticules une troisième espèce qu'il appela *diverticules par traction et poussée*, voulant désigner par là des diverticules par traction, dans la paroi desquels la muqueuse et la sous-muqueuse se trouvent poussées de dedans en dehors, en un ou plusieurs points, par la pression exercée par les ingesta. Il nous semble pourtant que la formation consécutive de hernies circonscrites de la muqueuse dans un diverticule par traction, a une importance tellement secondaire qu'elle ne mérite pas d'être considérée comme une forme distincte.

La subdivision proposée par ZENKER fut unanimement approuvée. Nous ne pouvons pourtant pas l'admettre. En effet, s'il n'est pas douteux que la cause de la formation des diverticules par traction est bien réellement celle que nous venons d'indiquer, cependant l'étiologie des diverticules par poussée reste obscure

(par exemple, par suite d'accumulation ou de rétention d'aliments), ou que l'élasticité, c'est-à-dire „la résistance" de la paroi du pharynx soit amoindrie. Ce n'est qu'alors que l'on peut concevoir la formation d'un diverticule; mais il est évident que la cause première de cette formation doit être recherchée dans l'affection pathologique, qui a pour conséquence ou la rétention des aliments dans le pharynx ou l'affaiblissement de la paroi, tandis que la poussée ou pression n'est qu'un chainon de la chaine étiologique. Mais, si nous faisons abstraction du cas de KÜHNE qui, comme nous le verrons, est douteux, on ne connait pas, que je sache, un seul cas où la pression ait été la véritable cause de la formation du diverticule, c'est-à-dire où l'augmentation de la pression fût primaire.

Si donc il est vrai que certains diverticules méritent bien d'être désignés sous le nom de „diverticules par traction", pour indiquer la cause réelle et indiscutable de leur formation, d'autre part, le nom de „diverticules par poussée ou pression" ne convient nullement pour désigner des diverticules, dont la cause d'origine est pour la plupart inconnue, douteuse pour certains d'entre eux et pour quelques-uns connue comme étant autre qu'une pression. Cette distinction n'est donc ni scientifique ni utile. Il n'est cependant pas possible de considérer les termes „traction" et „poussée" comme ayant la même signification anatomique que „pointu", „effilé" ou „sphérique", parce qu'il se trouve par hasard que les diverticules par traction sont pointus ou effilés et que les autres diverticules sont sphériques! Pourquoi donc n'a-t-on pas employé ces qualificatifs?

Si l'on *voulait* que l'expression usitée rappelât, autant que possible, l'étiologie du diverticule, on devrait parler de „diverticules par traction" et de „diverticules ne résultant pas d'une traction", cette dernière catégorie comprenant une foule de formes d'évaginations dont la plupart ont une étiologie obscure. Semblable classification ne serait guère qu'un testimonium paupertatis.

Mais les dénominations et les considérations données par ZENKER et même par d'autres auteurs plus récents offrent encore un autre défaut; elles ne tiennent pas exactement compte de la *situation de l'orifice du diverticule.* Si a priori déjà on doit admettre que la connaissance de la situation de cet orifice présente un intérêt puissant, au point de vue de l'étiologie, de la pathogenèse, de la symptomatologie, du prognostic et du traitement, nous pensons que les considérations que nous allons exposer en démontreront plus encore la nécessité [1]).

On pousse même si loin cette absence de précision, que l'on

---

[1]) Notre manière de voir est en opposition absolue avec celle de certains auteurs et notamment de SCHWARZENBACH, qui admettent que l'orifice d'un diverticule peut se déplacer dans la direction caudale et même dans le sens latéro-dorsal; nous considérons, au contraire, sa situation comme invariable. Nous aurons l'occasion de revenir sur ce point.

n'établit aucune distinction entre les diverticules de la paroi du pharynx et ceux de la paroi de l'oesophage. ZENKER appelle tous les diverticules qu'il décrit des „diverticules de l'oesophage", quoique tous les auteurs parlent de la paroi du pharynx. Il leur donne ce nom, bien qu'il prétende qu'ils se forment aussi bien dans la portion la plus caudale de la paroi du pharynx que dans la portion la plus crâniale de l'oesophage, dans le „triangle de LAIMER". La formation dans la dernière portion du pharynx aurait lieu parce que cette portion est la plus mince, que les fibres musculaires n'y sont pas entrelacées comme c'est le cas plus crânialement, mais sont disposées parallèlement les unes aux autres, de telle sorte qu'elles peuvent être plus aisément écartées les unes des autres par un bol d'aliments et enfin, parce que le diamètre plus étroit de la cavité pharyngienne en cet endroit favorise la stase des aliments. Quant au triangle de LAIMER nous aurons bientôt l'occasion de nous étendre sur ce sujet [1]). Il se trompe encore lorsqu'il considère comme ayant la même valeur anatomique et pathogénique des diverticules de l'*oesophage* (FRIDBERG, OTTO, DE GUISE et BERG-VEIT) et des évaginations dorsales de la portion la plus caudale de la paroi du pharynx! Il y adjoint même une dilatation de l'oesophage au dessus d'une sténose (MONRO), une gangrêne traumatique de l'oesophage (MONDIÈRE) et les „diverticules" que CRUVEILHIER a signalés sans les spécifier davantage.

Les adeptes de sa classification en „diverticules par poussée" et „diverticules par traction" ne sont pas moins confus ni superficiels que lui dans leurs descriptions, qui sont souvent absolument inutilisables. Nous voulons parler de KLOSE et PAUL (en ce qui concerne le second cas qu'ils ont décrit) et de VON BERGMANN (XXXIII) qui se borne à dire que l'orifice du diverticule se trouve „hoch oben im Oesophagus", expression qui, à coup sûr, est bien dépourvue de précision anatomique, alors que, si l'on réfère à certaines indications que fournit cet auteur, il faut supposer qu'il décrit un diverticule *du pharynx*.

[redacted]

tableau III B, n° 24) la description et la discussion! Or, il suffit de comparer, même superficiellement, les divers cas que nous venons de signaler, pour s'assurer qu'ils ne peuvent être placés sur la même ligne.

SCHWARZENBACH parle également d'un „diverticule *de l'oesophage*", alors qu'il décrit une évagination de la paroi du sinus piriforme. Dans ses déductions il n'est exclusivement question que des caractères anatomiques et physiologiques de l'*oesophage*, excepté toutefois quand il parle de l'étiologie du diverticule.

Dans la description de VON BERGMANN (XXXII), la confusion est même presque incroyable. Tandis qu'il décrit un diverticule du *sinus piriforme*, il identifie la structure de la paroi de ce sinus à celle de l'oesophage: il n'a même pu établir de distinction entre les fibres musculaires longitudinales et les fibres musculaires circulaires! Si l'on continuait de la sorte, l'anatomie perdrait toute importance et l'on en arriverait par exemple à considérer l'aponévrose pharyngienne comme faisant partie de la paroi de l'oesophage.

Nous croyons que ces confusions, qui ont eu pour point de départ les considérations émises par ZENKER, doivent leur cause principale à cette circonstance qu'il a tenté de donner une interprétation générale de ces diverticules que nous désignerons plus loin sous le nom de laryngo-pharyngiens dorsaux. Ainsi que nous l'avons dit, il fait intervenir dans la formation de ces diverticules la majeure partie de la portion crâniale de la paroi dorsale de l'oesophage. Il pense notamment avoir trouvé dans les études de LAIMER sur la structure de l'oesophage, un argument important en faveur d'une explication générale des diverticules dorsaux dans la partie supérieure de l'oesophage. Ici, dans la portion triangulaire de la paroi de l'oesophage qu'a décrite LAIMER, les fibres musculaires longitudinales feraient défaut, ce qui constituerait un locus minoris resistentiae contre toute pression exercée sur la paroi. Nous aurons l'occasion de revenir sur l'opinion exprimée par ZENKER au sujet du mode de formation des diverticules pharyngiens. Cependant si nous nous en référons au résumé détaillé (ou à la citation?) que nous donne HAECKERMANN des résultats des recherches de LAIMER, ZENKER ne s'y serait pas conformé très exactement. Afin de bien nous faire comprendre, nous signalerons ici des particularités, qui nous seront encore utiles ailleurs.

Citons tout d'abord textuellement ce que nous lisons dans le travail de HAECKERMANN (l. c. p. 24 et s.), n'ayant pu nous procurer le mémoire original de LAIMER:

„Die Längsmuskulatur des Oesophagus entspringt in ihrem Haupttheil, nach beiden Seiten als zwei Längswülste abwärts verlaufend, an der medialen Leiste der Hinterfläche des Ringknorpels, bezüglich von einem daselbst angehefteten sehnigen Streifen. Diese beiden Längswülste vereinigen sich als solche mit

ihrem freien hinteren Rand zuerst in einem *Punkt, der gewöhnlich 2—3, selten bis 5 cM. tief unterhalb des unteren Randes der Cartilago cricoidea gelegen ist.* So entsteht zwischen ihnen ein *keilförmiger, mit der Spitze nach unten gerichteter Spalte von 2—3, ja abnormer Weise 5 cM. Höhe. Gedeckt* wird dieser Defekt einmal *durch Fasern*, welche, sich *von den beiden Seitenwülsten* nach rückwärts ablösend, entweder in transversalem Verlauf in die entsprechenden der Gegenseite übergehen, oder, schräg rück- und abwärts verlaufend, nach oder ohne erfolgter Kreuzung mit den entsprechenden Fasern der Gegenseite, sich wieder dem senkrechten absteigenden Verlauf der ursprünglichen Seitenwülste anschliessen. Eine *wirkliche Längsmuskulatur* kommt jedoch diesem dreieckigen Raum *nicht* zu.

„Eine *besonders wichtige Stelle* kommt zur Verstärkung dieser Partie dem Muskulus *Constrictor inferior* zu. *Dieser Muskel reicht* mit seinen, ohne Raphe (wie die beiden oberen Konstrictoren) in der Mittellinie der hinteren Schlundwand in einander von beiden Seiten übergehenden, Fasern *mehr oder weniger weit nach abwärts*, derart, dass in der Regel seine Fasern einen *nach unten konvexen Bogen* bilden und, sich zum Theil mit denen der anderen Seite kreuzend, *nachher der Längsmuskulatur des Oesophagus zugewendet* haben.

„In *wenigen* Fällen gehen die *untersten Fasern* in *horizontalem* Verlauf in die der Gegenseite über, und ist *ausserdem dabei* beobachtet worden, dass die untersten, an der Seite der Cart. cricoidea entspringenden Faserzüge *direkt nach abwärts zu der Längsmuskulatur des Oesophagus* ziehen.

„Auf die Weise wird in der Regel der erwähnte *dreieckige Raum* von hinten *durch den Constrictor inferior gestützt*, während in *seltenen* Fällen diese Stütze infolge des erwähnten Verlaufes *unvolkommen* ausfällt. Was die *circuläre, innere Muskelschicht* des Oesophagus betrifft, so schreibt LAIMER ihr einen *selbständigen Anfang in der Höhe des unteren Ringknorpelrandes* zu. Ihr Faserverlauf ist z. T. ein ringförmiger, z. T. ein elliptischer, z. T. ein in Schraubenbahn das Speiserohr umkreisender."

Or, comme l'oesophage commence exactement (d'après HENLE) au niveau du bord inférieur du cartilage cricoide, il possède donc dès son origine des fibres musculaires annulaires [1]). Ces dernières forment *aussi* la couche musculaire interne de la portion triangulaire de la paroi décrite par LAIMER. En ce point, la paroi postérieure de l'oesophage se compose de trois couches musculaires, abstraction faite de la muqueuse et du tissu conjonctif: l'une de ces couches, la plus interne, est circulaire; puis, vient une couche provenant des faisceaux de fibres musculaires

1) Selon HENLE, la portion crâniale de l'oesophage est nettement délimitée par ce fait que, au lieu des constricteurs bilatéraux du pharynx, apparaissent subitement des fibres musculaires en forme d'anneaux complets.

longitudinaux et, enfin, l'extrémité caudale du m. constricteur inférieur du pharynx. Ces deux dernières couches ne sont pas toujours uniformément et complètement développées.

Or, cette disposition est toute différente de l'idée que se fait ZENKER, lorsqu'il prétend que la portion triangulaire de la paroi décrite par LAIMER constituerait un locus minoris resistentiae, par suite de l'„absence" de faisceaux musculaires longitudinaux. Nous espérons aussi parvenir à démontrer que les diverticules dont il est ici question étaient exclusivement formés par la paroi *du pharynx*.

C'est de cette manière que ZENKER commença à faire confusion. Il considéra tous les diverticules oesophagiens situés en cet endroit comme des „pharyngocèles" (il eût été plus exact, conformément à son interprétation, de leur donner le nom de „pharyngo-oesophagocèles"). HAECKERMANN, qui fut un de ses adeptes, arriva par ses recherches à des conclusions erronées, dont nous parlerons dans la suite.

Il est évident qu'il est essentiel de distinguer si le diverticule s'est formé aux dépens de la paroi *du pharynx* ou aux dépens de celle *de l'oesophage*.

Quels sont les signes distinctifs que nous pouvons utiliser dans ce but?

Différents auteurs (et entre autres HAECKERMANN) ont donné une analyse minutieuse des faisceaux musculaires qui se distribuent dans la paroi du diverticule qu'ils décrivent; ils signalent ceux qui appartiennent à la paroi de l'oesophage et ceux qui font partie du m. crico-pharyngien. Etablir cette distinction avec certitude dans un diverticule volumineux nous parait impossible [1]. Si nous nous en référons à la citation (v. plus haut) extraite du travail de HAECKERMANN, les fibres les plus inférieures du m. crico-pharyngien, qui prend naissance sur les parois latérales du cartilage cricoide, se continuent *toujours* avec les fibres musculaires longitudinales de l'oesophage. Ce n'est que par leur origine, qu'on parvient très difficilement à les distinguer des „bourrelets longitudinaux" (Längswülste), qui naissent de la face postérieure du cartilage cricoide. Lorsque le sac a atteint un certain volume, on comprend que ces fibres du m. crico-pharyngien, tout en n'ayant pas au début pris la moindre part à la formation de l'évagination, doivent être plus ou moins facilement entrainées par les fibres avoisinantes de la paroi du sac: on trouvera donc alors dans la paroi ventrale du diverticule des fibres musculaires provenant du muscle crico-pharyngien et qui sembleront appartenir à la tunique musculaire longitudinale de l'oesophage.

Quant à ce qui concerne maintenant les fibres annulaires de

---

1) Etant donné que la muscularis de la partie crâniale de l'oesophage est formée, tout comme les constricteurs du pharynx, par des fibres musculaires striées, l'étude microscopique ne peut ici être d'aucune utilité.

ce dernier, les plus supérieures s'insérant au bord postérieur du cartilage cricoide, se distingueront difficilement du m. crico-pharyngien, dans une formation en forme de sac.

L'exactitude de notre hypothèse se trouve confirmée par ce fait que KÖNIG, qui sans aucun doute a décrit un diverticule *du pharynx*, y a trouvé dans la paroi ventrale des fibres musculaires longitudinales.

Ce n'est que si l'on dissèque les fibres musculaires jusqu'à leur origine au cartilage cricoide que l'on peut tirer des conclusions sur la situation de l'orifice du diverticule, et encore faut-il toujours agir avec une extrême prudence.

Il y a cependant deux signes distinctifs rationnels qui nous permettent de distinguer avec certitude les diverticules oesophagiens des diverticules pharyngiens. Ils sont la conséquence immédiate de la connaissance de la situation de l'entrée de l'oesophage et du point où s'unissent à angle aigu les „bourrelets longitudinaux", décrits par LAIMER, de la tunique musculaire longitudinale de l'oesophage. Ce sont la *situation* et la *forme du „rebord"*.

On doit s'attendre a priori, et c'est ce que confirme l'observation, à ce que la paroi ventrale d'un sac pendant (avec ou sans tunique musculaire) doive se continuer sous un angle aigu avec la paroi dorsale du pharynx ou de l'oesophage, et qu'il se forme, par conséquent, au niveau de cette continuité, un *rebord*. Ce rebord est donc le bord ventral (caudal) du sac et constitue la limite caudale de l'orifice d'entrée du diverticule.

Or, s'il s'agit d'un diverticule de la paroi *du pharynx*, ce rebord ne pourra pas siéger plus bas qu'au niveau du bord inférieur du cartilage cricoide: il constitue *alors* le bord dorsal de l'entrée de l'oesophage, où se trouve l'extrémité caudale de la paroi du pharynx (paroi ventrale du sac). De cette façon le bord postérieur de l'entrée de l'oesophage se distingue plus nettement qu'à l'état normal. Il faut ajouter que le rebord, qui naturellement est perpendiculaire à la longueur de l'oesophage, était légèrement épaissi dans certains diverticules du pharynx.

Si au contraire le diverticule se formait par évagination de la partie triangulaire de la paroi *de l'oesophage*, décrite par LAIMER, au lieu d'un rebord transversal nous devrions trouver un rebord *en forme de fourche*, dont l'angle, c'est-à-dire la limite caudale de l'orifice d'entrée du diverticule, serait situé à 2 cm. au moins au dessous du bord inférieur du cartilage cricoide. C'est là, en effet, que se trouve le sommet du triangle équilatéral de LAIMER.

La situation et la forme du rebord nous permettent de distinguer avec certitude le diverticule du pharynx du diverticule de l'oesophage: il nous parait fort invraisemblable que le rebord d'un diverticule du pharynx puisse se déplacer caudalement (par traction de la paroi du sac à l'état de replétion). En effet, la paroi de l'oesophage est épaisse, et si précisément dans le trian-

de LAIMER une „wirkliche Längsmuskulatur" fait défaut, par contre la puissante tunique musculaire annulaire se trouve renforcée par des fibres musculaires provenant des deux „bourrelets longitudinaux" et par celles du m. crico-pharyngien, lorsque ces dernières ne sont pas entraînées par la paroi du diverticule.

Tandis que les différents auteurs signalent là présence d'un rebord transversal [1]) au niveau du bord caudal du cartilage cricoide (même lorsque le sac est très développé, ce qui prouve l'exactitude de la remarque que j'ai faite plus haut), c'est en vain que nous avons cherché dans la bibliographie la mention d'un rebord occupant une situation plus caudale et affectant la forme d'une fourche plus ou moins prononcée. Ce qui veut dire, en d'autres termes, que dans la bibliographie que j'ai consultée, je n'ai pas trouvé d'indication permettant de conclure à la formation d'un diverticule de cette partie triangulaire de la paroi de l'oesophage signalée par LAIMER. Mais en nous basant sur la situation de leur orifice, nous pouvons, au contraire, admettre avec certitude que les diverticules n° 3, 8, 11, 12, 19, 20, 21, 24 et 25 de notre tableau III B sont des *diverticules du pharynx*; celà nous parait aussi probable pour le n° 17, si nous nous en rapportons à la figure qui en a été donnée. De cette façon, tout au moins pour les cas que nous venons de citer, il est inexact d'admettre avec ZENKER que les diverticules „par poussée" (pharyngocèles) se trouvent localisés aussi bien dans l'extrémité caudale du pharynx que dans le triangle de la paroi dorsale de l'oesophage, décrit par LAIMER. C'est ce qui se trouve démontré ici en se fondant sur le critérium sus-mentionné. Nous en indiquerons encore ultérieurement d'autres motifs.

Nous avons rangé les autres cas parmi les diverticules du pharynx, en nous basant soit sur la description qu'on en a faite, soit sur leur forme, soit sur le nom qu'on leur a donné (nos 9 et 10).

Lorsque les caractères anatomiques nous autorisent à distinguer les diverticules du pharynx de ceux de l'oesophage plus nettement même que le pharynx normal de l'oesophage normal, il n'y a aucun motif pour que nous réunissions tous les diverticules sous la dénomination collective de „diverticules de l'oesophage" et que nous établissions de la sorte une confusion regrettable.

Cette distinction est, en outre, importante *au point de vue clinique*: tandis que les diverticules du pharynx, dont l'orifice siège au niveau du bord inférieur du cartilage cricoide, occasionnent de très grandes difficultés de déglutition et entrainent la mort par inanition si l'intervention chirurgicale ne s'effectue pas à temps, au contraire, les diverticules de l'oesophage, dans l'immense majorité des cas, n'ont pas les mêmes conséquences

1) C'est ce que nous concluons de leur description. Ainsi, par exemple KÖNIG dit: „Mündung direkt oberhalb des Eingangs zum Oesophagus" et il ajoute: „in der Höhe der unteren Ränder vom Ring und der oberen Luftröhrenknorpel."
WORTHINGTON parle d'un rebord transversal puissant.

funestes et ne se constatent que par hasard, à l'autopsie. Cette différence dépend de ce que les diverticules pharyngiens à l'état de replétion, dès qu'ils ont atteint une certaine taille, comprimment l'oesophage, le déplacent et provoquent ainsi des phénomènes de sténose particuliers, tandis que les diverticules de l'oesophage naissent, presque sans exception, par suite d'une traction cranio-ventrale, ce qui fait que leur orifice d'entrée se trouve situé plus caudalement que leur sommet. Ils ne sont, par conséquent, remplis d'aliments qu'exceptionnellement et conservent pour celà de petites dimensions. Le diverticule oesophagien n'exerce, en outre, pas de pression sur l'oesophage, car son adhérence est telle qu'il s'écarte de plus en plus de l'oesophage. Quant aux diverticules oesophagiens autres que les diverticules par traction, ils trouvent pour se loger, dans la cavité thoracique, un espace bien plus favorable pour éviter de comprimer l'oesophage, que les diverticules du pharynx qui doivent se loger dans l'espace rétropharyngien ou rétrooesophagien. Par contre, on ne connaît pas, pour autant du moins que nous le sachions, de diverticules du pharynx formés par traction.

Mais il n'est pas suffisant de diviser nettement les diverticules en diverticules du pharynx et diverticules de l'oesophage. On a observé des évaginations en des points très divers du pharynx. Ce n'est pas seulement au point du vue des différences qu'offrent leur étiologie et leur pathogenèse, mais encore au point de vue de leur importance clinique différente, qu'il est nécessaire de les subdiviser, en se fondant sur la situation de leur orifice.

ALBRECHT (1885) distingue des *diverticules épipharyngiens* (dont l'orifice siège dans la paroi dorsale du pharynx) et des *diverticules parapharyngiens* (dont l'orifice siège dans la paroi latérale du pharynx), tandis qu'il considère „l'appareil laryngo-trachéo-pulmonaire" comme un *diverticule hypopharyngien*. Mais ses deux premières dénominations rappellent trop son hypothèse atavistique, dont nous parlerons dans notre Chapitre III § 4. Elles supposent une genèse, qui semble *pour le moins* douteuse. De plus, cette subdivision ne localise pas assez exactement la situation de l'orifice; elle l'indique bien par rapport au plan sagittal médian, mais nullement par rapport à la distance qui sépare cet orifice du crâne. Or, la connaissance de cette distance est aussi importante.

Il nous parait désirable d'établir, ainsi que nous l'avons dit plus haut, une classification vraiment anatomique des diverticules du pharynx, afin que nous puissions, par la nomenclature déjà, nous faire une idée exacte de la situation de l'orifice. Abandonnant donc le terrain glissant de l'hypothèse étiologique, nous nous placerons sur le sol ferme des connaissances anatomiques positives.

Tandis que nous indiquerons par les épithètes: dorsal, latéral et éventuellement ventral, la situation de l'orifice par rapport au plan sagittal médian, nous emploierons, pour la déterminer

par rapport à la base du crâne, la subdivision du pharynx, telle qu'elle est adoptée par LUSCHKA, TILLAUX et autres.

D'après ces auteurs, le pharynx comprend trois parties, comparables à trois étages, auxquels manqueraient pourtant des planchers permanents, de telle sorte qu'ils ne peuvent être séparés les uns des autres que par des plans virtuels.

1°) La *cavité naso-pharyngienne*, délimitée caudalement par le plan horizontal [1]) passant par la voûte palatine.

2°) La *cavité bucco-pharyngienne*, délimitée caudalement par le plan horizontal passant par la base de la langue et le bord de l'épiglotte.

3°) La *cavité laryngo-pharyngienne*, dont la limite caudale est constituée par le plan horizontal, dans lequel se trouve située l'entrée de l'oesophage (c'est-à-dire au niveau du bord caudal du cartilage cricoide).

Selon que l'orifice du diverticule fait communiquer le sac avec l'une ou l'autre de ces trois cavités, nous dirons que le diverticule est naso-pharyngien, bucco-pharyngien ou laryngo-pharyngien; nous indiquerons en même temps sa situation par rapport au plan sagittal médian, en disant qu'il est latéral ou dorsal.

Nous ne nous dissimulons pas que, les parois de ces espaces n'étant séparées que par les lignes de section des plans horizontaux cités plus haut, leurs limites ne sont par conséquent qu'artificielles. Mais il est impossible de subdiviser le pharynx en se fondant sur des caractères anatomiques de sa paroi faciles à distinguer. Nous croyons cependant que la subdivision que nous proposons sera suffisante pour nous permettre de distinguer les différents diverticules du pharynx.

Pour la clarté de notre sujet, nous commencerons par une brève définition des dilatations générales et locales de l'*oesophage*, en citant quelques cas à titre d'exemples. J'ai choisi comme caractère distinctif *la forme* de ces dilatations, parce qu'elle est plus importante, en ce qui concerne l'oesophage, que la situation de l'orifice, qui d'ailleurs n'est pas très facile à localiser. Dans la suite cependant, nous ne nous occuperons exclusivement que des diverticules du *pharynx*, car nous n'aurons pas l'occasion de nous étendre davantage sur les diverticules de l'oesophage. Pour plus de détails je renvoie le lecteur aux publications de OEKONOMIDES (LIII), KLEBS (XVIII), LUSCHKA (LXIII), MERMOD (LXIV) etc.

Nous mentionnerons d'abord les termes qui ont été proposés par les anciens anatomo-pathologistes et que nous proposons de remplacer par les termes suivants:

ectasie = *dilatation* circulaire intéressant plus ou moins uniformément toutes les couches de la paroi, sur une étendue variable.

---

1) Dans ce plan se trouve le voile du palais relevé qui, pendant le mouvement de déglutition, forme une limite réelle, quoique passagère.

diverticule = *sac pharyngien* ou *oesophagien*, c'est-à-dire toute évagination, en forme de sac, de la paroi du pharynx ou de l'oesophage.
diverticule s. s. (sensu strictiori) = diverticule dont la paroi contient des éléments musculaires.
pharyngocèle ou *oesophagocèle* = diverticule formé par évagination de la muqueuse et de la sous-muqueuse, c'est-à-dire une hernie de la muqueuse du pharynx ou de l'oesophage.

Ainsi que nous l'avons dit déjà (p. 388), la structure de la paroi n'a pu être déterminée avec certitude que dans quelques cas seulement. Nous attirerons ultérieurement l'attention sur un autre caractère qui nous permettra de distinguer les diverticules, sans en connaître la structure.

OESOPHAGE.

I. *Ectasie (dilatation)*, selon sa forme:
   1°) *ampullaire*, toujours à la suite d'une sténose de l'oesophage ou du cardia. La forme est analogue à celle que prend l'uretère au dessus d'un point imperméable de son trajet. Elle est assez fréquente.
   2°) *fusiforme*, ici pas de sténose. Est très rare. Considérée: comme de nature congénitale par certains auteurs („Vormagen" à paroi épaissie de LUSCHKA; 3 cas signalés par ARNOLD); comme conséquence d'une oesophagite chronique, par d'autres auteurs (STERN); comme conséquence de la dégénérescence graisseuse de la muscularis, par d'autres encore (KLEBS, BERG, ROKITANSKY).

II. *Diverticule (sac oesophagien)*.
   1°) *effilé* ou *en forme de cornet*, à sommet fixé, par traction. Assez fréquent (trouvé à Kiel 70 fois sur environ 4550 autopsies, soit dans une proportion d'environ 1,54°/₀ des autopsies pratiquées).
   2°) *piriforme*, *en forme de mamelon* ou *de sphère*, soit libre, soit lâchement uni aux organes voisins. Rare. La plupart constituent des diverticules s. s., parfois d'origine inconnue, parfois provenant de modifications locales de la paroi de l'oesophage (NIKOLADONI, BERG, TETENS, FRIDBERG, OEKONOMIDES etc.)

PHARYNX.

I. *Ectasie* (*dilatation* générale du pharynx): signalée uniquement dans des cas de diverticules laryngo-pharyngiens dorsaux, voir Tableau III B, nos 1, 8, 25. La paroi du pharynx se continue régulièrement avec celle du diverticule. Le rebord ne se forme qu'au bord caudal de l'orifice dans les grands diverticules.

II. *Diverticule (sac pharyngien).* Inconnu en forme de cornet. Selon la situation de l'orifice nous distinguerons:

1°) DIVERTICULE NASO-PHARYNGIEN: *a*) *latéral* (VIRCHOW, PERTIK (bilatéral), V. BROESIKE).

b) *dorsal*, inconnu, sauf recessus médian du pharynx.

2°) DIVERTICULE BUCCO-PHARYNGIEN: *a*) *latéral* (WATSON, WALDENBURG (?), HEUSINGER, GASS, WHEELER).

b) *dorsal*, inconnu.

3°) DIVERTICULE LARYNGO-PHARYNGIEN: *a*) *latéral* (SCHWARZENBACH, VON BERGMANN).

b) *dorsal*, CH. BELL, LUDLOW, MARX-KÖNIG, THILOW, WORTHINGTON, GIANELLA, KÜHNE, ROKITANSKY, GÖPPERT [1]), KLOSE et PAUL [1]), HETTICH, BRAUN, FÖRSTER, ZENKER, KLOB, SANDAHL et AXEL KEY [2]), NISSEN [2]), WHEELER, VIRCHOW, ROSENTHAL, HAECKERMANN, TENDELOO.

---

1) Nous avons dû nous contenter, pour les déterminer, des expressions un peu vagues, des auteurs: „diverticulum pharyngis". „Schlundbeutel".

2) Voir p. 413 et suiv.

CHAPITRE II.

ANATOMIE PATHOLOGIQUE ET HISTOLOGIE.

Passons maintenant à la description des caractères anatomiques et histologiques des diverticules du pharynx, en nous tenant cependant aux caractères constatés à l'autopsie et dont nous avons pu consulter la description soit dans des mémoires originaux, soit dans des comptes-rendus lorsque nous n'avons pu disposer des travaux originaux.

Nous nous bornons à examiner les cas dont on a fait l'autopsie, non seulement à cause de la possibilité des erreurs de diagnostic clinique, mais parce que, pour pouvoir juger de la nature, de l'étiologie etc. de ces diverticules, nous avons besoin de certaines données que l'examen clinique ne saurait nous fournir. L'„oesophagoscopie" ou plus exactement la „pharyngoscopie", dont seul jusqu'à ce jour WALDENBURG s'est servi, peut certainement nous renseigner sur la situation de l'orifice et même, dans une certaine mesure, sur la forme et les dimensions du sac; mais elle ne le peut pourtant qu'approximativement et elle ne saurait nous fournir aucun renseignement sur la structure de la paroi, qui joue un rôle très important dans la solution des questions auxquelles nous devons répondre.

Afin de faciliter notre exposé et de prévenir des répétitions autant que possible, nous avons dressé des tableaux, comprenant non seulement les caractères anatomiques, mais encore d'autres renseignements qui pourraient rendre plus claires l'étiologie et la pathogenèse.

Comme nous le faisions remarquer plus haut, certaines descriptions sont inutilisables, à cause du vague des expressions. Que l'on se rappelle le „hoch oben im Oesophagus" du travail obscur de VON BERGMANN. Il nous est également impossible de dire avec certitude si WALDENBURG décrit un diverticule *bucco*-pharyngien latéral.

Quant à la distinction controversée entre le diverticule s. s. et le pharyngocèle, nous nous en occuperons dans un § spécial, après que nous aurons exposé les observations macro- et microcopiques des différents auteurs.

§ 1. DIVERTICULES NASO-PHARYNGIENS.

Ainsi qu'il résulte du tableau dressé à la fin de ce mémoire, on ne connait pas de diverticule naso-pharyngien dorsal, à moins que l'on ne veuille considérer comme tel le recessus médian du pharynx „agrandi", qui se présente fréquemment [1]). Certains auteurs affirment l'avoir observé souvent notamment à la suite de processus pathologiques, ou bien avoir constaté la présence de plusieurs sillons, placés les uns à côté des autres, sur l'amydale pharyngienne. SUCHANNEK, afin d'éviter qu'on ne confonde ce recessus avec la bourse pharyngienne embryonnaire de KILIAN, a proposé de le désigner sous le nom de „pseudobourse". (La bourse pharyngienne embryonnaire de KILIAN semble toujours disparaître après la vie foetale et n'avoir aucun rapport avec les processus postembryonnaires. Elle n'offre pour nous aucun intérêt).

Mais étant donné que la grandeur de ce recessus, aussi bien que la prolifération du tissu adénoide qui forme l'amygdale pharyngienne dont le recessus dépend, varie entre des limites „physiologiques" très étendues, il est très difficile de déterminer une démarcation nette entre l'état normal et ce qui mérite d'être considéré comme une altération pathologique. Pour autant que je le sache, on n'a pas observé de dilatations très marquées du recessus, ne laissant aucun doute sur leur nature pathologique; j'ajouterai même que l'on ne peut s'attendre à en rencontrer, en raison de la présence du plancher osseux (portion basilaire de l'occipital) sur lequel repose l'amygdale pharyngienne, ainsi que du tissu fibreux avoisinant (p. 460).

Au fond le recessus n'est pas un diverticule, c'est-à-dire une évagination autonome de la paroi du pharynx. En réalité, POELCHEN, dans un travail qui mérite d'être lu, a démontré qu'à cet endroit la muqueuse du pharynx revêt simplement une dépression entre les muscles longs de la tête (grands droits ant. de la tête) et les masses fibreuses de l'occipital. (Voir POELCHEN l. c. Pl. III. Comparer en outre la note 1 p. 460).

Des *diverticules naso-pharyngiens latéraux* ont été décrits par ZUCKERKANDL (résumé par VON KOSTANECKI (XXII) et par BROESIKE), PERTIK, KIRCHNER et BROESIKE. Ainsi que le fait observer à juste titre PERTIK, dans la pratique des autopsies on fait habituellement très peu attention à cette partie de la paroi du pharynx. Sans celà il suppose que l'on aurait observé et décrit beaucoup plus de diverticules naso-pharyngiens latéraux. En effet, VON KOSTANECKI, dans le nombre restreint de pharynx qu'il a

---

1) Cette „dépression" de la muqueuse de l'amygdale pharyngienne (ou troisième amygdale, dont nous reparlerons dans notre Chapitre III § 1) a été décrite par MAYER sous le nom de bourse pharyngienne et désignée par d'autres auteurs sous le nom de fosse médiane du pharynx.

examinés avec soin, a rencontré fréquemment des diverticules de cette espèce. Cette remarque est bien digne d'attirer l'attention des anatomo-pathologistes, surtout aujourd'hui que les connaissances cliniques des maladies naso-pharyngiennes prennent de plus en plus d'extension. Avant de faire connaître ces cas, nous donnerons un court aperçu topographique de la paroi naso-pharyngienne, afin de rendre notre exposé plus clair.

D'après PERTIK, les faces latérales de cette paroi présentent deux loci minoris resistentiae, séparés l'un de l'autre par le m. péristaphylin interne (m. levator pal. mollis).

L'un, ventral, est situé entre le m. péristaphylin interne et la partie médiane du cartilage de la trompe (dorsalement), et le m. péristaphylin externe (m. tensor pal. mollis) (ventralement). Ces deux muscles s'entrecroisent [1]) et délimitent ainsi un espace ayant la forme d'un triangle presque équilatéral, à sommet dirigé caudalement et dans l'étendue duquel la paroi du pharynx n'est constituée que par la muqueuse et l'aponévrose céphalo-pharyngienne.

L'autre, dorsal, est la fossette de ROSENMÜLLER, qui affecte aussi la forme d'un triangle équilatéral et dont la paroi est constituée aussi par la muqueuse et l'aponévrose céphalo-pharyngienne (qui est située ventralement aux m. constricteurs du pharynx [2]). Cette fossette est délimitée par le bord dorsal du m. péristaphylin interne (ventralement), par le bord cranial du m. ptérygo-pharyngien ou céphalo-pharyngien (m. pterygo- s. kephalo-ph.), qui constitue la base du triangle, et par le ligament latéral du pharynx (dorsalement). Ce ligament, déjà signalé par TOURTUAL, est le bord épaissi et très saillant de l'aponévrose céphalo-pharyngienne. Cette aponévrose, comme on le sait, s'insère à la base du crâne selon une ligne arciforme qui, partant de l'extrémité dorsale du corps du sphénoide, passe au dessus de la trompe d'Eustache et se dirige vers la partie interne de la crête pétreuse, où elle se recourbe ventralement, à angle aigu, et va se terminer sur la paroi interne de l'apophyse ptérygoide. De même que l'aponévrose céphalo-pharyngienne est fixée, sur la ligne médiane,

---

1) Voir TILLAUX, 1884. fig. 103.

2) Comme on le sait, la paroi du pharynx est constituée par les couches suivantes:

1°) la muqueuse;

2°) la sous-muqueuse, dans laquelle se trouvent des glandes muqueuses, et qui se continue avec une forte couche de tissu conjonctif, constituant l'*aponévrose du pharynx* (aponeur. pharyngea), encore appelée „couche fibreuse" ou aponévrose interne, qui s'insère à la base du crâne sous le nom d'*aponévrose céphalo-pharyngienne* (fascia kephalo-pharyngea) et qui est très développée partout où la muscularis fait défaut. Elle disparait presque entièrement au voisinage de l'oesophage. Elle forme une loge pour l'amygdale buccale.

3°) la muscularis ou couche musculaire;

4°) le *fascia du pharynx* (fascia pharyngea) ou aponévrose externe ou „couche cellulo-fibreuse", qui est plus mince, mais possède partout le même degré de développement. Il se continue avec le fascia bucco-pharyngien (fascia bucco-pharyngea),

au tubercule pharyngien par le puissant ligament médian du pharynx, de même ses parois latérales sont formées par les ligaments latéraux du pharynx, qui naissent du rocher.

ZUCKERKANDL a fait l'observation suivante: les trompes d'Eustache dont le cartilage [1]) est très développé, se prolongent jusqu'à la face crâniale du voile du palais, sous la forme de sillons, longs d'environ 1,5 cm., et larges de 1,4 cm. Chacun de ces sillons est délimité: dorsalement par la paroi latérale du pharynx et par le m. péristaphylin interne, ventralement, par le pli salpingo-palatin de TOURTUAL. Ce pli, contenant le ligament salpingo-palatin qui le renforce, s'étend de l'orifice tubaire jusqu'au voile du palais et correspond à peu près au bord dorsal du m. péristaphylin externe. Si l'on écarte l'une de l'autre les parois de la trompe en tirant sur la lame cartilagineuse interne, on découvre un repli de la muqueuse, qui forme la limite crâniale entre le sillon et la trompe. Ce sillon très prononcé, formé par la paroi du pharynx et que ZUCKERKANDL a appelé *recessus salpingo-pharyngeus*, s'étend donc, entre les muscles péristaphylins externe et interne, très écartés l'un de l'autre, jusqu'au feuillet aponévrotique qui revêt latéralement ces muscles. Un second repli en forme de croissant divise le recessus en une dépression ventrale, peu profonde et en une dépression dorsale, plus profonde mais aussi plus étroite. D'après ZUCKERKANDL, la formation du recessus est le résultat d'un développement exagéré du locus minoris resistentiae ventral de PERTIK, que ZUCKERKANDL considère comme étant l'espace compris entre le pli salpingo-palatin et le m. péristaphylin interne. Il examina à ce propos 10 crânes et constata l'existence de cette dépression 2 fois à gauche, 2 fois à droite et 4 fois des deux côtés simultanément. VON KOSTANECKI l'a trouvée même très profonde, à plusieurs reprises. Il suppose que la largeur anormale de l'orifice pharyngien de la trompe d'Eustache, signalée par divers auteurs (SCHWARTZE, URBANTSCHITSCH) est la conséquence d'un grand développement du recessus de ZUCKERKANDL (en faisant abstraction de leur attribuer comme cause, une inflammation, ulcération etc.). Nous aurons l'occasion de revenir dans notre Chapitre III, § 2 sur la différence des opinions émises par ZUCKERKANDL, PERTIK et VON KOSTANECKI.

PERTIK a décrit en outre une *dilatation bilatérale des fossettes de* ROSENMÜLLER [2]). Ces diverticules, qui en raison de leur origine, renferment dans leur paroi de nombreux follicules lymphatiques, sont des pharyngocèles comme les recessus salpingo-pha-

---

1) A partir du cartilage, la muqueuse formait un repli, long de 1,5 cm.: le pli salpingo-pharyngien.

2) VON KOSTANECKI a trouvé plusieurs fois des fossettes de ROSENMÜLLER très dilatées et une fois, un diverticule absolument semblable à celui décrit par PERTIK.

ryngiens de ZUCKERKANDL. Sur le compte de ces derniers je n'ai pu parvenir à me procurer plus de détails; mais en ce qui concerne les premiers, il convient d'attirer l'attention sur leur forme: la figure très bonne de PERTIK nous montre que les parois du petit diverticule s'étendent régulièrement de tous côtés en dehors de l'orifice, de telle sorte que ce dernier possède un bord net. Cette forme correspond absolument à celle du cystidocèle, dont nous parlerons plus loin et elle corrobore nos observations sur la forme du pharyngocèle en général (voir § 5).

VON KOSTANECKI s'occupe encore d'un diverticule décrit par KIRCHNER. Au plancher d'une trompe d'Eustache, au restant absolument normale, KIRCHNER a constaté, à 1,5 mm. environ en dehors de la paroi pharyngienne, un petit sac ayant la forme et le volume d'un haricot. L'entrée de ce diverticule était à peu près circulaire; le diamètre du sac dans l'axe de la trompe mesurait environ 7 mm.; sa profondeur était de 6 mm. La paroi du diverticule consiste en une couche de tissu conjonctif dense, revêtue par une muqueuse, qui ne contient qu'un petit nombre de glandes muqueuses et un peu de tissu lymphoide. Ce diverticule est interposé entre le m. péristaphylin interne, très développé, et le m. péristaphylin externe, beaucoup plus grêle. Les fibres de ce dernier muscle qui partent de la paroi membraneuse de la trompe sont cependant bien développées et se distinguent aussi à la face externe du diverticule; cependant le fascia salpingo-pharyngien (dont la portion membraneuse de la trompe d'Eustache n'est qu'une partie) ne consiste ici qu'en une mince couche de tissu conjonctif.

C'est à ce diverticule que se rattache immédiatement l'observation faite par BROESIKE qui, sur un cadavre très avancé, trouva dans une large fossette de ROSENMÜLLER droite, dorsalement au cartilage de la trompe, un orifice fissiforme, dans lequel la sonde pénétrait aisément à une profondeur de 2 cm. Cet orifice donnait accès dans un petit sac, qui était aussi en relation avec la trompe d'Eustache et se trouvait délimité: latéralement, par l'apophyse coronoide du maxillaire inférieur et les muscles styliens jusqu'à la parotide; ventralement, par les muscles ptérygoidiens interne et externe et le ligament accessoire interne (ligament latéral interne) de l'articulation temporo-maxillaire; dorsalement, par les muscles styliens, le ligament stylo-hyoidien et la carotide interne; crânialement par l'épine et la portion tympanique du temporal; tandis que caudalement, le sac s'étendait jusqu'au milieu du maxillaire inférieur. Quant à l'orifice, il était situé dans la fossette de ROSENMÜLLER entre le m. péristaphylin interne et le constricteur supérieur du pharynx. La paroi était lisse, très mince et ne contenait ni éléments musculaires, ni cellules épithéliales, bien que l'absence de ces dernières fût peut être dûe à des altérations cadavériques (BROESIKE). Dans les deux amygdales il trouva en outre un récessus profond très marqué et, à

la place du canal incisif, un kyste, ce qui permet d'admettre avec quelque certitude qu'il s'agissait de modifications congénitales. Nous en reparlerons ultérieurement.

§ 2. DIVERTICULES BUCCO-PHARYNGIENS.

Je ne connais aucune description de diverticules bucco-pharyngiens *dorsaux*. Par contre des diverticules bucco-pharyngiens *latéraux* ont été décrits par HEUSINGER, GASS (signalé par VON KOSTANECKI et VON MIELECKI), WATSON et WHEELER.

HEUSINGER et GASS font mention d'une rumination, d'une régurgitation d'aliments introduits dans le sac et qui se serait manifestée chez les patients depuis *la plus tendre* jeunesse, fait qui offre un certain intérêt au point de vue de l'étiologie et de la pathogenèse de ces diverticules.

L'orifice, dans les deux cas, se trouvait situé „unmittelbar an der Basis der Zunge". Telles sont les seules données que je possède.

Heureusement WATSON est plus explicite dans la description de son „tube with muscular walls". Ce diverticule se voyait après qu'on eût enlevé la peau et les aponévroses cervicales superficielle et profonde et „was seen to extend downward from beneath the tendon of the digastric muscle, which crossed it superficially as far as the interclavicular notch of the manubrium sterni"; parallèle au bord ventral du m. sterno-cleido-mastoidien, il était situé sur les m. sterno-hyoidien et sterno-thyroidien. Vers le pharynx il s'étendait entre les carotides interne et externe, ventralement au m. stylo-pharyngien, crânialement aux nerfs IX et XII et, d'après la figure, caudalement au nerf VII (VON KOSTANECKI et VON MIELECKI). Si je m'en rapporte à la figure, il ne me parait pas douteux que le diverticule passait caudalement au ligament stylo-hyoidien, cependant WATSON localise la situation *de l'orifice* entre le maxillaire inférieur (crânialement) et le ligament stylo-hyoidien (caudalement). Toutefois on ne peut indiquer cette localisation que par projection, attendu que ce ligament était situé beaucoup plus latéralement que l'orifice du diverticule. Le diverticule tubuleux s'élargissait progressivement vers son fond et présentait par conséquent (d'après la figure) la forme d'une poire allongée. „The tube pierced the pharyngeal wall above the level of the m. stylo-pharyng., and opened by *a narrow slit-like orifice on the free margin of the posterior pillar of the fauces, immediately behind the tonsil*[1]). The slit-like opening was not more than $^1/_8$ of an inch in length, and *its margins were so closely in contact, that the entrance into it of solid particles from the cavity of the mouth must have been almost entirely prevented.*"

La paroi se composait d'une couche musculaire, dont les fibres

1) C'est moi qui souligne ces passages en italiques.

étaient dirigées parallèlement à la longueur du „tube" et un „mucous lining thick and tough, whilst its free surface was covered with a scale epitheliums similar to that found in oesophagus. The presence or the absence of glands in this coat could not be ascertained by reason of the age of the specimen."

Ce qui mérite attention, c'est que ce diverticule s. s. avait un orifice fissiforme, très rétréci.

Les données dont j'ai pu prendre connaissance en ce qui concerne le diverticule de WHEELER, dans le Jahresberichte de VIRCHOW-HIRSCH et dans le mémoire de VON KOSTANECKI et VON MIELECKI, se distinguent par une confusion qui m'étonne beaucoup de la part de ces derniers auteurs. Tandis que le sac qui se présentait comme „eine Geschwulst in der rechter Submaxillargegend, sehr oberflächlich", constituait „eine Ausbuchtung des Pharynx in der Gegend des *Sinus piriformis*", il (probablement l'orifice) était délimité: crânialement par le m. constricteur supérieur du pharynx; dorsalement, par le m. stylo-pharyngien; caudalement, par le m. constricteur moyen du pharynx et ventralement, par le m. pharyngo-staphylin. Si nous nous en référons à la fig. 211 de HEATH (l. c.), empruntée à GRAY, et qui est d'une netteté remarquable, le point ainsi délimité est situé immédiatement dorsalement au pilier postérieur du voile du palais (probablement dans l'espace compris entre le bord caudal du constricteur supérieur du pharynx et le bord crânial du constricteur moyen, là où le m. stylo-pharyngien pénètre dans la paroi du pharynx) et au niveau du milieu de l'amygdale, c'est-à-dire beaucoup plus latéralement et à quelque centimètres plus crânialement que le point le plus crânial du sinus piriforme!

L'indication „in der Gegend des Sinus piriformis", déjà très peu précise en elle-même, n'a donc aucune raison d'être et il ne saurait être question d'un diverticule de ce sinus même. Comme l'expression „sinus piriforme" est aussi souvent employée que rarement définie, et que par conséquent elle est assez vague au point de vue anatomique, nous indiquerons ici comment elle est définie par BOSE (XIV. I, p. 639 et s.). Du point d'insertion du ligament ary-épiglottique à l'épiglotte nait un autre repli de la muqueuse, qui se dirige vers la paroi latérale du pharynx, le ligament pharyngo-épiglottique. (Dans l'image laryncoscopique de HEITZMANN, ce ligament est appelé plica mucosae). Il forme la limite crâniale du sinus piriforme, qui est en outre délimité: médianement, par le ligament ary-épiglottique et le cartilage-cricoide; ventralement et latéralement, par la lame du cartilage thyroide; dorsalement, par la paroi dorsale du pharynx [1]), et caudalement,

---

1) Comme cette paroi est en réalité séparée du sinus par la cavité pharyngienne, qui ne semble exister qu'à l'état de repos, il vaut mieux considérer comme limite virtuelle du sinus le plan passant par la limite dorso-frontale du larynx.

par l'angle formé par la corne inférieure du cartilage thyroide et le cartilage cricoide.

Tandis que les diverticules du sinus piriforme doivent être rangés parmi ceux que nous décrirons dans le § suivant, celui qu'a décrit WHEELER est sans aucun doute un diverticule bucco-pharyngien, qui présente à peu près (peut être même absolument) la même situation que le diverticule de WATSON (et que ceux de HEUSINGER et GASS??). WHEELER enleva ce diverticule et, chose remarquable, il trouva encore, après cette opération, un „echtes Divertikel" dorsal, rétrooesophagien. Comme sous cette dénomination, d'ailleurs peu anatomique, on désigne ordinairement un diverticule laryngo-pharyngien dorsal, nous donnons dans notre tableau III, B n° 22, les rares renseignements que nous possédons au sujet de ce second diverticule.

Ce diverticule fut aussi extirpé par WHEELER. Le patient guérit rapidement, bien que l'on n'eût pas observé les règles de l'antisepsie. Ce fut donc WHEELER qui opéra pour la première fois un diverticule du pharynx, quelques années avant VON BERGMANN, qui passe pourtant en général pour avoir le premier fait cette opération.

Nous ajouterons encore que VON KOSTANECKI a observé une fois, bien que les amygdales fussent peu développées, dans la fosse amygdalienne, une dépression ovalaire, très longue et profonde. De même il constata plusieurs fois, crânialement à l'amygdale, une dépression bien développée, délimitée ventralement par le pli triangulaire (HIS) et semblable à la „Tonsillarbucht" de HIS. C'est ce que nous comptons expliquer dans notre Chapitre III. § 1.

Passons maintenant à la description des diverticules pharyngiens les mieux connus.

§ 3. DIVERTICULES LARYNGO-PHARYNGIENS.

Au point de vue clinique ce sont les plus importants, non seulement parce qu'ils sont les mieux connus, mais surtout parce qu'ils occasionnent de très grandes difficultés de déglutition, qui ont pour conséquence la mort par inanition.

Nous devons, surtout au point de vue de leur genèse, les diviser nettement en *latéraux* et *dorsaux*.

A. DIVERTICULES LARYNGO-PHARYNGIENS LATÉRAUX.

VON BERGMANN (XXXII) a observé un diverticule du sinus piriforme, dont il n'a fait connaître que les particularités indiquées dans notre Tableau III, A.

Plus intéressante est la description que nous a donnée SCHWARZENBACH d'un diverticule extirpé par BILLROTH et qui, à l'état de replétion, constituait une tuméfaction piriforme dans la région cervicale gauche, entre les deux insertions du m. sterno-cleido-

mastoidien, et dont le fond „der Clavicula aufzuliegen scheint". Etant donné que la sonde oesophagienne que l'on y introduisait, s'arrêtait à 23 cm., en arrière de la rangée de dents, c'est en ce point que se trouvait le fond du sac. A l'aide du laryngoscope, CHIARI ne put voir que la muqueuse pâle de la trachée, de l'oesophage et du sinus piriforme, mais il ne distingua pas l'orifice du diverticule. On réussit à introduire dans le diverticule un cathétère élastique (n° 12), qui pénétrait „im rückwärtigen Antheile des Sinus pyriformis, circa in der Höhe des Ringknorpels". C'est ce que confirma l'opération. Malheureusement cette expression n'est pas très précise: que veut-on désigner par: „rückwärtige Antheil"?

En considération de la situation du sac (dans d'autres diverticules laryngo-pharyngiens, le sac se trouve bien parfois latéralement, mais il reste dorsal par rapport à l'oesophage, tandis que celui dont nous parlons, lorsqu'il était rempli, pendait même latéroventralement à la trachée), je suis porté à admettre que l'orifice était *latéro-ventral*, ce qui a une grande importance au point de vue de son mode d'origine.

Lors de l'opération le diverticule apparut sous le m. sterno-cleido-mastoidien, la carotide, le nerf vague et la veine jugulaire externe. Il avait contracté des adhérences extrêmement fortes avec les organes voisins, ce qui le distingue de tous les autres diverticules du pharynx. Il présentait en outre deux évaginations peu profondes (secondaires) de sa paroi, au voisinage de son orifice étroit, et il s'étendait aussi crânialement par rapport à son orifice. A l'examen microscopique la paroi apparut partout constituée par un réseau serré de fibres élastiques, un petit nombre de cellules fixes de tissu conjonctif, des vaisseaux sanguins assez nombreux et une couche épithéliale, dont l'épaisseur atteignait son minimum là où la paroi était la plus mince. Là, le corps papillaire avait plus ou moins disparu. On constata la présence d'une glande muqueuse; pas de trace d'inflammation [1]).

Comme nous le verrons, ce diverticule se distingue sous de nombreux et même peut-être sous tous les rapports, de tous les autres diverticules laryngo-pharyngiens: notamment par sa situation et très probablement aussi par la situation de son orifice; par l'étroitesse de ce dernier, ce que l'on peut déduire du calibre du cathétère que l'on pouvait y introduire; par son adhérence intime avec les organes voisins; par les évaginations secondaires qu'il présentait et, enfin, par la structure de sa paroi. Nous extrayons ce qui suit de l'anamnèse: dix ans avant l'opération, le patient ressentit une gêne provenant de la nécessité qu'il

---

1) Probablement, dit SCHWARZENBACH, parce que le patient avait l'habitude de vider le sac avec la main, de telle sorte qu'il ne se produisait que peu ou point de phénomènes de fermentation des aliments qui s'y trouvaient arrêtés, ce que l'on doit considérer comme étant la cause de l'inflammation de la paroi du diverticule.

éprouvait d'expectorer souvent du mucus. Deux ans plus tard, il ne put plus avaler d'aliments secs et solides, sans les vomir. Le Prof. STÖRK diagnostiqua alors une inflammation de la muqueuse du pharynx et de l'oesophage. Quelque temps après, on essaya en vain de dilater l'oesophage à l'aide de bougies. Le patient souffrait beaucoup de difficultés de la déglutition. Deux ans avant l'opération, on remarqua que chaque fois qu'il mangeait, il se formait une „poche". Enfin, le malade se décida à subir l'opération qu'on lui avait conseillée déjà auparavant.

Deux autres auteurs signalent encore une situation pour ainsi dire latérale du diverticule, bien qu'ils semblent avoir observé des diverticules *dorsaux*. NISSEN dit: „das Divertikel hat seinen Sitz an der klassischen Stelle, am untersten Theile des Schlundes, gerade an der Grenze der Speiseröhre, und zwar seitlich nach links abgewichen." Il parle probablement de la situation de l'orifice et admet un déplacement du sac.

SANDAHL et AXEL KEY s'expriment plus clairement: „der Eingang war hinten und links gelegen."

Quelle est l'importance de ce déplacement vers la gauche dans ces deux cas? Le fait que dans l'un des cas les auteurs parlent de „hinten" et dans l'autre de „an der klassischen Stelle" nous autorise à penser que ces diverticules étaient dorsaux et à expliquer de la manière suivante (comme nous le ferons aussi pour notre cas) le déplacement latéral du sac. Le diverticule, qui se remplit au moment du repas, se déplace latéralement parce que l'espace rétropharyngien est restreint et qu'il ne peut repousser l'oesophage vers la face ventrale, ce déplacement étant en tout cas rendu très difficile par la présence de la trachée qui, à son tour, ne peut guère se déplacer, à cause de la présence des m. sterno-hyoidiens et sterno-thyroidiens ainsi que de la linea alba cervicalis. Cette puissante bande conjonctive est le produit de la soudure des feuillets superficiel et moyen de l'aponévrose cervicale et elle est fortement tendue. Le diverticule pharyngien ne peut donc se déplacer que latéralement et il entraine dans une certaine mesure son orifice avec lui. En outre le déplacement par rapport à l'entrée de l'oesophage est encore plus considérable, parce que l'oesophage lui-même est refoulé, par le sac, vers le côté opposé.

Dans quelques autres cas, signalés dans notre Tableau III B, où le diverticule pend le long de l'une des faces latérales de l'oesophage, on n'a pas mentionné de déplacement latéral de l'orifice du diverticule, soit parce que l'examen à ce point de vue n'a pas été suffisant, soit à cause du peu d'importance de ce déplacement. Mais un semblable déplacement ne nous autorise pas à considérer le diverticule comme *latéral* et à ne pas le ranger parmi les diverticules dorsaux, dont nous allons maintenant nous occuper.

B. Diverticules laryngo-pharyngiens dorsaux.

Ainsi qu'on peut aisément s'en convaincre en comparant nos trois tableaux, de tous les diverticules du pharynx, les diverticules laryngo-pharyngiens dorsaux sont les plus fréquents, ou plutôt les mieux décrits.

De toutes les descriptions que Zenker a consultées, il n'y a que celles de Ogle, Kunze et Betz que nous n'ayons pu nous procurer. Si l'on compare notre Tableau III B à celui de Zenker (l. c.), on constate que, pour les motifs que nous avons exposés plus haut, (p. 394), nous n'avons pas admis les cas de Fridberg, Berg, Monro, Cruveilhier et Mondière.

Tandis que Zenker déclare avoir trouvé dans la bibliographie, jusqu'à l'époque où il s'en est occupé, 22 cas signalés de véritables diverticules *du pharynx*, un contrôle nous a prouvé que 5 d'entre eux étaient des diverticules de l'oesophage. Nous admettons que ceux décrits par Ogle, Kunze et Betz ont été exactement déterminés.

Nous décrirons maintenant les diverticules cités dans notre Tableau III B, et nous attirerons d'abord l'attention sur les données anatomiques et (puisque nous aurons plus tard à nous occuper aussi de l'étiologie et de la pathogenèse), sur les données cliniques plus ou moins communes à tous ces diverticules. Nous développerons ensuite d'une façon plus détaillée le cas que nous avons examiné.

Si nous comparons les faits signalés dans notre Tableau [1]), nous pouvons en déduire les conclusions suivantes:

1°). L'*orifice* du diverticule siège dans presque tous les cas (sauf en 9, 10 et 13, où sa situation n'est pas indiquée et en 4, où elle ne l'est que vaguement), au niveau du bord inférieur du cartilage cricoide ou, ce qui revient au même, au niveau de l'entrée de l'oesophage. En 20, 21 et 25, il est situé un peu latéralement.

2°). Dans l'immense majorité des cas, l'*orifice est large*. Ce n'est qu'en 6 qu'il est étroit, ainsi que nous a semblé le montrer la figure.

3°) Dans différents cas, même là où la description n'en faisait pas mention, on doit conclure, en se fondant sur les autres caractères signalés ou sur les figures, que *la paroi du pharynx se continue insensiblement avec celle du diverticule*; ces deux parois se trouvent donc placées à peu près dans le même plan courbe.

4°). La *taille* des diverticules varie entre celle d'un pois et celle d'une grosse figue. La *forme* des petits diverticules est sphérique; elle est cylindrique ou piriforme pour les grands diverticules, lorsque le sac se rétrécit un peu au dessous de l'orifice de telle sorte qu'il en résulte la formation d'une espèce de col. Il ne faut

---

1) On ne peut évidemment pas conclure du fait que tel caractère ne se trouve pas consigné, à son absence réelle.

pourtant pas confondre ce dernier avec le col en forme de tige, tel que le présente le diverticule de KÜHNE et dont nous ne nous occuperons que dans le § 5. La forme de ce diverticule de KÜHNE (voir p. 457) est unique.

5°). Dans 14 cas, on a signalé avec plus ou moins d'insistance la présence d'une *muscularis* (dans le cas n° 8 comme étant hypertrophique); dans les cas nos 6 et 21, elle n'a été mentionnée que dans l'étendue du col. Par contre, on en a nié l'existence en 5, 7, 14 à 18 (avec ou sans étude microscopique); tandis que dans la description des autres cas, nous ne trouvons aucune indication à ce sujet. Nous reviendrons d'une façon détaillée sur la signification de ce fait dans le § 5.

6°). En 1, 2, 3, 8, 12, 21, 24 et 25 il est dit que l'*entrée de l'oesophage* est étroite; dans les autres cas, on n'en parle pas.

7°). Par contre, le *pharynx* était large dans les cas nos 1, 8 et 25; dans les autres cas, il n'en est pas fait mention.

8°). Dans tous les cas, sauf en 22, il n'y avait qu'un seul diverticule.

9°). Dans 20 cas, les patients étaient du sexe masculin; dans 2 cas seulement, du sexe féminin; pour les 3 autres cas, on n'a pas indiqué le sexe du patient.

10°). Les douleurs ne se manifestèrent pas avant l'âge de 40 ans environ, parfois même beaucoup plus tardivement, sauf en 2 et 7. Le sac offrait, selon quelques auteurs, un volume considérable et constituait même, dans la région du cou, une tumeur visible extérieurement. Les difficultés de déglutition deviennent de plus en plus intenses, mais peuvent persister pendant des années, jusqu'à ce que le plus souvent survienne la mort par inanition.

11°). Dans la plupart des cas on ignore la cause véritable ou supposée par le patient.

On trouva souvent dans le sac des restes d'aliments de différente nature (c'est ainsi que FÖRSTER y constata la présence de fragments d'os de chevreuil), ce qui permet d'expliquer la forte fétidité de l'haleine, signalée par plusieurs auteurs.

Sous le litt. 5° nous avons mentionné l'absence ou la présence d'une muscularis. En ce qui concerne le restant de sa structure, la paroi se compose d'une muqueuse et d'une sous-muqueuse plus ou moins modifiées, qui parfois sont légèrement épaissies. La muqueuse, souvent couverte d'une couche de mucus, présente des signes d'inflammation.

La couche externe se compose de tissu conjonctif, qui forme un revêtement aponévrotique (fascia du pharynx) et n'est pas intimement unie aux organes voisins.

En raison de l'intérêt particulier qu'ils présentent, nous parlerons ici de deux cas d'une sorte de formation diverticulaire, conséquence d'un traumatisme.

Dans un de ces cas (MONTI) il s'agit d'une fillette d'un an, qui avait avalé un baton de cire à cacheter et qui mourut, quel-

ques semaines plus tard, d'une broncho-pneumonie. Le corps étranger avait déterminé la formation d'un diverticule de la paroi du pharynx (où?), diverticule dont la paroi n'était constituée que par la muscularis et par du tissu conjonctif, tandis que la muqueuse avait disparu partout par ulcération. En un point la paroi était perforée et c'est là que se trouvait le baton de cire à cacheter, dont l'une des extrémités touchait à la face antérieure du corps des 3e, 4e et 5e vertèbres.

L'autre cas, que HOFFMANN appelle „traumatisches pseudodivertikel" du pharynx, se rapporte à un fou, qui s'était introduit une fourchette dans la gorge. A l'autopsie, HOFFMANN constata la présence d'une poche d'abcès, piriforme, communiquant avec le pharynx par un orifice très étroit. Sa paroi consistait en du tissu conjonctif infiltré et nécrosé à la surface; il n'y avait pas trace ni de muqueuse, ni de muscularis. L'auteur ne considère pas cette formation comme un diverticule, mais comme la poche d'un abcès, tout au plus comme un „pseudodivertikel", parcequ'il n'y a trouvé de muqueuse nullepart. Si la paroi du sac était en continuité avec l'aponévrose ou le fascia du pharynx (ce que nous n'avons pu déterminer), alors ce sac devrait être considéré comme un diverticule du pharynx.

On connait donc des cas de formations d'évaginations de la paroi du pharynx:

1°) dans lesquels la paroi du sac est constituée par toutes les couches de la paroi du pharynx: diverticules s. s.;

2°) dans lesquels la paroi du sac est formée par la muqueuse et la sous-muqueuse: Tableau I nos 1 à 3, Tableau III B n° 6 [1];

3) dans lesquels la paroi du sac est formée par la muscularis et du tissu conjonctif: cas de MONTI.

4°) dans lesquels la paroi du sac n'est formée que par du tissu conjonctif seulement: pseudo-diverticule (?) de HOFFMANN.

Parlons maintenant des résultats de mes propres observations, que nous ferons précéder de quelques données cliniques.

P. V. D. E., de S., 57 ans, vannier, fut admis le 7 avril 1891 dans le Service de Chirurgie de l'Hôpital universitaire de Leide. Il était envoyé par son médecin, qui avait posé le diagnostic: „recessus du pharynx".

Il résulte de l'anamnèse qu'il y a 20 ans environ, le patient avait pour la première fois éprouvé des difficultés de déglutition, sans qu'il put en déterminer la cause. Ces difficultés s'accentuèrent peu à peu, surtout pendant le dernier semestre, jusqu'à ce que, la semaine qui précéda son admission à l'Hôpital, il ne parvint plus à rien avaler.

Il ne souffrait pas. Mais son état général avait empiré peu à

1) Nous reviendrons ultérieurement sur ce cas et nous dirons pourquoi nous avons omis d'en signaler d'autres du Tableau III B.

peu et pendant le dernier semestre surtout, il maigrit rapidement.

Le jour de son entrée à l'hôpital il put avaler un demi verre d'eau, mais il en rendit aussitôt le contenu; les mouvements de vomissement ne furent pas observés de plus près.

Par percussion, aux deux côtés du cou on entendait un bruit tympanique, surtout à droite; après qu'il eût bu, le bruit que l'on entendait par percussion était sourd.

La sonde oesophagienne s'arrêta à 28 cm. des dents antérieures [1]); toutes les tentatives faites pour la faire pénétrer plus loin ne réussirent point.

Le 17 avril le malade mourut par inanition.

L'autopsie, qui eût lieu le 18 avril, donna les résultats suivants:

Individu de constitution robuste, très amaigri, long de 1,85, et pesant 60 Kilogs. Les poumons sont emphysémateux; la plèvre pulmonaire gauche est adhérente à la plèvre costale. Bronchite chronique double. Le coeur, le médiastin antérieur et le médiastin postérieur ne présentent aucune altération. L'estomac et les intestins sont complètement affaissés. La paroi *du pharynx très large* montre, au niveau du bord inférieur du cartilage cricoide, un diverticule dorsal, oviforme, dont le fond atteint le 9ème anneau de la trachée. Ce sac, dans lequel se trouvent quelques restes d'aliments et du mucus, pend entre l'oesophage et la colonne vertébrale, mais il est un peu dévié à droite. A l'état de replétion il devait comprimer l'oesophage. La paroi externe du sac n'est réunie aux organes avoisinants que par-ci par-là, par du tissu conjonctif lâche: la mince membrane conjonctive qui revêt le diverticule est lisse et se continue sur les parois latérales et postérieure de l'oesophage et du pharynx.

La muqueuse du diverticule et celle du pharynx présentent une rougeur inaccoutumée, que l'on peut également observer sur la muqueuse du larynx et de la trachée, qui n'offrent d'ailleurs pas d'altérations.

Un examen plus attentif de la pièce conservée dans la collection d'Anatomie pathologique du Laboratoire BOERHAAVE nous apprend que la paroi ventrale du diverticule est réunie à la paroi dorsale de l'oesophage, par du tissu conjonctif lâche.

Il ne peut réellement être question d'un orifice du diverticule, attendu que les parois latérales et postérieure du pharynx se continuent régulièrement, sans rétrécissement bien marqué, avec les parois du diverticule. Seulement, du côté ventral, le bord de l'entrée de l'oesophage apparait comme un pli transversal, épais, revêtu par la muqueuse lisse; ce pli, qui se continue avec la paroi du diverticule, constitue le rebord, qu'il faut considérer comme représentant le bord de l'orifice du diverticule.

---

1) La distance qui sépare les dents supérieures de l'entrée oesophage (la tête étant modérément rejetée en arrière) est de 14,5 à 16 cm. (XV p. 2); d'après TILLAUX, elle est de 15 cm.

Ce rebord, qui pour nous a une si grande importance, se trouve situé au niveau du bord inférieur du cartilage cricoide, c'est-à-dire qu'il est constitué exactement par le bord dorsal de l'entrée de l'oesophage. Des deux côtés, le pli de la muqueuse se continue avec la muqueuse du pharynx.

L'entrée de l'oesophage se trouve à 3 ou 4 mm. à gauche du plan médian du corps, comme le montre nettement la Pl. XVIII. Les coupes transversales du cou qui sont représentées par LUSCHKA, TILLAUX et autres, nous montrent que normalement l'entrée de l'oesophage est légèrement déviée latéralement. Il faut ajouter que le diverticule se trouvant déplacé vers la droite doit probablement contribuer à repousser l'entrée de l'oesophage un peu vers la gauche.

Le diamètre de l'entrée de l'oesophage est de 10 mm. Or, HENLE estime que ce diamètre est en moyenne de 10 à 12 mm., et TILLAUX, de 14 mm.; comme notre patient était, en outre, un individu dont la taille notamment dépassait la normale, nous pouvons dire que *l'entrée de son oesophage était rétrécie*. L'oesophage est en effet plus large au dessous de l'entrée.

L'axe du diverticule (c'est-à-dire la ligne passant par le centre du fond et par celui de l'orifice du sac) est situé dans le même plan que les faces supéro-postérieures des cartilages aryténoides.

En poursuivant l'examen de la pièce il me parut que *le cartilage cricoide avait tourné symétriquement d'avant en arrière, autour d'un axe frontal horizontal*, de telle sorte que son bord supérieur était situé plus dorsalement que son bord inférieur et que, par suite de ce mouvement, l'entrée de l'oesophage occupait une situation plus ventrale que ce n'est le cas normalement. En outre les *cartilages aryténoides* semblaient un peu *déplacés ventralement*.

Si cette inclinaison du chaton du cartilage cricoide était réelle, alors l'angle qu'il forme avec les faces supéro-postérieures des cartilages aryténoides devait être plus petit que normalement, surtout si la situation de ces derniers était normale, ce qui me semblait être le cas. Afin de m'assurer de l'exactitude de cette observation, je devais mesurer cet angle, que nous nommerons *angle* α, et le comparer à celui d'un larynx d'homme adulte.

A cet effet, j'ai fait construire un petit instrument, qui se compose simplement d'une règle à quatre faces, dont une moitié est arrondie et amincie, tandis que l'autre moitié est pourvue d'une rainure longitudinale. Dans celle-ci s'adapte absolument une règle plus mince et plus petite. Cette dernière est alors fixée par un clou, comme une fourche, par une de ses extrémités dans la rainure (vers le milieu de la règle), de telle sorte que la fourche puisse tourner dans le plan qu'elle forme avec la règle. On peut de cette façon décrire avec ces deux petites tiges des angles de diverses ouvertures. La fourche est articulée à la règle d'une façon si rigide qu'elle conserve n'importe quelle position: l'angle

qu'elle forme avec la règle ne peut donc ni s'ouvrir, ni se fermer.

Pendant qu'un aide tient la pièce par l'os hyoide, le larynx et la trachée dirigés vers le bas, je pousse l'extrémité arrondie de la règle dans l'oesophage assez loin pour que le point de pivotement de la fourche se trouve exactement au niveau du bord supérieur du cartilage cricoide, et je place la règle aussi exactement que possible contre la face postérieure de ce cartilage. Je fais ensuite tourner la fourche, qui jusqu'ici se trouvait dans la rainure de la règle, vers le bas et ventralement, jusqu'à ce qu'elle atteigne exactement un petit fragment de carton que j'ai placé avec soin sur les faces supéro-postérieures des cartilages aryténoides, car ceux-ci, à cause de leur déplacement ventral, n'auraient pu être touchés complètement avec la fourche.

Lorsque de cette façon l'angle α est déterminé par la position de la fourche, je retire avec précaution la règle de l'oesophage et je dessine l'angle sur du papier, en passant la pointe du crayon le long de la fourche et de la règle.

Cet angle α n'ayant jamais été mesuré [1]) jusqu'ici, j'appliquai le procédé que je viens de décrire à l'examen de 24 larynx normaux d'hommes adultes, qui se trouvent dans les collections du Prof. ZAAIJER. Pour ces larynx je n'eus pas besoin d'employer le morceau de carton.

Tandis que dans ces larynx l'angle α était constant et ne variait qu'entre 169^0 et 174^0, dans le larynx à diverticule, il n'atteignait que 147^0. Je n'ai pu déterminer exactement l'angle formé par la face postérieure du cartilage cricoide avec le plan frontal. En effet, ne connaissant pas la situation du larynx pendant la vie, je ne pouvais la reproduire post mortem. Mais en mettant la pièce dans la position, qui d'après LUSCHKA est normale, j'ai pu conclure que les cartilages aryténoides n'avaient subi aucun changement de position visible et j'ai pu *estimer* l'angle en question à 30^0 environ. Il suffit que nous ayons démontré que *la face postérieure du cartilage cricoide forme avec les faces supéro-postérieures des cartilages aryténoides un angle de 22^0 au moins plus aigu que ce n'est le cas dans le larynx normal de l'homme adulte et que cette diminution est la conséquence d'une inclinaison anormale, dans la direction dorsale, de la face postérieure du cartilage cricoide.*

Nous reviendrons plus tard sur cette modification importante en même temps que sur la largeur du pharynx et la sténose de l'entrée de l'oesophage.

Je termine en donnant les mensurations suivantes:

---

1) Le Prof. ZAAIJER a eu l'obligeance de consulter pour moi la bibliographie sur ce point. J'aime à lui exprimer mes chaleureux remerciments et pour ce service qu'il m'a rendu et pour l'extrême amabilité qu'il a eue de mettre à ma disposition ses collections d'anatomie.

De l'entrée de l'œsophage au fond du diverticule		5,5 cm.
» » » »	à l'ouverture intercrycoïdienne	5,5 cm.
Le plus grand périmètre du diverticule	10,5 cm., diamètre	3,34 cm.
» » petit » » » (col)	9,25 cm., »	2,95 cm.
Périmètre au niveau du vélum	8,5 cm.	
Diamètre de l'orifice du diverticule	3,08 cm.	

Parlons maintenant des résultats que nous ont fournis les recherches microscopiques, au sujet de la structure de la paroi.

Observations microscopiques.

Pour ces recherches j'ai sectionné dans la paroi du pharynx et du diverticule une bande dorsale, suivant la longueur du diverticule jusqu'au fond de ce dernier. A l'œil nu on observait la muscularis jusqu'à la limite entre le tiers supérieur et le tiers moyen du diverticule environ. Il était en outre manifeste que la paroi allait en s'amincissant régulièrement vers le fond du diverticule.

La bande de la paroi que j'avais sectionnée fut traitée par l'alcool absolu et l'éther sulfurique, puis incluse dans la celloïdine et débitée en coupes. Les coupes furent colorées par l'hématoxyline puis par l'éosine. J'ai employé cette double coloration, moins pour la beauté des images qu'elle fournit, qu'en raison des réactions microchimiques de l'éosine. En effet, tandisque, quand la coloration est convenable, le protoplasme des autres tissus se colore généralement en rose pâle par l'éosine, le protoplasme des éléments musculaires prend une teinte rouge beaucoup plus sombre, qu'il doit à sa teneur en hémoglobine. (L'hémoglobine se colore en rose sombre ou brunâtre par l'éosine).

Chaque fois que l'on veut démontrer nettement la présence du sang ou du tissu musculaire, la double coloration en question constitue un procédé très recommandable. Cependant il est encore un autre tissu qui se colore plus vivement que les autres par l'éosine: c'est le tissu conjonctif dit "hyalin" (v. p. 423). Dans nos descriptions nous avons tenu compte de ce fait.

En étudiant nos préparations sous un faible grossissement, nous pouvions distinguer quatre couches à la paroi, jusqu'au fond du diverticule:

1°) un épithélium pavimenteux stratifié;

2°) une bande de tissu conjonctif, dans laquelle se trouve par-ci par-là du tissu graisseux et des vaisseaux de différents calibres. Dans la partie la plus crânialc seulement, on y rencontre aussi des glandes;

3°) une couche, qui n'est pas continue mais par-ci par-là interrompue par du tissu conjonctif, de telle sorte qu'elle se compose de petites bandes, placées dans le prolongement les unes des autres et séparées de l'épithélium par le tissu conjonctif de la couche n° 2. Vers le fond du sac, ces bandes deviennent plus étroites et plus courtes. Nous désignerons ces petites bandes, qui ont une grande importance et présentent la direction que

nous avons indiquée, sous les désignations respectives de m^1, m^2, m^3 et m^4 en faisant observer que m^3 et m^4 sont plus petites et que m^4 se trouve à peu près à 1,5 cm., du centre du fond du diverticule. De plus, les mensurations ont démontré que la bande m^1 ne s'étend pas au de là du plan horizontal, dans lequel se trouve situé le rebord, et que m^2 s'étend jusqu'à la limite entre le $^1/_3$ moyen et le $^1/_3$ inférieur du diverticule;

4°) une couche de tissu conjonctif avec un peu de tissu graisseux disséminé çà et là.

Si l'on compare ces quatre couches aux couches constitutives de la paroi du pharynx, il semble qu'il existe entre elles une conformité complète, si nous admettons que la troisième couche, discontinue, de la paroi du diverticule représente la muscularis. Nous verrons dans la suite si cette hypothèse est exacte.

Si nous examinons minutieusement ces couches sous un fort grossissement, nous constatons:

1°). Les cellules épithéliales sont pour la plupart conservées; en général, la limite sinueuse qui sépare l'épithélium du tissu conjonctif sous-jacent, a fait place à une ligne très peu irrégulière, presque droite. C'est ce que l'on peut exprimer en disant: le corps papillaire s'est aplati [1]). Dans la partie rétrécie (col) de la paroi du diverticule les cellules épithéliales sont détachées pour la plupart et leurs noyaux sont d'ailleurs faiblement colorés ou ne le sont pas du tout. Dans le fond du sac, ou constate à peu près le même fait. Dans la partie intermédiaire, c'est-à-dire dans la paroi du diverticule proprement dit, il existe au contraire, presque partout, un bel épithélium pavimenteux stratifié et ce n'est que sur une faible étendue que l'on constate la disparition de cellules épithéliales.

2°). Le tissu conjonctif, qui dans la région du col est généralement très ondulé et fibrillaire, avec des noyaux bien nets, perd vers le fond du diverticule de plus en plus sa texture fibrillaire et apparait sous la forme de bandes homogènes, très peu nucléées, colorées plus vivement par l'éosine que le voisinage; c'est ce tissu conjonctif que l'on qualifie d'„hyalin".

Çà et là, surtout dans la partie moyenne signalée précédemment, on rencontre du tissu graisseux.

De plus, on remarque dans cette couche, par-ci par-là, des groupes sous-épithéliaux de tissu embryonnaire; au voisinage de certains d'entre eux, les cellules épithéliales ont pour la plupart disparu; tandis qu'au voisinage d'autres groupes, au contraire, elles se sont pour la plupart maintenues. Nous avons dit déjà

---

1) SCHWARZENBACH aussi a fait remarquer que dans les parties les plus minces de la paroi les papilles étaient de moitié moins hautes que dans les parties épaisses: „Die Papillen sind hier in ganz niedrige breite Hügel umgewandelt." Evidemment, „l'aplatissement" des papilles est en rapport avec une extension plus considérable du diverticule.

que dans cette couche on distingue aussi des artères, des capillaires et des veines de divers calibres; nous ajouterons seulement que la tunique interne de certaines artères est épaissie et que certaines veines contiennent des thrombus.

3°). Cette couche, la plus intéressante pour nous, est constituée par les petites bandes m^1, m^2, m^3 et m^4. Ces quatre bandes sont plus vivement colorées par l'éosine que le protoplasme des éléments voisins; cependant leur degré de coloration varie et va en s'atténuant dans l'ordre de succession que nous venons d'indiquer, c'est-à-dire de l'orifice vers le fond du sac.

Examinons maintenant de plus près ces petites bandes.

La bande m^1 se subdivise en de petits *espaces* de formes variables: les uns sont triangulaires, d'autres quadrangulaires, d'autres encore, plus ou moins arrondis ou ovalaires. Ces espaces représentent les coupes transversales, obliques et même parfois longitudinales, de fibres musculaires parfaitement striées transversalement et séparées les unes des autres par un peu de tissu conjonctif fibrillaire.

A un simple examen superficiel, on peut déjà présumer que les autres bandes (m^2, m^3 et m^4) présentent de l'analogie avec la bande m^1. En effet:

1°) elles sont situées dans le prolongement de m^1 et sont séparées exclusivement de l'épithélium par la même couche de tissu conjonctif et graisseux (c'est-à-dire par la sous-muqueuse, confondue probablement avec l'aponévrose du pharynx);

2°) elles sont plus vivement colorées par l'éosine que les tissus avoisinants;

3°) les bandes m^2, m^3 et m^4 (ces deux dernières moins nettement cependant) se subdivisent en de petits espaces de même forme que ceux qui constituent m^1; toutefois ils sont plus petits dans m^2, tout comme ceux de m^3 ou de m^4 sont plus petits que ceux de m^2.

Ces espaces présentent la même coloration rouge dans m^2, m^3 et m^4; quelques-uns cependant sont colorés en jaune-brun clair et ont un éclat mat. Certains d'entre eux montrent de très petits globules (graisse?). Mais aucun ne montre de traces de fibrilles; ils sont, au contraire, nettement délimités des trabécules de tissu conjonctif fibrillaire, qui occupent ici la même place que le tissu fibrillaire dans m^1. Cette limite n'apparait pourtant pas partout avec la même netteté. En certains points on ne peut la distinguer nettement qu'en se servant d'un diaphragme très étroit sur la platine du microscope; en agissant ainsi, il arrive moins de lumière sur la préparation et si les couleurs deviennent moins belles, par contre la texture des tissus est plus visible.

Tandis que dans les trabécules de tissu conjonctif, qui en m^2, m^3 et m^4 séparent les petits espaces comme il le fait aussi en m^1 en quantité moindre, on trouve par-ci par-là de petits vaisseaux et des noyaux vivement colorés en bleu; on ne distingue

pas de noyaux *dans* les espaces mêmes, mais bien *en dehors*, entre ces espaces et les trabécules de tissu conjonctif environnants. Ce fait est très important parce qu'il permet d'établir une distinction entre ces éléments et les faisceaux de tissu conjonctif „hyalin". Sous ce nom nous voulons désigner du tissu conjonctif dont les fibres sont remplacées par des travées plus ou moins larges et plus ou moins homogènes, résultant du fusionnement d'un certain nombre de fibrilles. Ces travées, qui çà et là montrent encore des traces d'une structure fibrillaire ou qui se continuent immédiatement avec du tissu conjonctif nettement fibrillaire, sont parfois colorées aussi vivement par l'éosine que le protoplasme des éléments musculaires mêmes, tandis qu'ailleurs leur couleur un peu plus claire. A la coupe transversale, elles se présentent aussi sous la forme de petits espaces qui ressemblent beaucoup à ceux que nous avons décrits dans m^2, m^3 et m^4. Seulement on voit dans ces espaces des noyaux, parce que *dans* les travées de tissu hyalin existent des noyaux de tissu conjonctif. Or, sur des coupes de fibres musculaires striées, nous ne devons pas a priori nous attendre à trouver des noyaux à l'intérieur des fibres, attendu que les noyaux de ces éléments sont toujours situés immédiatement sous le sarcolemme (sauf dans le myocarde). Si l'on se borne à un examen superficiel, il semble que parfois à la coupe il existe des noyaux *dans* certains petits espaces. J'ai à dessein étudié divers muscles striés sur des coupes et j'ai toujours constaté que lorsque des noyaux semblent se trouver à l'intérieur des fibres, c'est que la coupe n'intéresse pas ces dernières perpendiculairement à leur longueur. *Il semble* donc alors que le noyau se trouve *dans* la fibre, alors qu'il est en réalité situé *au dessus* ou *au dessous* de la section de la fibre même: il est inutile d'insister davantage sur ce point.

Nous devons donc faire quelque réserve quand il s'agit d'établir, en se basant sur la situation des noyaux, un diagnostic différentiel entre les coupes transversales de tissu musculaire strié, pathologiquement modifié, et des coupes transversales de tissu conjonctif „hyalin": la présence de noyaux à l'intérieur des petits espaces que nous avons décrits plus haut ne prouve nullement qu'ils ne représentent pas des coupes de fibres musculaires, attendu que rien ne nous donne la certitude que la coupe a intéressé les fibres musculaires perpendiculairement à leur longueur; par contre, l'absence absolue de noyaux dans ces petits espaces, comme nous l'avons démontré dans nos préparations, permet de conclure qu'il est peu probable que l'on ait affaire à des coupes de tissu conjonctif „hyalin".

Il existe en outre un autre caractère distinctif. Tandis que, sur des coupes, les travées de tissu conjonctif hyalin peuvent présenter une texture partiellement fibrillaire ou se continuer directement avec des fibrilles, ni l'une ni l'autre de ces dispositions ne peut s'observer sur des coupes de fibres musculaires

altérées ou non altérées. Les fibres musculaires peuvent apparaître pointillées (ces points représentant, à la coupe, les fibrilles musculaires primitives), ou être constituées par des grumeaux, ou enfin paraître plus ou moins homogènes, mais toujours, si l'on y regarde de près, on peut s'assurer qu'elles sont nettement délimitées du tissu conjonctif avoisinant.

Si l'hypothèse que nous avons émise, à savoir que les petits espaces constatés en m^2, m^3 etc. représentent des coupes de fibres musculaires de la muscularis du pharynx modifiée, laissait encore quelque doute, il serait impossible de ne pas la considérer comme bien fondée, en constatant que l'on observe une striation transversale très nette dans certains petits espaces plus ou moins quadrangulaires de m^2, m^3 et m^4. Or, comme m^4 s'étend jusqu'à 1,5 cm. environ du fond du diverticule, *on peut donc dire qu'il existe du tissu musculaire strié même au fond du diverticule.*

D'autre part, étant donnée la situation de ce tissu par rapport à la couche épithéliale, il n'est pas douteux qu'il n'appartienne à l'un des constricteurs du pharynx. En effet, les petites bandes m^2, m^3 et m^4 se trouvent situées dans le prolongement de m^1 et sont séparées de la couche épithéliale par la même large couche de tissu conjonctif et graisseux, tandis que sur l'autre face nous trouvons de même le prolongement d'une autre couche de tissu conjonctif, qui est manifestement le fascia du pharynx.

Nous pouvons donc conclure: *le diverticule s'est formé par évagination de toutes les couches de la paroi du pharynx, et constitue, par conséquent, un diverticule s. s.*

De sa situation on doit conclure que la muscularis du diverticule est formée par le m. constricteur inférieur du pharynx.

En ce qui concerne la direction des fibres musculaires, nous ne pouvons l'indiquer avec certitude, attendu que le tissu musculaire a subi de grandes altérations pathologiques. A en juger d'après la forme des petits espaces, qui en m^3 et m^4 constitue à peu près notre seul critérium, il nous a semblé qu'en m^1 et m^2, les fibres sont coupées surtout *transversalement*, tandis qu'en m^3 et m^4 elles sont coupées plus *obliquement* ou *longitudinalement.* S'il en est réellement ainsi, étant donné que les coupes microtomiques étaient à peu près pratiquées selon le plan sagittal, nous pouvons déduire la conclusion suivante: dans la partie la plus crâniale de la paroi du diverticule, les fibres musculaires sont dirigées à peu près perpendiculairement à l'axe du diverticule, tandis que, vers le fond du diverticule, elles forment un angle aigu avec cet axe et sont dirigées plus parallèlement à sa direction. En d'autres termes, les fibres musculaires partent radiairement du cartilage cricoide, ce que nous devons d'ailleurs nous attendre à trouver dans un diverticule laryngo-pharyngien dorsal pendant caudalement.

Mais de quelle nature est cette modification de la muscularis de notre diverticule?

C'est une modification qui a pour conséquence une réduction des dimensions des petits espaces en m^2 etc., réduction qui va en s'accentuant vers le fond du diverticule. Ce rapetissement de ces espaces s'accompagne progressivement d'un élargissement des travées de tissu conjonctif interstitiel. Mais en outre, nous avons encore constaté que le tissu musculaire se colore de moins en moins par l'éosine, au fur et à mesure que l'on se rapproche du fond du diverticule, de sorte que la réaction micro-chimique nous fait défaut de plus en plus. En effet, ce n'est qu'en y regardant de très près que l'on parvenait, non sans peine, à reconnaître que les petits espaces consistaient en tissu musculaire. On peut donc légitimement madettre qu'il eût pu disparaitre complètement.

Ces altérations sont caractéristiques de l'*atrophie musculaire*. Nous savons que dans l'*atrophie musculaire simple*, comme celà se présente dans certaines myopathies, dans la sénilité, dans des états marastiques, les fibres musculaires s'amincissent de plus en plus, perdent peu à peu leur striation transversale et même, enfin, peuvent disparaitre complètement. En même temps leur teneur en hémoglobine diminue, ce qui fait qu'elles se colorent plus faiblement par l'éosine. Il s'y dépose même du pigment; dont j'ai trouvé des traces dans m^2 et m^3.

Une question se pose maintenant: quelle est la cause de cette atrophie?

Nous devons naturellement chercher à y répondre, attendu que cette question est en corrélation intime avec l'opinion que l'on doit se faire, à mon avis, au sujet du mode d'accroissement du diverticule.

Nous allons nous occuper de ces différents points dans le § suivant.

§ 4. ATROPHIE PAR TENSION.

Le fait que l'atrophie s'est propagée de l'orifice vers le fond du diverticule nous permet de supposer que sa cause déterminante a agi progressivement dans la même direction. Nous supposons ici que la paroi du diverticule présentait au commencement de son évolution, dans toute son étendue, la même structure anatomique et le même développement de ses éléments constitutifs. Nous y sommes autorisés par nos recherches anatomiques sur la constitution de cette partie de la paroi du pharynx.

Il est évident que nous devons chercher la cause de l'atrophie dans le facteur qui a surtout déterminé l'accroissement du diverticule, c'est-à-dire dans le poids des aliments qui le remplissent. Il est certain que c'est sur le fond du diverticule qu'il a exercé la plus grande action.

Cependant cette atrophie, contrairement à ce que l'on pourrait être tenté d'admettre, ne peut être mise sur un pied d'égalité avec „l'atrophie par pression". Elle doit être considérée comme

la conséquence d'une *tension*, dont le maximum d'action s'exerce au milieu des fibres musculaires, c'est-à-dire sur le fond du sac.

Pour démontrer qu'il en est bien ainsi, nous devons prouver:

1°) qu'il y a lieu d'établir une distinction générale entre l'atrophie par pression et l'atrophie par tension;

2°) qu'une tension peut, dans des conditions déterminées, provoquer l'atrophie du tissu musculaire;

3°) qu'une force de tension agissant sur un point exerce son effet surtout sur ce point;

4°) que les conditions, dans lesquelles a agi la force qui a déterminé l'atrophie de la muscularis du diverticule, sont bien les mêmes que celles dans lesquelles se produit une tension.

Nous devons en premier lieu définir ce qu'il faut entendre par la *pression* et la *tension* des tissus. Il y a pression lorsque deux forces égales, mais s'exerçant en sens contraire, rapprochent leurs points d'action l'un de l'autre (sur les éléments du tissu). On désigne brièvement ces deux forces sous les noms de *pression* et *contrepression*. Leur action tangible a pour conséquence une diminution de l'épaisseur du tissu dans le sens de leur direction commune. Si le tissu est élastique, il se produit, en outre, une augmentation de sa dimension perpendiculaire à la direction commune des forces; mais cette augmentation est moindre que la diminution de l'autre dimension.

Cette pression et cette contrepression peuvent exercer leur action de deux manières: ou bien les deux forces possèdent les caractères que nous venons d'indiquer, tendent l'une et l'autre à déplacer leur point d'action dans leur propre direction; ou bien l'une des forces n'agit pas de la sorte, mais se borne à opposer une résistance à l'autre.

La pathologie nous fournit des exemples d'atrophies par pression engendrées de l'une et de l'autre de ces deux manières.

Là où deux tumeurs ou parties de tumeur, séparées l'une de l'autre par du tissu, s'accroissent toutes deux l'une vers l'autre, le tissu interposé est comprimé. Que l'on songe, par exemple,

muscles qui sont comprimés par une tumeur contre un os voisin, à l'atrophie des vertèbres par un anévrysme de l'aorte en voie de croissance (ici c'est la masse osseuse qui fait elle-même contre-pression), à l'atrophie du tissu hépatique à la suite du développement d'un nodule carcinomateux en voie de croissance, etc. Nous devons nous arrêter un instant à ce dernier exemple, en considération d'un phénomène remarquable que l'on peut fréquemment y observer très nettement. Au voisinage immédiat de la tumeur surtout, on voit les cellules hépatiques fortement amincies (dans la direction de la force de pression). Plus on s'éloigne de la tumeur, moins est sensible cet amincissement, de telle sorte que les cellules de la 10e ou de la 15e assise cellulaire, par exemple, (comptées à partir de la tumeur) semblent absolument normales. Cet exemple remarquable nous montre que l'effet produit par la force de pression va en diminuant progressivement et pour ainsi dire insensiblement au fur et à mesure que les cellules hépatiques sont plus éloignées de la tumeur. Nous en reparlerons à propos de la tension des tissus.

Lors de la *tension* d'un tissu (extensible) il se produit l'inverse de ce qui se passe lors de la pression. Dans la tension, deux forces égales, mais de sens contraire (et que l'on pourrait appeler „tension" et „contretension" respectivement) écartent l'un de l'autre leurs points d'action. Il en résulte que la dimension des cellules correspondant à la direction commune de ces forces, augmente, tandis que leur dimension perpendiculaire à cette direction diminue un peu. La conséquence principale de cette action est donc une augmentation de la surface du tissu (nous avons en vue ici la paroi d'un organe creux). Par contre, l'amincissement concomitant de la paroi n'est qu'une conséquence secondaire du processus.

Ici encore chacune des deux forces peut tendre à déplacer son point d'action, ou bien l'une d'elles se borne à fixer le tissu tendu et constitue, par conséquent, une contretension. C'est ce que montrent clairement les exemples que nous allons citer.

Connaissons-nous des cas où une tension excessive, de longue durée ou fréquemment répétée occasionne l'atrophie d'un tissu? De quelle façon cette influence s'exerce-t-elle?

Examinons en premier lieu des cas où une tension détermine l'atrophie d'un tissu indifférent. Nous nous limiterons ici à ce qui nous est le plus nécessaire et nous nous bornerons à citer un seul exemple simple. Le plan de notre travail ne nous permet pas de nous arrêter à des cas plus complexes. (Atrophie de la rétine et de l'uvée à la suite d'une myopie progressive; atrophie du rein à la suite d'hydronéphrose etc.) J'espère avoir l'occasion de traiter ailleurs cette question, d'une façon plus détaillée. Pour le moment nous signalerons l'atrophie de la gencive par suite de la croissance de la dent de lait. Nous nous occuperons bientôt de cette question dans ses détails.

De quelle façon une tension d'une certaine valeur peut-elle occasionner l'atrophie d'un tissu?

1°) En exerçant une influence immédiate sur les processus vitaux des éléments du tissu. Nous ne pouvons dire pour le moment dans quelle mesure cette action est mécanique et jusqu'à quel point elle modifie les processus chimiques, électriques ou autres réactions vitales des cellules.

2°) En déterminant des troubles dans la circulation du sang. En effet, même lorsque la tension s'exerce uniformément, elle provoque le rétrécissement des vaisseaux que contient le tissu. (Qu'on s'imagine une tube élastique, que l'on tendrait de plus en plus fort). Or, les vaisseaux veineux, dont les parois sont plus minces, plus extensibles et dans lesquels la pression sanguine est peu considérable, sont les premiers et le plus vivement soumis à cette action; il doit donc en résulter, en premier lieu, qu'il se produit une diminution de l'écoulement du sang veineux. Si la tension va en augmentant, les capillaires et les artères se rétréciront aussi et il se produira dans le tissu soumis à cette tension une anémie générale.

Si cette anémie devient plus ou moins aiguë, il faut nous attendre à rencontrer une dégénérescence graisseuse ou une dégénérescence d'une autre nature, dans les tissus parenchymateux, par analogie avec ce que l'on a tant de fois observé. Toutefois si cette altération pathologique se développe très lentement, il peut se faire que cette dégénérescence, tout en se produisant, ne soit cependant pas constatée à l'aide de nos moyens d'investigation dans d'autres cas analogues. Il est impossible de dire si cette anémie chronique produit *directement* l'atrophie du tissu, attendu qu'il se peut que des troubles fonctionnels y interviennent pour une grande part. Nous en reparlerons bientôt.

Le degré de tension nécessaire pour occasionner l'atrophie des tissus n'est pas constant. Il varie selon la nature du tissu et parce que tantôt l'élasticité, tantôt la sensibilité aux troubles circulatoires, du moins aux troubles circulatoires aigus, passagers, varie avec les différents tissus. (Rappelons les expériences de LITTEN, COHNHEIM I. 532).

Tentons maintenant de réunir quelques données qui puissent nous être utiles particulièrement en ce qui concerne la tension des muscles.

Connait-on, en pathologie, des exemples prouvant que du tissu musculaire, soumis pendant un certain temps à une certaine tension, montre les caractères d'une atrophie?

Il n'est pas difficile d'en trouver des exemples. Il suffit de rappeler l'atrophie de la muscularis de la vessie sous l'action de fortes dilatations prolongées de l'organe; l'atrophie de la tunique musculaire de la trompe utérine, à la suite d'un fort hydrosalpinx; l'atrophie de la muscularis de l'intestin à la suite

d'une dilatation prolongée produite au dessus d'une sténose; l'atrophie des muscles de l'abdomen à la suite de grossesses répétées ou de la présence de volumineuses tumeurs abdominales ou encore après une ascite de longue durée.

Nous admettons volontiers qu'il est probable que pour quelques unes des modifications pathologiques que nous venons de citer, il intervienne, dans l'atrophie de la muscularis, indépendamment d'une influence mécanique, une influence chimique, et que même cette dernière joue peut être souvent, dans l'accomplissement du processus, un rôle plus important que l'action mécanique. Nous avons d'abord en vue ici l'atrophie de la muscularis consécutive à la dilatation de l'intestin. Par suite de la rétention du contenu intestinal, il s'accomplit dans l'intestin des phénomènes chimiques qui, sans aucun doute, déterminent la formation de substances toxiques (BOUCHARD etc.). Ces substances, pénétrant dans la paroi intestinale peuvent certainement exercer une influence nuisible sur l'état de nutrition de la tunique musculaire. Par analogie avec ce qui se passe dans d'autres circonstances, nous devons alors nous attendre à ce qu'il s'opère une dégénérescence. Si cette dégénérescence de la muscularis se produit chroniquement et très lentement, il est fort possible que nous n'en constaterons que le résultat: un amincissement de la tunique musculaire par suite du rapetissement de ses éléments. Ce qui signifie en d'autres termes: une atrophie de la muscularis (Comparer note (1) p. 426).

Un phénomène chimique du même genre peut aussi se passer dans la vessie dilatée (fermentation alcaline de l'urine).

Cependant dans les autres exemples que nous avons signalés, dans l'atrophie des muscles de l'abdomen par suite de l'existence de volumineuses tumeurs abdominales, de grossesses répétées etc., il n'y a aucune raison d'admettre qu'il intervienne des phénomènes chimiques. Là nous ne pouvons admettre qu'un rapport de causalité mécanique entre l'affection primaire et l'atrophie.

Il n'est guère probable non plus que dans l'hydrosalpinx il intervienne une action chimique du contenu de l'oviducte sur la muscularis de cet organe.

Dans les cas que nous venons de signaler en dernier lieu, il ne peut rester qu'à admettre que *la cause de l'atrophie réside dans la tension excessive et prolongée de la paroi.*

Nous devons donc là parler d'une *atrophie par tension.*

Un mot encore sur l'influence qu'exerce la tension sur du tissu musculaire.

Nous avons déjà supposé précédemment que la tension pourrait agir directement sur les processus vitaux du tissu tendu. Si cette influence est telle que la fonction du tissu cesse, cette seule circonstance peut déterminer de profondes altérations dans l'état de nutrition du tissu. Or, c'est ce que l'on connait surtout

bien en ce qui concerne le tissu musculaire. Il n'y a plus guère de cliniciens qui doutent encore aujourd'hui de *l'atrophie par inactivité*, et cette atrophie se distingue d'autres atrophies musculaires par l'absence d'une „réaction de dégénérescence".

Si donc on peut fournir la preuve qu'une tension excessive détermine l'inactivité physiologique d'un muscle, lui enlève son pouvoir de contraction, alors on peut de cette façon donner une explication de l'atrophie par tension.

Mais quelle est l'action qu'exerce une tension sur la fonction d'un muscle?

Pour autant que je le sache, l'expérience nous apprend seulement qu'une tension brusque provoque une contraction et qu'une tension modérée augmente l'irritabilité du muscle. En outre KOCHER déduit de ses expériences sur la paralysie intestinale que lorsqu'une anse intestinale se trouve soumise à un certain degré de tension, la contraction péristaltique ne peut plus s'effectuer dans la partie tendue.

Ce résultat est le plus important pour nous. L'observation clinique nous offre des exemples conformes à l'expérience de KOCHER. Que l'on songe seulement à la difficulté ou à l'impossibilité de la miction, lorsqu'elle a trop longtemps tardé à s'effectuer, c'est-à-dire lorsque la vessie a été tendue d'une façon excessive. Ne faut-il pas aussi attribuer à la même cause le peu d'énergie des douleurs, des contractions utérines, dans les cas d'hydramnios ou de grossesses gémellaires? Les hémorrhagies atoniques qui, dans ces cas, se produisent après l'accouchement, prouvent que le trouble fonctionnel de la matrice ne cesse pas avec l'accouchement. Or, cette influence exercée par une tension sur l'utérus doit nous frapper d'autant plus qu'il s'agit d'un muscle qui s'hypertrophie normalement pendant que, sous l'influence de la gravidité, la tension du muscle augmente. Il est possible que sous l'action de cette tension prolongée, le muscle utérin subisse même plus qu'une altération „fontionnelle"; cependant je ne sache pas qu'on l'ait constaté.

Nous pourrions citer encore d'autres exemples, mais qu'il vaut mieux laisser de côté, en raison de leur nature plus complexe.

De ces faits je crois pouvoir conclure *qu'une tension excessive exercée sur un muscle amoindrit sa contractilité et peut même l'annihiler complètement.*

Une tension excessive passagère provoque des troubles fonctionnels passagers. Cependant si elle dure plus longtemps ou si, quoique de courte durée, elle se répète souvent, alors elle détermine des troubles de nutrition qui, en dernière analyse, occasionnent une atrophie par inactivité.

Nous répéterons ici qu'une tension excessive, prolongée, d'un muscle peut encore faire atrophier un muscle par un enchaînement de causes, indépendamment des autres phénomènes que nous avons signalés plus haut.

Quel sera maintenant le résultat de l'action exercée par une force capable de tendre non pas un muscle tout entier, mais une partie du muscle seulement?

Je ne connais pas d'exemples concluants en ce qui concerne le tissu musculaire.

Pour ce qui regarde d'autres tissus, et notamment le tissu conjonctif et le tissu élastique, un exemple nous est fourni par le processus de la première dentition. La gencive du nourrisson est soumise, par la dent en voie de développement, à une force de tension de plus en plus considérable, qui s'exerce sur la partie de la gencive en rapport immédiat avec le sommet de la couronne de la dent. La muqueuse, en ce point, s'atrophie de plus en plus et finalement la dent „fait éruption". Il est bien difficile de ne pas considérer cette atrophie comme une atrophie par tension. En effet, il ne saurait être question d'une pression exercée par la dent sur la gencive, du moins en ce qui concerne les incisives, attendu que toute contrepression fait défaut, sauf quand on tente d'activer artificiellement le processus en faisant mordre l'enfant sur des corps durs.

En outre, la tuméfaction, la rougeur et même l'inflammation de la muqueuse que l'on observe fréquemment pendant la dentition, constituent des phénomènes secondaires, sans lesquels l'éruption de la dent s'opère tout aussi bien. Lorsque ces phénomènes ne se manifestent pas, on observe au contraire une anémie locale de la gencive, qui est surtout le plus marquée au point d'éruption de la dent, tandisque la pâleur de la gencive en cet endroit se perd insensiblement vers la périphérie, c'est-à-dire vers la gencive normale. Nous croyons pouvoir admettre que cette pâleur est proportionnelle au degré de tension de la gencive, de telle sorte que l'on doit conclure qu'en son point de contact avec la couronne de la dent, c'est-à-dire au point d'action de la force de tension, la gencive est le plus fortement tendue, tandisque l'effet de cette force va en diminuant progressivement vers la périphérie.

Si nous cherchons l'explication de ce phénomène, il semble que la physique doit pouvoir nous la fournir; cependant elle ne peut nous donner aucun éclaircissement sur la façon dont une force de tension se propage dans un tissu élastique. Nous croyons pourtant pouvoir nous rendre compte du phénomène, jusqu'à un certain point, à l'aide de l'expérience suivante. Si l'on fixe par ses bords une membrane uniformément élastique en tous les points de son étendue, et si l'on exerce sur une petite partie de sa surface, par exemple en son milieu, une force dont la direction est perpendiculaire au plan de la membrane, en pressant contre la membrane à l'aide d'un bâton mince, cette membrane fait saillie sur l'autre face. Cette évagination semble, à première vue, affecter la forme d'un cône. Cependant si l'on y regarde de plus près, elle nous fait songer à la forme d'un corps, en-

gendré par la rotation, autour des ordonnées [1]), de la partie d'une parabole située au dessous des abscisses, l'origine des ordonnées constituant le sommet de ce corps. Néanmoins, pour être plus concis, nous donnerons simplement le nom de cône à ce corps de rotation. Plus est grande la force, c'est-à-dire plus grande est l'évagination, plus aussi nous constatons nettement (surtout si la membrane est plus ou moins transparente) que les parties de la membrane situées au sommet du cône sont les plus tendues et que la tension va en diminuant progressivement vers la périphérie. Cette expérience confirme donc les observations faites sur la gencive. Dans l'un comme dans l'autre cas, la „contre-tension" est le fait de la connexion intime des parties de la membrane tendue.

Sans que nous osions tenter de fournir une explication du phénomène, nous croyons cependant devoir attirer l'attention sur la répartition de la force à partir de son point d'action, vers la périphérie. Si l'on tient compte surtout de ce fait que toutes les parties de la membrane sont très intimement unies, il est clair que la force, qui au sommet s'exerce sur un point ou sur une unité de surface, se répartit uniformément, vers la périphérie, sur un nombre de points de plus en plus grand. Ces points constituent des sortes de secteurs composant la membrane.

L'atrophie de la paroi du diverticule du pharynx doit-elle être attribuée à une tension et pouvons-nous lui appliquer les considérations que nous venons d'émettre?

La réponse à la première question doit sans doute être affirmative. En effet, il ne saurait être question d'une contrepression, sauf du côté dorsal, où elle pourrait être effectuée par la colonne vertébrale si le sac replet ne se déplaçait pas. Mais nous pouvons nous figurer de la manière suivante comment la paroi du diverticule s'agrandit et en même temps s'atrophie: sur chaque unité de surface, ou plus simplement sur chaque point de la paroi, le contenu du sac exerce une force qui tend à écarter ce point des autres points de la paroi du diverticule et du pharynx. Cette force doit être comparée à celle qui, à l'aide du bâton, produit l'évagination d'une partie de la membrane élastique. Si elle ne s'exerçait que sur un seul point de la paroi du diverticule, nous devrions nous attendre à trouver une évagination semblable à celle de cette membrane élastique. Mais comme *tous* les points sont soumis à cette force, l'évagination ne saurait prendre une forme conique: les sommets des cônes, en effet, sont situés immédiatement les uns auprès des autres dans la paroi du diverticule à l'état de tension. Laissons de côté

---

1) Il faudrait déterminer par une étude plus minutieuse, si la courbe dont nous parlons correspond bien réellement à cette partie d'une parabole. Nous n'indiquons ici, en fait, que notre impression; d'ailleurs l'exactitude mathématique n'offre aucune importance au point de vue des considérations que nous allons faire valoir.

la question de savoir comment se combinent les effets de la tension.

Il est, en outre, évident que la hauteur du cône, c'est-à-dire le degré de tension, augmente avec la valeur de la force de tension. Or, comme le poids du contenu du diverticule est le plus considérable au fond du diverticule, il en résulte que cette partie de la paroi est la plus tendue et qu'en dernière analyse, si nous appliquons nos déductions relatives à l'effet de la force de tension sur la membrane élastique, non seulement la paroi du sac sera tendue par le poids de son contenu, mais la partie avoisinante de la paroi du pharynx subira la même influence, quoique à un degré moindre. Au fur et à mesure que la force de tension augmente (ce dont nous nous occuperons plus loin), la région tendue de la paroi du pharynx augmente aussi, de telle sorte que finalement le pharynx tout entier s'élargit, se dilate, ainsi que nous l'avons observé et comme l'ont aussi observé LUDLOW et WORTHINGTON. La ligne, qui dans la Pl. XVII représente la limite dorsale du diverticule pharyngien et du pharynx dans le „col", ressemble à un fragment de la parabole, faisant partie du cône situé crânialement. Ainsi s'explique la forme en poire du diverticule, ainsi que la formation d'une sorte de „col" (voir aussi p. 453).

Nous pouvons donc admettre que l'atrophie de la paroi du diverticule peut parfaitement s'expliquer comme résultant de l'augmentation progressive de la tension. Nous ne pouvons décider si, et dans quelle mesure, les produits de fermentation du contenu du diverticule ont, *en outre*, occasionné une auto-intoxication de la paroi. Le fait que l'on a çà et là constaté la présence de tissu embryonnaire sous-épithélial ne démontre nullement qu'il se soit produit une action chimique des substances résorbées sur la muscularis, qui est située beaucoup plus profondément.

Arrêtons-nous encore un instant pour examiner la manière d'être de la muscularis pendant l'accroissement progressif du diverticule pharyngien. Nous ne nous occuperons nullement ici du pharyngocèle.

Le diverticule à paroi musculaire, lorsqu'il est encore peu développé, se vide certainement par contraction de sa muscularis. On sait, en effet, que lors de la déglutition, les constricteurs du pharynx se contractent péristaltiquement dans le sens caudal. A peine le sac est-il rempli (et nous verrons dans le § suivant comment cela s'opère), qu'à la contraction de la portion crâniale du constricteur inférieur du pharynx succède la contraction de sa portion caudale et, par conséquent aussi, de la muscularis du diverticule: il en résulte que ce diverticule se vide.

Le fait, si souvent observé, que cette affection reste latente pendant de longues années, prouve bien que le diverticule se vide spontanément. En effet, s'il restait replet, en admettant

même qu'il fût trop petit pour occasionner des troubles de la déglutition, il est probable que des processus de fermentation et de putréfaction du contenu produiraient un ructus pénible, de la fétidité de l'haleine etc. Or, ces phénomènes ne se manifestent qu'à des phases ultérieures de la maladie.

La tension, modérée au début, de la paroi du diverticule (lorsqu'il est replet) augmente l'irritabilité de la tunique musculaire, ce qui favorise l'évacuation du contenu. A cette phase du développement du diverticule, la tunique musculaire s'hypertrophie peut-être même, ainsi que l'ont observé KLEBS, dans de petits diverticules de l'oesophage, et WORTHINGTON [1]), dans son cas de diverticule du pharynx, qui cependant était assez volumineux.

Lorsque le patient mange gloutonnement ou hâtivement, le sac se remplit outre mesure; il est aussi tendu d'une façon excessive et reste pendant quelques instants dans cet état. En effet, lorsque des mouvements de déglutition sont répétés à de très courts intervalles, les constricteurs du pharynx, et par conséquent aussi la muscularis du diverticule, ne se contractent pas à chaque mouvement, mais seulement après le dernier. Chaque mouvement de déglutition semble enrayer celui qui le suit immédiatement, par irritation du nerf glosso-pharyngien. Or, d'après ce qui a été dit précédemment, on doit s'attendre à ce que la muscularis du diverticule devienne *momentanément* insuffisante à cause de sa tension excessive. La force élastique de la paroi tendue du diverticule constitue alors la seule force qui puisse vider le sac; ce n'est que quand, à la suite d'une évacuation partielle, la muscularis est redevenue moins tendue, qu'elle est de nouveau capable de se contracter et que le sac peut se vider complètement.

Si cette replétion exagérée se renouvelle souvent et avec elle la tension de la paroi, alors la muscularis peut subir un commencement d'atrophie; puis, petit à petit (ainsi qu'on le constate dans des circonstances semblables, pour le muscle cardiaque et d'autres), des troubles de nutrition peuvent se manifester, qui amoindrissent son élasticité et sa contractilité. Finalement, la muscularis n'est plus en état de déployer la force nécessaire pour que l'évacuation soit complète: elle est définitivement devenue insuffisante.

Le diverticule reste alors toujours rempli partiellement ou complètement; sa paroi se trouve constamment soumise à l'action de la force de tension. Et celà pendant que le pouvoir de résistance de cette paroi diminue! Il se produit de la sorte un véritable

---

1) Nous lisons dans sa communication (l. c. p. 202): „nearly two thirds of the pouch were covered by muscular fasciculi, derived from the phar. constr., the fibres of which were more developped then in health." Le pronom „which" se rapporte-t-il aux „fasciculi" ou bien au constricteur du pharynx, et cette hypertrophie a-t-elle aussi été constatée au microscope?

cercle vicieux: plus est forte la tension de la paroi, plus augmente sa capacité, son contenu, ce qui contribue à son tour à augmenter encore la force de tension.

Le diverticule ne peut plus alors être vidé qu'en exerçant sur lui une pression extérieure, par exemple à l'aide de la main. Si l'on n'exerce pas cette pression, il reste constamment rempli et le cercle vicieux atteint son maximum.

L'atrophie par tension de la paroi du diverticule se développe donc lentement et surtout au fond du diverticule. C'est ce que nous avons pu constater pour le diverticule que nous avons étudié et où nous avons découvert des traces de dégénérescence graisseuse (?) de la tunique musculaire.

Le corps papillaire était plus ou moins „aplati" près du fond du diverticule, ce qui est une conséquence de la tension.

Un autre fait que nous invoquerons encore ultérieurement, c'est que *le diverticule* (aussitôt longtemps que sa muscularis est capable de le vider régulièrement et complètement [1]), *s'agrandit très lentement au début, tandis que plus tard* (dès que la muscularis est devenue insuffisante), *il augmente en volume de plus en plus rapidement. Alors aussi s'accomplit l'atrophie par tension.*

Nous verrons, dans le § suivant, que le pharyngocèle aussi s'accroît probablement d'autant plus rapidement qu'il le fait depuis plus longtemps.

§ 5. PHARYNGOCÈLE ET DIVERTICULE SENSU STRICTIORI.

Comme nous l'avons dit au début de cet ouvrage, les anciens anatomo-pathologistes déjà établirent une distinction entre les hernies de la muqueuse et les évaginations auxquelles participent toutes les couches de la paroi. Nous avons montré que cette distinction, qui peut cependant nous fournir une indication précieuse au point de vue de l'étiologie et de la pathogenèse, n'était pas toujours possible. Nous devons maintenant rechercher en quoi réside cette difficulté et nous demander: „*Quels sont les caractères qui nous permettent de distinguer les deux espèces de diverticules et quelle valeur ont-ils?*"

HAECKERMANN, l'un des adeptes des opinions de ZENKER, croit résoudre cette question en admettant qu'un „Divertikel mit von der Ringmuskelschicht des Oesophagus (sic) stammenden Fasern" siège toujours „jedenfalls unterhalb des Ringknorpelrandes", tandis qu'un diverticule dépourvu de muscularis siège toujours au dessus du bord du cartilage cricoide. Cette distinction serait extrêmement logique s'il n'existait que des diverticules s. s.

---

1) En outre, la loi de WEBER, en vertu de laquelle la tension des tissus organisés augmente dans une proportion moindre que la force de tension, s'applique au début du processus.

de l'oesophage et des *pharyngocèles*. Malheureusement ces prémisses sont en contradiction complète avec la réalité et ne sont qu'une conséquence de la confusion établie par ZENKER. Après ce que nous en avons dit précédemment, il est inutile que nous entrions dans de plus amples explications. Nous nous bornerons à dire ici que les premières et seules conclusions tirées par HAECKERMANN, à savoir que les diverticules s. s. décrits par KÖNIG, SANDAHL et KEY se seraient formés *au dessous* du bord inférieur du cartilage cricoide, sont en contradiction avec ce que rapportent ces auteurs eux-mêmes [1]). Aucun fait n'a prouvé jusqu'à ce jour qu'il existe une corrélation réelle entre la situation de l'orifice et la structure de la paroi du diverticule ou réciproquement.

En attendant nous devons rechercher les caractères dans la paroi même du diverticule. Des définitions (voir p. 391) il résulte que:

1°) dans la paroi du pharyngocèle la muscularis fait défaut, tandisque 2°) elle constitue un des éléments constitutifs de la paroi du diverticule s. s. Lorsque l'on signale la présence d'une muscularis dans sa paroi, quelque soit l'état dans lequel elle s'y trouve, il est certain que l'évagination est un diverticule s. s. Malgré sa simplicité, cette conclusion a pourtant rencontré des contradicteurs, comme nous le verrons lorsque nous aurons, répondu à cette question: *quelle conclusion doit-on tirer si l'on ne parvient pas à découvrir de muscularis dans la paroi d'une évagination du pharynx?*

S'il est vrai qu'en général, dans une étude quelconque, il faut être très prudent quand il s'agit d'utiliser un facteur négatif comme base d'appréciation, c'est à coup sûr dans le cas spécial qui nous occupe que cette réserve s'impose surtout.

Dans l'exposé que nous avons fait de nos recherches microscopiques et de l'atrophie par tension, nous avons déjà attiré l'attention sur les modifications importantes que subit la muscularis à la suite d'une tension croissante; ces modifications peuvent même être de nature telle qu'il devient difficile et même impossible de reconnaître la muscularis. Nous avons vu que c'est au fond du diverticule qu'elles sont le plus prononcées, en même temps que le tissu conjonctif s'y trouve être le plus „hyalin". Ces deux altérations sont la conséquence de ce fait que la tension s'exerce plus fortement sur le fond du diverticule. Nous avons constaté, côte à côte, dans la paroi du pharynx et du diverticule que nous avons étudié, divers stades d'atrophie par tension et de transformation hyaline du tissu conjonctif.

Plus sont avancées ces deux altérations, plus il devient difficile d'établir un diagnostic différentiel, si bien même que finalement

---

1) Voir en ce qui concerne KÖNIG' la note [1]) p. 399. Pour ce qui regarde le cas de SANDAHL et KEY (XLVII) nous trouvons: „ein Divertikel, vom Rachen ausgehend bei dem Uebergange desselben in die Speiseröhre, dem niederen Rande der Cart. cric. entsprechend."

cela devient impossible. Même les caractères que nous avons signalés plus haut (p. 422) pourraient nous mettre en défaut: les „petits espaces" que nous avons décrits à ce propos perdent de plus en plus leur réaction micro-chimique vis-à-vis de l'éosine; ils deviennent plus restreints et moins nets. On peut donc admettre que si l'on peut encore les distinguer dans la partie du diverticule qui avoisine l'orifice, dans le „col" si l'on veut, cependant dans le restant de la paroi du diverticule les éléments musculaires sont devenus méconnaissables. Il en résulte que l'on pourrait en conclure que le diverticule est un pharyngocèle contenant des fibres musculaires dans la paroi du col. Sur ce point nous nous étendrons ultérieurement.

Et cependant si même il était encore possible de reconnaître du tissu musculaire, on courrait encore la chance de n'en rencontrer aucun élément. En effet, lorsque le diverticule continue à s'accroître, les fibres musculaires s'écartent radiairement les unes des autres, ce qui fait qu'elles se trouvent le plus écartées vers le fond du diverticule. C'est ce qui explique l'interruption de la couche musculaire dans mes préparations microscopiques. En outre, la distance qui sépare les fibres musculaires s'accroît encore par suite de l'amincissement de ces éléments consécutif à l'atrophie par tension, amincissement qui est accompagné de l'élargissement concomitant du tissu interstitiel par néoformation de tissu conjonctif.

Or, si la coupe passe précisément *entre* des fibres musculaires, il se pourrait que même dans une série de préparations on ne trouvât aucune trace d'une muscularis. Ce n'est que dans le cas où l'on sacrifie à l'étude microscopique une partie plus importante de la paroi du diverticule, que ce fait ne saurait se produire. Aussi, lorsque les résultats sont négatifs, est-il nécessaire de pratiquer des coupes dans différentes directions et de les étudier.

Rappelons encore, enfin, ce principe général que dans toute atrophie musculaire avancée, les éléments peuvent disparaître complètement. (Nous ne nous occupons pas de la question de savoir dans quelle mesure cette „disparition" n'est pas la conséquence de ce fait que les éléments musculaires sont devenus méconnaissables). Pourquoi n'en serait-il pas de même dans une atrophie par tension toujours croissante?

Il est évident que l'on ne peut songer à déterminer quel est le volume minimum que doit avoir le diverticule pour que se produise une semblable atrophie avancée. De nombreux facteurs interviennent pour chaque cas en particulier, qui peuvent exercer une influence différente sur le dégré d'atrophie de diverticules de mêmes dimensions: l'état de nutrition et l'état général du malade, le développement primitif de la tunique musculaire du pharynx, la rapidité avec laquelle le diverticule s'est formé etc. Mais nous pouvons admettre que nous ne devons pas nous attendre à constater dans de petits diverticules une importante atrophie par tension.

En résumé nous pouvons affirmer que *les résultats négatifs fournis même par une étude microscopique* [1]*, relativement à la présence d'éléments musculaires dans la paroi d'un diverticule, ne prouvent nullement que ces éléments ne s'y soient jamais trouvés ou qu'ils n'y existent pas encore (sous une forme méconnaissable). Ces résultats négatifs ne prouvent donc pas que l'on n'ait pas affaire à un diverticule s. s. Ce n'est que pour le cas où l'on a affaire à un petit diverticule, dans lequel il est impossible d'admettre que la tension est importante, que l'on peut, d'un résultat négatif obtenu par l'étude de coupes pratiquées dans diverses directions, conclure que jamais il n'a existé d'éléments musculaires dans la paroi et que, par conséquent, ce diverticule est un pharyngocèle.*

Revenons maintenant au cas où une muscularis existe réellement. Même alors, beaucoup d'auteurs n'admettent pas que le diverticule est un diverticule s. s., lorsque les fibres musculaires n'existent que dans le „col". Pour eux, ces fibres auraient surtout été entraînées secondairement du voisinage par le pharyngocèle déjà formé.

Nous venons d'expliquer quelle valeur a cette „absence" de muscularis. Nous avons dit plus haut que nous considérions comme possible que, même dans un diverticule s. s. on ne trouvât d'éléments musculaires *que* dans le „col".

Quant à ce qui concerne „l'entraînement" de fibres musculaires, nous démontrerons ultérieurement que ce n'est possible que lorsqu'il s'agit d'un grand pharyngocèle ou à la suite d'une nécrose ou à la suite d'une destruction plus ou moins importante de la muscularis avoisinante.

Nous devons maintenant nous arrêter à quelques considérations et conclusions émises à ce sujet par ZENKER et HAECKERMANN, et qui caractérisent trop bien la façon dont ils tentent de fonder et de développer leur hypothèse du pharyngocèle, pour que nous puissions les passer sous silence.

Occupons-nous d'abord de HAECKERMANN. Bien que cet auteur (l. c. p. 13 sq.) dise: „In der äusseren Wand lassen sich Muskelbündel, die allmählich auseinanderweichen, bis über die Mitte hinaus ohne weiteres verfolgen; am Fundus des Sackes ist eine zusammenhängende Muskularis überhaupt nicht vorhanden, nur die Muskularis Mukosae fehlt an keinem der angefertigten Schnitte", et qu'il ait analysé ces „Muskelbündel" dans leurs moindres détails, il conclut (l. c. p. 17) de la manière suivante: „Eine *eigentliche* Muskularis, wie sie im KÖNIGs'chen Fall als von der Ringmuskulatur des Oesophagus entspringend beschrieben wird,

1) Il n'est pas nécessaire, après ce qui précède, de démontrer qu'un examen macroscopique, qui ne donne pas des résultats absolument positifs, n'a aucune valeur, surtout si l'on songe que sur d'anciennes pièces, conservées dans l'alcool, on

existiert nicht; wohl aber ist die Musk. Mukosae überall erhalten, wenn auch stark auseinandergezerrt in ihrem Faserverlauf... Nur in den dem Halse des Divertikels entnommenen Schnitten sind in der Wand, mehr auf der äusseren Seite, vereinzelte quergeschnittene Muskelfasern, vom Constr. Phar. inf. stammend, zu beobachten".

Où siègent donc alors les „Muskelbündel" de la première citation?

Plus loin, HAECKERMANN est „nach dem vorliegende Befunde (sic).... geneigt, das vorliegende Divertikel anzusehen als ein Pulsionsdivertikel der von ZENKER und VON ZIEMSSEN beschriebenen Art, das heisst: das Divertikel ist entstanden durch eine Ausstülpung der Schleimhaut des Pharynx an der Grenze des Ueberganges des letzteren in den Oesophagus."

La critique nous semble ici superflue: les citations complètes que nous venons de faire se chargent de la faire elles-mêmes. Nous voudrions seulement savoir, ce que nous n'avons pu comprendre, ce que veut désigner l'expression „Muskularis Mukosae". Nous n'avons pu découvrir rien de semblable dans nos préparations. Au contraire, on se rappelle que la muscularis atrophiée que nous avons décrite (m. constricteur inférieur du pharynx) était séparée de l'épithélium par une large couche de tissu conjonctif et graisseux et que nulle part on ne put trouver d'autre trace de tissu musculaire. C'est en vain qu'on cherche cette muscularis mucosae dans les ouvrages d'histologie de SCHENK, de STÖHR et de HENLE. TOLDT [1]) dit même avec instance que dans la paroi du pharynx on trouve „ausschliesslich quergestreifte Muskelfasern, wovon einzelne in der Schleimhaut endigen." Ces fibres constituent-elles la „Muskularis Mucosae"? Ou bien, dans la phrase que nous avons citée, nous trouvons-nous en présence d'une confusion entre du tissu musculaire lisse et du tissu musculaire strié, c'est-à-dire entre la »Muskularis Mucosae" et le m. constricteur inférieur du pharynx?

Ainsi que nous le disions plus haut, ZENKER, se basant sur l'absence de tissu musculaire dans la paroi, considère tous les „diverticules par poussée" comme des pharyngocèles. Selon lui, on n'a trouvé des fibres musculaires que dans le „col" du diverticule, et elles avaient été entrainées secondairement du voisinage par la muqueuse évaginée. ZENKER qualifie de „mindestens höchst zweifelhaft" les faits signalés par d'autres auteurs qui étaient en contradiction avec ses propres observations, attendu que ces auteurs mentionnaient la présence d'une muscularis dans la paroi du diverticule; mais il ne donne en faveur de son assertion, d'autre preuve, que ses propres observations et surtout ce fait qu'il n'est pas parvenu à découvrir aucune trace de tissu mus-

---

1) Handb. der Gewebelehre 3. Aufl. p. 451.

culaire dans les préparations de diverticules s. s. de l'*oesophage*, faites par FRIDBERG.

ZENKER rejette même toute possibilité qu'une tunique musculaire, ayant primitivement existé dans la paroi du diverticule, aurait disparu plus tard. Il compare le diverticule du pharynx à celui de l'intestin grêle et arrive à cette conclusion: „Wäre seine Wand mit einer Muscularis versehen, so würde diese Gefahr (für weitere Entwicklung) kaum vorhanden sein, wie uns die so haüfigen, unzweifelhaft congenitalen, mit vollständiger Muskularis versehenen Dünndarmdivertikel beweisen, bei denen eine nachträgliche sackförmige Erweiterung niemals vorkommt".

Nous objecterons seulement que le diverticule de l'intestin change tellement de position grâce aux mouvements péristaltiques, que (dans la station verticale) il ne se remplit pas toujours et même quand il est rempli, il ne se trouve pas toujours soumis à l'action du poids de son contenu, car il se vide grâce aux mouvements péristaltiques auxquels participe aussi sa paroi. Nous espérons avoir démontré que cette possibilité augmente avec la grandeur du diverticule.

En ce qui concerne la valeur de l'argument que ZENKER déduit de ses propres recherches, nous ne pouvons en juger sans données détaillées. Seulement, en nous fondant sur ce que nous avons dit p. 395 et sur les considérations qui vont suivre, nous ne pouvons nous empêcher d'émettre un doute sur son objectivité.

ZENKER émet aussi du doute sur l'existence réelle d'éléments musculaires dans les cas où ces éléments ont été signalés avec insistance. Le fait que KLEBS a rencontré des éléments musculaires même hypertrophiques, dans de petits diverticules de l'oesophage, ZENKER le considère comme étant sans importance parce qu'il n'en a trouvé „aucune confirmation dans la bibliographie" et parce que ces fibres musculaires auraient bien pu provenir du m. constricteur inférieur écarté par le diverticule! Comment des fibres musculaires *écartées par* le diverticule pourraient-elles *donc* se trouver *dans* la paroi de ce dernier? Seraient-elles entraînées en même temps par un si petit diverticule? Comment, on outre, la circonstance que ZENKER n'a pu trouver dans la bibliographie la confirmation d'un résultat positif obtenu par KLEBS dans des recherches sur des diverticules *de l'oesophage*, peut-elle mettre à néant ce résultat?

En ce qui concerne le cas étudié par WORTHINGTON, dans lequel on a constaté la présence d'éléments musculaires dans les deux tiers de l'étendue de la paroi du diverticule, ZENKER dit: „war also doch ein erheblicher (sic) Theil des Sackes frei von Muskelfasern", ce qui signifierait que ce diverticule aussi était un pharyngocèle. Il ne tient vraiment pas compte de ce que dit WORTHINGTON, quelques lignes plus loin: „the pharynx was laid open by an incision in the direction of the median line, and *continued into the pouch two thirds of its length*". Peut-on

dès lors s'étonner que WORTHINGTON n'ait trouvé de fibres musculaires que dans les deux tiers crâniaux du diverticule?

ZENKER dit encore: „Andere Fälle können wegen der noch unbestimmteren Angaben noch weniger beweisen". Si je ne puis considérer comme si „unbestimmt" les données fournies par WORTHINGTON, qui décrit en outre les fibres musculaires comme étant hypertrophiées (voir note 1 p. 434), je ne puis pas plus considérer comme telle la description de MARX, que ZENKER a ici en vue. MARX dit, en effet, clairement que le diverticule se compose „aus gleichen Häuten wie der Pharynx", fait qui a été confirmé plus tard par l'étude microscopique faite par KÖNIG.

Sans vouloir suivre ZENKER pas à pas, nous avons cru devoir indiquer par quelques exemples la façon dont il applique sa théorie du pharyngocèle, en dépit de toute recherche objective et en dédaignant complètement le précepte: „sunt certi denique fines".

Les pages qui précèdent nous ont démontré que:

1°) *la présence d'éléments musculaires dans la paroi du diverticule prouve qu'il s'agit d'un diverticule s. s.;*

2°) *le fait de ne pouvoir découvrir des éléments musculaires dans la paroi n'autorise à admettre sans réserves qu'il s'agit d'un pharyngocèle, que si le diverticule est de petite taille; il n'autorise jamais à déduire cette conclusion, si le diverticule est volumineux.*

Nous devons encore attirer l'attention sur un caractère qui nous permet de reconnaître avec une très grande probabilité le diverticule s. s., même dans le cas où l'on a cherché en vain l'existence d'une muscularis, et inversement de démontrer que l'on a affaire à un pharyngocèle, alors même que des fibres musculaires existent dans la paroi du col. Ce caractère c'est *la forme du diverticule, le rapport qui existe entre le plus grand périmètre du diverticule et la largeur de l'orifice, ainsi que la façon dont la paroi du pharynx se continue avec celle du diverticule.*

Que l'on ne s'attende pas à ce que nous puissions fournir des rapports numériques; nous devons nous contenter d'estimations, mais d'estimations montrant des différences nettes. Examinons d'abord, afin de rendre notre idée plus claire, ce que nous apprend la pathologie des diverticules de la vessie.

Tout anatomo-pathologiste sait qu'il peut se former deux espèces d'évaginations locales de la paroi de la vessie: l'une constitue un petit diverticule, ayant plus ou moins la forme d'un grain de raisin, fixé par un col très court comme à un pédicule et communiquant avec la cavité de la vessie par un orifice très étroit. La forme de ce diverticule est la même que celle d'un anévrysme herniaire. En y regardant de près, on voit que l'on a affaire à une évagination de la muqueuse et de la sous-muqueuse entre des faisceaux musculaires écartés les uns des autres, c'est-à-dire à une hernie de la muqueuse, que nous appellerons *cystidocèle.* Je me souviens notamment d'en avoir vu de très beaux

exemples dans une vessie à colonnes, à la suite d'une constriction de l'urèthre. Dans la paroi de la vessie très distendue se trouvaient plusieurs cystidocèles entre des faisceaux musculaires hypertrophiés. Dans l'un d'eux existait un calcul si bien enfermé, que je ne parvins pas à le faire sortir indemne par l'étroit orifice du cystidocèle. (Nous ne nous occuperons pas de la question de savoir si ce calcul avait été la cause de la formation du cystidocèle ou s'il s'était développé dans le diverticule déjà formé).

D'autre part, il n'est pas rare de trouver à l'autopsie la vessie pourvue d'une muscularis hypertrophiée et présentant des évaginations locales, ayant la forme de cônes très tronqués et dont l'orifice constitue la base. La partie avoisinante de la paroi de la vessie se continue insensiblement avec celle du diverticule, comme le fait la paroi d'une artère avec celle d'un anévrysme fusiforme, de telle sorte que c'est à peine si l'on pourrait parler d'un orifice et, en tout cas, il n'y a pas de col. Cette forme constitue un diverticule uniforme de toutes les couches de la paroi de la vessie: c'est un diverticule s. s.

Comment peut-on s'expliquer ces différentes formes de diverticules?

Dans les deux cas nous pouvons avoir une hypertrophie de la muscularis, comme conséquence d'une rétention d'urine.

Il me semble que le facteur déterminant du *degré de dilatation* de la vessie est l'état de réplétion de cet organe.

On sait que lors de l'hypertrophie de la paroi de la vessie, certains faisceaux musculaires sont fortement hypertrophiés et proéminent, sous forme de grosses travées, dans la cavité de la vessie: de là le nom de „vessie à colonnes". Entre ces faisceaux, la muscularis est moins hypertrophiée et se compose de faisceaux musculaires entrecroisés. Si la vessie se trouve plus fortement remplie que ce n'est le cas normalement, ces dernières parties de la paroi sont plus fortement tendues que les „colonnes". La pression hydrostatique est pourtant la même pour chaque unité de surface et l'élasticité absolue [1]) de la paroi est proportionnelle à son épaisseur.

Deux possibilités se présentent alors, qui dépendent du degré de dilatation de la vessie:

1°). Ou bien la continuité de la muscularis se maintient partout dans la paroi tendue. A la suite d'une augmentation de pression dans la cavité de la vessie (par exemple par contraction

---

1) De même que l'on estime la force absolue d'un muscle d'après le poids exact qui, après excitation, empêche la contraction du muscle de se produire, et fait par conséquent équilibre à la force de contraction du muscle, de même nous appelons force *élastique* absolue, la somme de toutes les forces élastiques d'un muscle ou d'une partie de ce muscle. Sa valeur correspond au poids qui est capable de déterminer un allongement constant (par ex. $^1/_{10}$ ou $^1/_{100}$ de la dimension primitive). Nous préférons cette dénomination à l'expression plus vague de *résistance*.

du m. detrusor urinae), les parties minces de la paroi s'évaginent complètement et il se produit des diverticules s. s. affectant la forme que nous avons décrite plus haut. La continuité insensible entre le diverticule et la paroi de la vessie peut s'expliquer très simplement à l'aide de l'expérience suivante: un tube élastique est horizontalement fixé par ses extrémités de façon qu'il soit légèrement tendu. Si l'on y pend, à des distances égales, des poids égaux, le tube décrit une courbe à convexité inférieure. Ce sont les parties les plus éloignées des points fixes qui se sont le plus écartées de leur position primitive. Or, dans les parois de la vessie nous pouvons considérer les colonnes musculaires comme des points fixes (relativement), entre lesquels sont tendues les parties plus minces de la paroi: si la pression hydrostatique augmente, ces parties s'évaginent sous la forme de segments de sphère (comme la surface de révolution de la courbe signalée plus haut).

2°). Ou bien, à la suite d'une dilatation plus forte, il se produit par-ci par-là une discontinuité de la muscularis, par écartement des faisceaux musculaires. Alors dès que la pression hydrostatique augmente, la muqueuse et la sous-muqueuse sont refoulées au dehors, en l'un de ces loci minoris resistentiae. Ce refoulement se produit par déplacement de la muqueuse et de la sous-muqueuse au delà de la tunique musculaire. Il existe donc dans ce cas une différence essentielle avec la formation du diverticule s. s. de la vessie, dont nous nous sommes occupés au 1°, et où la paroi de l'évagination se composait des mêmes couches que les parties avoisinantes. Que la pression hydrostatique accroît le petit diverticule plus rapidement et plus fortement qu'elle n'en élargit l'orifice, c'est ce qui dépend naturellement de la différence considérable de leur force élastique, qui fait résistance à cette pression. C'est de cette façon que l'on doit s'expliquer la forme du cystidocèle, que l'on ne rencontre aussi, en général, que lorsque la vessie est très dilatée, comme par exemple dans le cas d'hypertrophie de la prostate.

L'observation suivante mérite aussi l'attention. Le chirurgien, lors de la taille sus-pubienne par exemple, a soin d'éviter que la vessie soit trop distendue; „car, dit-il, si pendant l'opération, la narcose devient moins profonde, ne fût-ce que pour un instant, le patient commence à presser et la vessie se rompt." A première vue il semble étrange que par l'action de la presse abdominale ou la contraction du muscle detrusor ou par l'action simultanée de ces deux forces, qui cependant tendent *à diminuer* le volume de la vessie, celle-ci se rompe. Nous croyons expliquer aisément ce phénomène de la manière suivante: grâce à la forte réplétion de la vessie, il s'est formé en un ou plusieurs points, soit un cystidocèle, soit un commencement de cystidocèle. Or, dans la narcose *profonde*, les mouvements réflexes étant suspendus, le muscle detrusor ne peut se contracter par voie réflexe sous l'action

de la tension considérable de la paroi de la vessie. Mais aussitôt que, dans la narcose atténuée, l'irritabilité réflexe se rétablit, nous devons nous attendre à ce que le detrusor se contracte en même temps que les muscles abdominaux et le diaphragme. Alors la pression hydrostatique dans la vessie devient plus élevée encore que la pression intra-abdominale, de toute la valeur de la pression exercée par la contraction du detrusor: il en résulte que la différence entre la force élastique et la force de contraction de la paroi du cystidocèle et celles du restant de la paroi contractée de la vessie est encore plus considérable qu'à l'état de repos et que le cystidocèle s'agrandissant subitement finit par se rompre. Si, conformément à l'expérience clinique, la vessie ne court pas risque de se rompre lorsqu'elle se trouve moins replète, c'est uniquement parce qu'alors les conditions requises pour qu'il se forme un cystidocèle ne sont pas réalisées.

Tandis que dans un diverticule s. s. de la vessie, l'évagination ne peut être considérable là où la paroi, qui contient partout des éléments musculaires, ne présente en les différents points de son étendue que de légères différences d'élasticité absolue, par contre si la tension devient plus forte, il se produit dans la paroi de la vessie un ou plusieurs points où la muscularis fait complètement défaut et où, par conséquent, l'élasticité absolue est beaucoup plus réduite que celle des parties avoisinantes qui contiennent des éléments musculaires. A la suite de la contraction du detrusor, cette différence s'accentue encore et il se forme alors un cystidocèle ou bien celui qui existait déjà s'agrandit.

Dans le premier cas, nous constatons que *la paroi de la vessie se continue insensiblement avec celle du diverticule* et que *si l'on peut à peine parler de l'existence d'un orifice, il n'y a en tout cas pas de col.* Dans le *second cas*, nous avons affaire à une formation telle que celle que nous avons trouvée contenant un calcul et que nous avons comparée à un anévrysme herniaire: nous distinguons alors *un orifice étroit relativement à la largeur du diverticule et à bord net, un col très court implanté perpendiculairement dans la paroi de la vessie et un petit sac qui s'y trouve appendu comme un grain de raisin à son pétiole. Tandis que le diverticule s. s. de la vessie peut se former chaque fois que l'organe se trouve fortement distendu, le cystidocèle ne peut se former qu'à la condition qu'il se produise une discontinuité dans la muscularis* (par exemple à la suite d'une replétion exagérée encore), *de telle sorte que l'élasticité absolue de la partie dépourvue d'éléments musculaires soit beaucoup moindre que celle des parties avoisinantes qui renferment des éléments musculaires.*

Non seulement il est possible, mais ce que nous avons dit plus haut tend à prouver qu'il est de règle, qu'il existe une combinaison de ces deux espèces d'évaginations, en se sens que par suite d'une replétion encore plus considérable de l'organe il se produit un cystidocèle dans la paroi d'un diverticule s. s. de la vessie.

Dans *la paroi de l'intestin*, abstraction faite des diverticules congénitaux dont il a été question plus haut, on peut encore voir les deux mêmes formes d'évaginations, présentant les mêmes caractères que ceux que nous avons appris à connaître dans la paroi de la vessie, selon qu'il s'agit d'un diverticule s. s. ou d'une hernie de la muqueuse (pour éviter d'employer le terme entérocèle qui rappelle une hernie intestinale); mais nous nous en référerons seulement aux diverticules de la vessie, lorsque ce sera nécessaire.

Il nous semble peu utile de dire que, d'après ce que nous avons dit, le cystidocèle ne peut perdre sa forme caractéristique que si l'élasticité de la muscularis environnante vient à disparaître à la suite d'une nécrose ou d'une dégénérescence; dans ce cas, en effet, la différence d'élasticité absolue disparait complètement ou en grande partie et avec elle disparait aussi la condition essentielle nécessaire à la production de cette forme.

Devons-nous nous attendre à trouver des formes analogues de diverticules dans la *paroi du pharynx*, selon que l'évagination est un *pharyngocèle* ou un *diverticule s. s.*?

Le cystidocèle et le diverticule s. s. de la vessie se forment et s'agrandissent sous l'action d'une pression hydrostatique *continue*, régulière et de même intensité sur toutes les unités de surface de la paroi de la vessie et de ses évaginations. Or, a priori on ne peut admettre que le bol alimentaire puisse exercer une semblable action sur la paroi du pharynx et de ses évaginations.

Comparons l'un avec l'autre le développement d'un pharyngocèle et celui d'un diverticule s. s. du pharynx. (Chaque fois que nous n'indiquerons pas spécialement le contraire, nous aurons exclusivement en vue des diverticules laryngo-pharyngiens dorsaux).

Admettons que juste au dessus de l'entrée de l'oesophage existe un diverticule dorsal du pharynx de la grosseur d'un pois, dont l'orifice présente le même diamètre que le diverticule lui-même. (Pour le moment il nous est indifférent de savoir à quelle cause est due la formation du diverticule).

Demandons-nous maintenant quelle forme prendra la diverticule selon que sa paroi contient ou ne contient pas d'éléments musculaires. Nous devons ici compter avec les facteurs suivants, qui doivent exercer une action prédominante sur le développement:

1°) les forces qui tendent à élargir l'*orifice* et l'élasticité (et éventuellement aussi la contractilité) qui s'y oppose;

2°) les forces qui tendent à agrandir *le diverticule* et l'élasticité (et éventuellement aussi la contractilité), qui leur fait résistance.

Il est évident que ce n'est que dans le cas où le rapport entre les forces et les résistances du 2° est égal à celui du 1° que l'accroissement du diverticule marchera de pair avec l'élargissement de son orifice. Dans tous les autres cas, soit le diverticule,

soit son orifice s'agrandira davantage, selon que le rapport du 2° l'emportera sur celui du 1° ou inversement.

Quelles sont maintenant ces forces? Quelles les résistances?

Nous laissons provisoirement de côté, et aussi longtemps que possible, la structure de la paroi du diverticule.

En premier lieu, intervient la force en vertu de laquelle les aliments pressés dans le diverticule tendent non seulement à élargir l'orifice, mais aussi à agrandir le diverticule lui-même. Cette force peut dépendre de la contraction des muscles qui servent à la déglutition; il est donc nécessaire que nous nous en rendions compte.

Lors d'un mouvement de déglutition, la langue, par la contraction des muscles hyoglosses, est tirée dans le sens dorso-caudal; par ce mouvement la partie inférieure de l'épiglotte est abaissée sur l'entrée du larynx, tandisque le bol presse vers le bas le bord de l'épiglotte. Par l'action des muscles stylo-pharyngiens, la paroi dorsale du pharynx est tirée (aussi bien en haut qu'en bas) dans le sens dorsal et il se produit donc une diminution de pression dans l'espace bucco- et laryngo-pharyngien, grâce à laquelle le bol se déplace dans ce sens. (RETHI et autres auteurs plus anciens). Le bol est pourtant surtout poussé par la contraction des m. mylo-hyoidiens et hyoglosses avec une force qui par elle-même suffirait déjà pour l'amener dans l'estomac (KRONECKER et MELTZER). Suit alors la contraction péristaltique des muscles constricteurs du pharynx et de la musculature de l'oesophage qui pousse les aliments dans l'estomac. (Certains cas de paralysie bulbaire chronique prouvent nettement la nécessité de l'intervention de ces constricteurs dans le mouvement de déglutition normal).

Indépendamment de l'énergie cinétique que le bol alimentaire reçoit par la contraction des différents muscles, il subit encore l'action de la pesanteur. La force totale que possède le bol dans le pharynx est donc égale à $^1/_2\, mv^2 + ph$ (m représentant la vitesse, p, le poids du bol et h, la hauteur d'où il tombe) ou mieux $= {}^1/_2\, mv^2 + mgh$ ($g =$ l'accélération due à la pesanteur).

Dans aucun des auteurs que j'ai consultés, je n'ai trouvé la moindre indication sur la valeur de la force avec laquelle le bol descend. Cependant étant donné que cette valeur est la même pour le pharyngocèle que pour le diverticule s. s., il nous importe peu de la connaître exactement.

La direction de la force d'impulsion, comme je l'appellerai d'une façon concise, est à peu près la même que celle de l'axe de la cavité pharyngienne, ce qui découle clairement de ce qui vient d'être dit. En d'autres termes elle fait un angle d'environ 90° avec l'axe du diverticule. Il n'est, par conséquent, pas probable que le petit diverticule ou son orifice soit distendu ou élargi par elle.

A côté de cette force que nous venons de considérer, une autre encore peut exister, qui pousse les aliments dans le petit diverticule et tend en même temps à élargir son orifice. Dèsque pour l'une ou l'autre cause, par exemple à la suite de mouvements de déglutition répétés coup sur coup (voir p. 434) ou à la suite d'une sténose de l'entrée de l'oesophage, les aliments sont arrêtés dans le pharynx, leur force de mouvement ou d'impulsion se transforme en une force, qui s'accumule comme telle (force élastique) sur la paroi tendue du pharynx. Or, la stase des aliments atteignant son maximum dans les parties inférieures du pharynx, il en résulte que ce sont les parties les plus caudales de la paroi musculaire du pharynx qui sont les plus tendues.

Cette force élastique peut devenir de beaucoup supérieure à la force de mouvement que possède un bol, attendu qu'elle représente la somme des forces d'impulsion que possédaient les différents bols arrêtés en ce moment, diminuée d'une petite perte en chaleur de frottement.

En outre, la direction de cette force élastique est autre que celle de la force d'impulsion dont nous avons parlé plus haut. Chaque unité de surface de la paroi tendue du pharynx tend, pour reprendre ses dimensions normales, à déplacer la masse des aliments dans une direction perpendiculaire au plan de cette unité. Or, comme la partie extensible de la paroi du pharynx présente, à la coupe transversale, la forme d'un segment de cercle (à peu près), il est clair que les forces résultant des différents points de cette paroi possèdent des directions qui convergent ventralement. En d'autres termes, les aliments sont poussés par ces forces contre la paroi ventrale, rigide et peu ou point déplaçable (voir p. 413) du pharynx, c'est-à-dire contre le larynx. Cependant, selon la loi de physique bien connue, ils éprouvent de la part de cette paroi, une résistance égale. La conséquence de ces deux phénomènes est que sur tous les points de la paroi la plus caudale du pharynx s'exerce absolument la même force [1]), qui va en décroissant progressivement dans la direction crâniale. En réalité, la distension n'est pas de même valeur sur tous les points; en effet, les parties dorsales, qui sont les plus éloignées des points fixes, sont le plus déplacées de leur position primitive (voir p. 443).

Cette force agit aussi sur la paroi du diverticule, pendant qu'elle tend à en élargir l'orifice. Comme nous n'avons aucune raison d'admettre que la force qui tend la paroi du diverticule possède une autre valeur que celle qui tend à élargir l'orifice, la forme du petit diverticule du pharynx sera exclusivement

---

1) Nous supposons que les aliments mâchés constituent une masse uniformément pâteuse, ne contenant pas de parties plus dures, de sorte qu'une force se transmet uniformément dans tout le contenu du pharynx, bien qu'il ne puisse pas être ici question d'une régularité équivalente à celle de la pression hydrostatique.

déterminée par la résistance qu'offre le bord de l'orifice et par celle que présente la paroi du diverticule. Dans l'un comme dans l'autre cas, cette résistance n'est autre que la force élastique absolue du bord de l'orifice ou de la paroi du diverticule, force à laquelle l'effet de la force de tension est manifestement inversement proportionnel. Il est certain qu'en dernière analyse la composition et l'épaisseur du bord de l'orifice et celles de la paroi du diverticule sont les facteurs qui déterminent la forme que prendra le diverticule sous l'action de cette force.

Dans le *diverticule s. s.*, dont la paroi présente la même composition et la même épaisseur (pourquoi pas?) que le bord de l'orifice, nous devons nous attendre à ce que l'accroissement du diverticule marche de pair avec l'élargissement de son orifice, ce qui fait que le bord de ce dernier disparaîtra peu à peu. Toute contraction de la paroi du pharynx et de la paroi du diverticule aura pour conséquence que leurs couches en continuité intime les unes avec les autres subissent une tension et une contre-tension égales de part et d'autre, qui tendront à effacer tous les plis éventuels de la paroi et même, dans ce cas, le bord de l'orifice. Et en admettant même que la paroi du diverticule fût un peu plus mince que celle du pharynx avoisinant, celà n'aurait pas d'influence capable de déterminer la production d'une autre forme que celle que nous venons de supposer. Rappelons-nous ce que nous avons dit au sujet du diverticule s. s. de la vessie.

Dans la paroi du *pharyngocèle*, au contraire, la muscularis fait défaut et, avec elle, la continuité intime avec toutes les couches de la paroi du pharynx. Elle possède donc une élasticité absolue moindre que les parties avoisinantes qui contiennent des éléments musculaires, c'est-à-dire que le bord de son orifice. Et cette différence devient plus grande encore si la muscularis du pharynx se contracte ou du moins tend à se contracter: alors la force d'impulsion des aliments arrêtés augmente. La force de tension augmente donc, tandis que le voisinage du pharyngocèle lui offre une plus grande résistance et que la paroi du diverticule, au contraire, conserve la même force élastique (comparer avec ce qui a été dit à propos de la replétion de la vessie p. 443). Contrairement à ce qui se présente pour le diverticule s. s., ici l'orifice se rétrécira par contraction musculaire et son bord deviendra plus accusé. En outre, il est certain que la muqueuse peut facilement être refoulée vers la sous-muqueuse, qui consiste en du tissu conjonctif lâche. La surface de la paroi du pharyngocèle peut s'accroître, non seulement par tension, mais aussi par évagination de la muqueuse vers les couches plus profondes.

Il en résulte que le pharyngocèle s'agrandit plus que son orifice ne s'élargit. Et comme les aliments qui s'y trouvent pressés exercent à peu près la même force sur tous les points du sac, ce dernier se dilatera aussi, dans tous les sens, au delà

du bord de l'orifice et prendra la même forme que le cystidocèle. Afin de me convaincre autant que possible de la justesse de cette conclusion, j'ai tenté de produire artificiellement un pharyngocèle. La paroi du pharynx du porc se prête très bien à cette expérience. Ainsi qu' ALBRECHT notamment l'a montré, le cœcum oesophageum de cet animal, qui est une partie de la paroi dorsale du pharynx presque entièrement dépourvue d'éléments musculaires, est facile à évaginer, à l'aide du doigt, sous la forme d'un pharyngocèle (voir sur le cœcum p. 476). Ce pharyngocèle prend la forme d'un mamelon ou d'un doigt de gant. Cependant étant donné que l'extrémité seule du doigt exerce une action sur le fond du pharyngocèle en formation, on n'imite donc de la sorte que très imparfaitement l'action exercée par les bols alimentaires. Au contraire, il me parut que l'on imiterait bien l'action des bols, si l'on bourrait le pharynx d'une pâte, ayant en quelque sorte la consistance des aliments ingérés, en se servant par exemple d'un fin mastic. Après avoir séparé avec soin, à l'aide d'une ligature, l'oesophage du pharynx et du larynx réunis, je bourrai le pharynx au moyen d'un mastic ayant la consistance voulue, et en exerçant une pression de plus en plus forte.

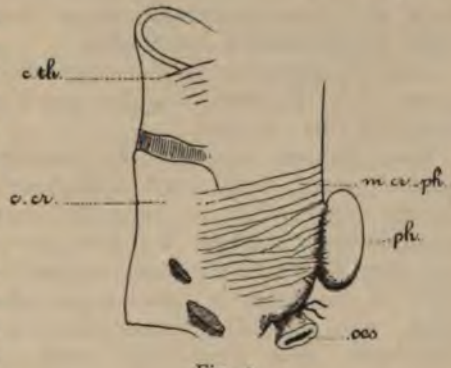

Fig. 1.

Il se produisit alors un pharyngocèle affectant la forme que montre la fig. 1 (*ph*). J'arrêtai l'expérience lorsque la saccule formé commença à se déchirer en un point de son étendue. Cette expérience suffit déjà à nous faire connaître que la forme du pharyngocèle est semblable à celle qu'affecte le cystidocèle (voir p. 441).

Ainsi qu'on peut le constater, le diverticule s'étend plus dans la direction caudale que dans la direction crâniale; c'est probablement parce que l'orifice est délimité caudalement par les muscles pharyngo-staphylins (voir p. 476), ce qui fait qu'en cet endroit la différence entre l'élasticité absolue de la paroi du diverticule et celle du voisinage est plus grande que crânialement.

J'attirerai encore l'attention sur ce fait que dans le col du pharyngocèle on peut observer quelques fibres musculaires. Nous y reviendrons ultérieurement.

A l'aide de cette expérience je crois avoir démontré:

1°) que la muqueuse du pharynx, par suite d'une forte replétion de la cavité de cet organe à l'aide d'une matière plastique ayant à peu près la consistance des aliments ingérés, peut

s'évaginer, *en un endroit anatomiquement prédestiné*, entre les faisceaux musculaires, sous la forme d'un pharyngocèle;

2°) que ce pharyngocèle affecte la forme, que nous avons décrite plus haut, du cystidocèle, comme nous nous y attendions;

3°) que cette forme doit être attribuée à une différence importante entre l'élasticité absolue du lieu de formation du pharyngocèle, qui est dépourvu de fibres musculaires, et celle des parties avoisinantes, qui contiennent des éléments musculaires.

En outre le développement rapide du pharyngocèle est facilité par cette circonstance que la muqueuse du pharynx se déplace très facilement.

Comme on le voit, dans ses grandes lignes le mode de formation et d'accroissement du pharyngocèle est semblable à celui du cystidocèle. Si, au voisinage du pharyngocèle, la muscularis se nécrosait, dans ce cas le facteur principal, la grande différence d'élasticité absolue, ferait défaut et il se pourrait que la partie avoisinante de la paroi du pharynx s'évaginât également. Le diverticule prendrait alors la forme d'un diverticule s. s. L'étiologie et l'examen microscopique doivent nous démontrer alors si cette interprétation est fondée.

Peut-on comparer le développement du pharyngocèle pathologique chez l'homme à celui que l'on peut produire expérimentalement chez le porc?

Nous devons supposer, en premier lieu, que pour que la muqueuse puisse réellement s'évaginer il faut que, pour l'une ou l'autre cause, dans la paroi du pharynx de l'homme, les fibres musculaires s'écartent les unes des autres. En effet, il n'existe pas chez l'homme de place anatomiquement prédestinée, comme c'est le cas pour le coecum oesophageum chez le porc. Cependant, afin d'éviter d'entrer dès maintenant dans des détails sur l'étiologie, nous prendrons, ainsi que nous l'avons fait jusqu'à présent, pour point de départ un pharyngocèle déjà formé, de la grosseur d'un pois. On nous objectera peut être que, bien que le rapport entre la force élastique absolue de la paroi du diverticule et celle des parties avoisinantes contenant des fibres musculaires soit à peu près le même que pour le pharyngocèle produit expérimentalement, cependant la force d'impulsion ainsi que celle qui s'exerce dans le pharynx par suite de l'arrêt des aliments ne peuvent être aussi considérables que dans l'expérience. Je l'admets. Cependant, si je songe à l'action bien connue de la goutte d'eau qui tombe, action dont nous constatons si souvent les effets remarquables, sous différentes formes, en pathologie, je crois qu'une force „physiologique" minime peut, lorsqu'elle s'exerce longtemps, conduire au même résultat que celui que détermine dans un temps plus bref la force employée dans l'expérience. Elle peut même nous donner une forme encore plus belle de pharyngocèle, attendu que la paroi du sac peut s'adapter jusqu'à un certain point à la tension progressive très lente et, partant, ne pas se

rompre aussi vite que celà s'est produit dans l'expérience. Nous devons finalement nous attendre à trouver une forme semblable à celle du diverticule décrit par KÜHNE (voir p. 457).

Quoiqu'il en soit, nous n'avons pas encore indiqué toutes les forces qui interviennent dans l'accroissement du pharyngocèle déjà formé. C'est ainsi que lorsque la série des mouvements de déglutition est achevée et que le pharynx se trouve de nouveau vide, le pharyngocèle reste rempli. La contraction des muscles constricteurs du pharynx non seulement ne le vide pas, mais l'empêche même de se vider, parce qu'elle doit nécessairement déterminer un rétrécissement de l'orifice du pharyngocèle. Nous verrons qu'il faut que le diverticule ait atteint un grand développement avant qu'il se vide quelquefois à la suite de „mouvements de vomissement" (nous reviendrons sur ce sujet dans notre Supplément). L'unique force qui jusqu'à ce moment peut intervenir pour évacuer le contenu du sac, est la force élastique exercée par la paroi tendue du sac sur son contenu. Elle ne pourra évacuer qu'une petite partie du contenu mou qui n'est pas très facile à déplacer; le diverticule restera rempli et même probablement jusqu'à un certain point bourré. Son évacuation est encore rendue plus difficile par l'étroitesse de l'orifice; quand la paroi du pharynx n'est plus tendue par les aliments arrêtés dans sa cavité et que la situation relative de ses différents points se trouve redevenue normale, l'orifice du pharyngocèle doit aussi devenir plus étroit. Il est impossible de dire jusqu'à quel point le diverticule reste *rempli*. Mais nous pouvons admettre à coup sûr, d'après ce que nous avons dit plus haut, que le sac n'expulse qu'une minime partie de son contenu primitif. La paroi du sac est maintenue par le contenu dans un certain état de tension et, en ce qui concerne spécialement sa portion caudale, elle est en outre tendue par le poids des aliments.

Cette tension de la paroi exerce son influence sur la muqueuse du pharynx: elle tend à la refouler au dehors ou du moins à la distendre ou encore, ce qui est plus probable, elle exerce ces deux actions à la fois. Si l'on tient compte de la facilité avec laquelle se déplacent la muqueuse et en partie aussi la sous-muqueuse, il est indubitable que la muqueuse est refoulée au dehors. Mais par ce fait elle subit nécessairement une tension, attendu qu'elle ne présente nulle part de discontinuité. Si l'on songe en outre que nous avons en vue ici un diverticule laryngo-pharyngien dorsal de la muqueuse, il en résulte que sa paroi caudale se fixe à la paroi dorsale de l'oesophage. Il ne saurait, en effet, se produire une évagination de la muqueuse de l'oesophage, qui est beaucoup moins mobile que celle du pharynx. D'autre part, crânialement au pharyngocèle se trouve la muqueuse élargie du pharynx. Bien que dans la portion caudale du diverticule la force d'évagination (tension de la paroi + poids du contenu) doive exercer une action plus importante que dans la portion crâniale,

cependant ici la force moindre (tension de la paroi) peut aussi déterminer une augmentation de surface de la paroi du diverticule. Les parois latérales peuvent certainement subir aussi l'influence du poids du contenu.

Il s'établit alors un cercle vicieux; par suite de l'accroissement du diverticule, le contenu augmente, ce qui accroît la force d'agrandissement du diverticule. Le pharyngocèle peut, dans ses traits principaux, conserver la forme que j'ai décrite plus haut. Non seulement la tension de la paroi se trouve maintenue par suite de l'augmentation progressive du contenu du diverticule, mais le diverticule se trouve dorsalement appliqué contre la colonne vertébrale.

Une autre conséquence de ce cercle vicieux, c'est que le diverticule s'agrandit d'autant plus vite qu'il l'a fait plus longtemps. Et celà d'autant plus que l'élasticité absolue diminue au fur et à mesure que la tension augmente. A ce point de vue le pharyngocèle se comporte comme le diverticule s. s. (voir p. 435).

Jusqu'à présent nous avons supposé que les aliments arrêtés ou amenés dans le pharynx agissent de la même manière sur le bord de l'orifice et sur la paroi du diverticule. Nous avons dit que le voisinage de l'orifice, qui renferme des éléments musculaires, possède une élasticité absolue plus grande que la paroi du diverticule qui est dépourvue d'éléments musculaires, et que cette différence d'élasticité absolue augmente à la suite de la contraction de la muscularis du pharynx, de telle sorte que le pharyngocèle doit s'agrandir plus et plus rapidement que son orifice et qu'il prend, par conséquent, dans ses traits essentiels, la forme du cystidocèle. Pour finir nous avons à nous rendre compte de l'accroissement du pharyngocèle par suite de la circonstance qu'il se trouve constamment à l'état de replétion.

Cet état de replétion exerce-t-il ou n'exerce-t-il pas une influence sur la largeur de l'orifice?

Il est évident que la tension exercée par la paroi du diverticule sur le bord de l'orifice et sur son voisinage peut constituer la seule influence, qui puisse avoir quelque importance lorsque le diverticule est rempli *continuellement*. Ainsi que nous l'avons vu précédemment *le diverticule dont la paroi contient des éléments musculaires* se vide au début de son développement, à moins que la muscularis ne soit nécrosée ou fortement dégénérée. Ce n'est que plus tard qu'il reste rempli, lorsque la tunique musculaire est devenue incapable de fonctionner, à moins qu'on ne le vide à l'aide d'une pression exercée sur sa paroi externe (voir notre Supplément). Les différentes couches de la paroi du diverticule s. s. à l'état de replétion exercent alors une traction uniforme sur les couches correspondantes du pharynx. Si le bord de l'orifice n'a pas déjà complètement disparu par suite de l'action des forces que nous avons mentionnées précédemment (rétention des aliments dans la cavité pharyngienne, contraction de la paroi du pharynx et du diverticule), on doit s'attendre à ce qu'il dispa-

raisse alors. Dès que ce processus s'est produit et que la paroi du diverticule se trouve à peu près dans le même plan courbe que la paroi du pharynx cette dernière est encore soumise davantage à la force de tension du contenu du diverticule : il en résulte un accroissement de surface de la paroi du pharynx, accroissement qui, au début, est local, mais qui s'étend ensuite peu à peu à une partie plus importante de la paroi du pharynx.

Il en est tout autrement pour le *pharyngocèle*. S'il est encore petit et que l'orifice et le diverticule lui même possèdent le même diamètre, de telle sorte que sa paroi forme un angle droit avec le bord de l'orifice, alors ce dernier subit une tension dont la direction est à peu près parallèle à l'axe du pharyngocèle (fig. 2 *aa'*). Il ne faut pas s'attendre alors à ce que l'orifice s'élargisse, et comme le pharyngocèle ainsi que le poids de son contenu sont encore minimes, cette force n'exerce pas sur l'accroissement du pharyngocèle une action aussi importante que la force d'impulsion et la force de rétention, que nous avons considérées précédemment. On pourrait tout au plus la considérer comme capable de refouler en dehors une petite partie de la muqueuse et de la sous-muqueuse, sans qu'elle puisse avoir la moindre influence sur la largeur de l'orifice. Mais lorsque le diamètre du pharyngocèle devient plus grand que celui de son orifice (voir plus haut), alors, non seulement le poids du contenu se trouve augmenté, mais la direction de la force engendrée par là se trouve modifiée. En effet, la paroi du pharyngocèle fait alors avec la paroi du pharynx un angle aigu, qui devient de plus en plus aigu au fur et à mesure que le pharyngocèle devient plus volumineux (Le lieu de transition, qui correspond en général au rebord du diverticule, peut être considéré comme le col). On peut décomposer la force de tension que la paroi du diverticule exerce sur la paroi du pharynx, en une composante c^1, parallèle à l'axe du pharyngocèle et en une autre composante c^2, perpendiculaire à ce dernier et située dans le plan de la paroi du pharynx. La première composante tend simplement à évaginer davantage la muqueuse du pharynx, tandis que la composante c^2 tend à élargir l'orifice. Cette dernière éprouve de la résistance de la part des fibres

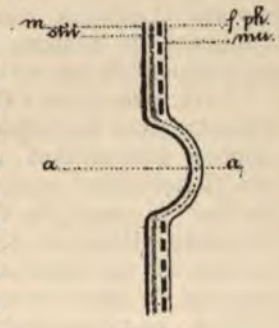

Fig. 2.

m = muqueuse, *sm* = sous-muqueuse, *mu* = muscularis, *f.ph* = fascia pharyngien, *aa'* = axe du diverticule.

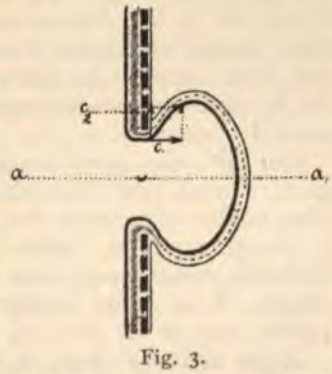

Fig. 3.

environnantes du constricteur. Si ces fibres ne sont pas nécrosées ou dégénérées, ce dont nous ne connaissons aucun cas signalé, alors on ne peut admettre que l'orifice d'un pharyngocèle de petite taille puisse s'élargir. Si le bord caudal de l'orifice est constitué par la puissante paroi de l'oesophage (voir p. 396), alors de ce côté, même lorsque le pharyngocèle est volumineux, l'orifice ne peut s'élargir. C'est ce que démontre l'existence du rebord même dans de grands diverticules dont la paroi contient des éléments musculaires. Cependant lorsque le pharyngocèle a réellement pris de grandes dimensions et que, par suite, la composante c^2 est devenue plus grande encore, l'orifice du pharyngocèle peut probablement s'agrandir quelque peu latéralement et crânialement. Cependant il est certain que cet élargissement ne peut jamais être important, attendu que précisément crânialement et latéralement l'influence du contenu du diverticule, c'est-à-dire la valeur de la composante c^2, est minime.

L'orifice ne peut s'élargir que par suite d'une compression ou d'une traction en dehors exercée sur des fibres musculaires du constricteur environnant, ou encore par suite de ces deux actions à la fois. Si les fibres musculaires sont comprimées, la force élastique absolue du bord de l'orifice s'accroît et il en résulte que toute dilatation ultérieure de l'orifice devient plus difficile; la traction exercée sur des fibres musculaires avoisinantes pourrait expliquer la présence de fibres musculaires dans le col du diverticule décrit par KÜHNE, en admettant que c'était un pharyngocèle. Nous reviendrons plus tard sur ce point. Mais nous ne pouvons nous attendre à ce qu'une action semblable se passe dans un petit pharyngocèle, ainsi que nous l'avons dit plus haut. Que dans le pharyngocèle que nous avons produit par voie expérimentale, nous ayons trouvé des fibres musculaires dans le col, bien que ce pharyngocèle fût de petite taille, c'est ce que l'on doit s'expliquer par ce fait que dans la paroi du coecum oesophageum s'irradiaient pour ainsi dire quelques fibres musculaires délicates qui, après l'évagination du coecum tout entier, se trouvèrent placées dans le col. De ce fait donc nous ne pouvons, comme l'a fait ALBRECHT, tirer aucune conclusion concernant le pharyngocèle chez l'homme, que l'on suppose se former par évagination de la muqueuse et de la sous-muqueuse *entre* des fibres musculaires écartées les unes des autres.

Du fait que nous avons signalé plus haut, à savoir que la paroi dorsale de l'oesophage n'est pas entrainée par de grands diverticules contenant des éléments musculaires dans leur paroi, il s'ensuit que si l'orifice du pharyngocèle est, dès le début, délimité caudalement par le bord dorsal de l'entrée de l'oesophage, il ne peut jamais exister de fibres musculaires dans la partie caudale de son col.

Nous arrivons donc à conclure de tout ce qui précède que le pharyngocèle conserve, même dans le cours de son dévelop-

pement ultérieur, une forme qui, dans ses grandes lignes, est semblable à celle du cystidocèle. Je dis „dans ses grandes lignes", attendu que s'il est vrai que dans l'un comme dans l'autre cas il existe, en ce qui concerne l'élasticité absolue, une grande différence entre la paroi, dépourvue d'éléments musculaires, de l'évagination et le voisinage, riche en fibres musculaires, cependant on ne saurait considérer comme identiques les forces qui tendent à agrandir l'évagination dans le pharyngocèle et le cystidocèle. Dans le cystidocèle, en effet, c'est la pression hydrostatique, qui s'exerce uniformément sur tous les points, tandis que dans le pharyngocèle, c'est surtout le poids du contenu, qui tend à agrandir le sac surtout dans la direction caudale. Comme nous l'avons vu, le diverticule ne cesse pas de se dilater crânialement; plus il se développe longtemps, plus son développement l'emporte sur celui de son orifice et finalement il prend une forme semblable à celle du diverticule décrit par KÜHNE.

Après ce que nous venons de dire, il n'est pas nécessaire que nous insistions longtemps sur la forme que doit prendre le *diverticule s. s.*, dans son développement ultérieur. Nous avons vu déjà que la rétention des aliments dans le pharynx détermine une tension aussi considérable sur le bord de l'orifice que sur le diverticule même; que des tentatives de contractions ou des contractions réelles de la muscularis du pharynx exercent la même action sur le diverticule que sur le bord de son orifice, et enfin, qu'un état de replétion permanent pendant les stades ultérieurs produit le même effet. Ce résultat, c'est la disparition du bord de l'orifice et une tension de la paroi avoisinante du pharynx (voir p. 433). Tandis que la paroi du pharyngocèle en s'agrandissant forme toujours un angle de plus en plus aigu avec celle du pharynx, c'est le contraire qui se produit pour le diverticule s. s. Ici la paroi du pharynx finit par se continuer insensiblement, en pente douce, avec celle du diverticule. Ce dernier semble constituer l'effet local d'un très fort accroissement en surface de la paroi du pharynx.

La forme du diverticule s. s. du pharynx répond donc aussi, dans son essence, à celle qu'affecte le diverticule à paroi musculaire de la vessie, qui cependant ne prend pas la forme d'un sac. Mais ceci dépend uniquement de conditions locales qui font défaut dans la vessie et grâce auxquelles, dans le pharynx, l'action de la pesanteur, associée à la fixité de la paroi dorsale de l'oesophage, détermine la formation d'un rebord. Par là la forme de sac primitive non seulement ne se maintient pas, mais nous verrons même qu'une ectasie primitive du pharynx consécutive à une sténose de l'oesophage prend peu à peu la forme d'un diverticule.

De même, c'est par l'action de la pesanteur que les aliments s'accumulent au fond du diverticule et que ce dernier prend la

forme d'une poire en même temps qu'il se forme une sorte de col. Cette explication se rattache à ce que nous avons dit p. 433.

En résumé, nous répétons que le *pharyngocèle* et le *diverticule s. s.* peuvent présenter en commun: le rebord, qui dans le pharyngocèle existe aussi bien latéralement que crânialement, une muqueuse pharyngienne [1]) plus ou moins altérée et un volume d'autant plus considérable qu'ils s'accroissent depuis plus longtemps. Par contre, ils diffèrent l'un de l'autre, abstraction faite de la présence plus ou moins nette d'une muscularis, par leur forme, qui est caractéristique.

1°). *Le pharyngocèle de grande taille se présente sous la forme d'un sac qui, à partir de son étroit orifice, s'étend plus ou moins également en tous sens et se fixe à la paroi du pharynx par un col, si court soit-il, dans lequel on peut trouver des fibres musculaires. Ce col, de même que l'orifice avec son bord net, possède un diamètre beaucoup moindre que celui du sac. Cette forme peut manquer aux petits pharyngocèles, mais alors l'étude microscopique (voir p. 438) peut démontrer qu'il s'agit d'un pharyngocèle.*

2°). *Le diverticule s. s., au contraire, ne présente pas de bord à son orifice; il ne possède pas un véritable col, attendu que la paroi du pharynx se continue insensiblement avec celle du diverticule, de telle sorte que ces deux parois se trouvent situées à peu près dans le même plan courbe.* (La forme en poire du diverticule n'a qu'une signification d'ordre secondaire).

Dans les considérations que nous avons fait valoir dans le présent § nous n'avons eu en vue que les *diverticules laryngo-pharyngiens dorsaux.* Mais elles se rapportent également aux autres diverticules qui se trouvent dans de semblables conditions anatomiques et pathogéniques. C'est ainsi que, si l'on s'en réfère aux figures qui en ont été fournies, les naso-pharyngocèles de PERTIK affectent aussi la forme du cystidocèle. Cependant des circonstances locales peuvent occasionner des changements de forme: le diverticule pharyngien à paroi contenant des éléments musculaires, décrit par WATSON, présente jusqu'à un certain point la forme d'un pharyngocèle. Si cependant nous prenons en considération que son long col, situé au voisinage immédiat de l'entrée du pharynx, est comme resserré entre les muscles stylo-pharyngien, stylo-hyoidien et le ligament stylo-hyoidien

---

1) Comme „wesentliches Kriterium des typischen Divertikels", on ne peut certainement pas considérer „die Auskleidung mit intacter Schleimhaut", ainsi que l'a soutenu VON BERGMANN „à la suite de HOFFMANN" (XXXIII). Nous avons vu plus haut que dans les deux espèces de diverticules du pharynx, la muqueuse peut subir des altérations d'ordre secondaire avec disparitions locales de l'épithélium, par suite de phénomènes de fermentation et par excitation mécanique du contenu. En outre l'expression „à la suite de HOFFMANN" est bien problématique, attendu que HOFFMANN, en raison de l'absence *complète* de la muqueuse, considérait comme fort peu probable que „la cavité d'abcès" qu'il avait observée représentât un diverticule ulcéré.

(crânialement) et les nerfs glossopharyngien et facial (caudalement), alors il est certain que la forme affectée par ce diverticule du pharynx milite plutôt *en faveur* que *contre* la justesse de notre manière de voir. En effet, les organes que nous venons d'énumérer constituent un voisinage offrant une grande résistance comparativement à celle de la paroi du diverticule.

Si nous appliquons les caractères distinctifs que nous avons indiqués entre le diverticule du pharynx à paroi musculaire et le pharyngocèle, aux diverticules du pharynx de notre Tableau III. B. que nous avons étudiés dans la mesure du possible d'après les figures [1]), je n'hésite pas à considérer comme un *pharyngocèle* le diverticule décrit par KÜHNE. Examinons la figure: entre les fibres, dirigées à peu près horizontalement, du m. constricteur inférieur du pharynx, se trouve un orifice étroit, dont le diamètre est plus minime que celui de l'oesophage (c'est-à-dire plus petit que 14 mm.) et qui donne accès dans un col très court et très étroit, dans lequel des fibres musculaires ont été vues à l'oeil nu. Ce col se dilate immédiatement, sous un angle à peu près droit, dans tous les sens, en un sac, dont les dimensions sont indiquées dans notre Tableau III. B. n⁰. 6. La paroi crâniale atteint la moitié de la hauteur du cartilage thyroide; la paroi caudale, le 14ᵉ anneau de la trachée, c'est-à-dire que le diverticule s'étend un peu moins loin dans la direction crâniale que dans le sens caudal. La coupe du sac affecte la forme d'une ellipse, sur le côté de laquelle (sit venia verbo) se trouve l'orifice. La forme de ce diverticule est donc semblable à celle que nous avons obtenue expérimentalement pour le pharyngocèle du porc, mais elle est exagérée. Seulement le rapport entre le diamètre de l'orifice et le plus grand diamètre du sac du pharyngocèle est plus grand que dans notre pharyngocèle produit expérimentalement [2]).

En outre il ne nous parait pas douteux que le „pharyngocèle" de ROKITANSKY ne soit un diverticule à paroi contenant des éléments musculaires. En effet, la figure montre que la paroi dorsale du diverticule se trouve absolument dans le même plan que celle du pharynx et qu'il n'existe pas de col. ROKITANSKY lui même dit que le diverticule était au moins aussi large que le pharynx. Il ne parle pas de bord de l'orifice, sauf d'un rebord caudal. Il présente tous les caractères du diverticule s. s. tandis qu'il ne montre aucun des caractères du pharyngocèle. (Nous avons dit au début de ce § ce qu'il faut penser de „l'absence" de la muscularis).

---

1) On peut trouver les figures: de LUDLOW, dans XIX; de MARX-KÖNIG, dans XV; de ROKITANSKY, dans XIX; de KUHNE, dans XIX et dans XXXIX; de WORTHINGTON, dans XLI; de ZENKER n⁰. 17, dans XXI.

2) Le diverticule décrit par SCHWARZENBACH semble aussi affecter la même forme; nous en avons parlé p. 411.

Dorsalement: le recessus de l'amygdale pharyngienne [1]). Le plancher osseux aussi bien que son voisinage, qui est très résistant, empêchent tout accroissement de ce recessus.

Latéralement: les fossettes de ROSENMÜLLER [2]), le locus minoris resistentiae ventrale de PERTIK, la paroi membraneuse de la trompe d'Eustache (v. p. 469 pour ce qui regarde les processus embryonnaires qui s'y accomplissent et qui intéressent la formation de diverticules).

Dans la paroi *bucco-pharyngienne* (dont la limite ventrale est formée par les piliers antérieurs du voile du palais et par le plan frontal passant par ces piliers):

Dorsalement: inconnus.

Latéralement: les fosses amygdaliennes ou les fossettes sus-amygdaliennes, qui existent souvent normalement chez l'homme adulte. Nous y reviendrons d'une façon détaillée.

Peut-être le point délimité par les muscles stylo-pharyngien, pharyngo-staphylin, constricteur supérieur et constricteur moyen du pharynx (voir p. 410) offre-t-il moins de résistance. En tout cas, ce point semble avoir de l'importance pour les processus embryonnaires.

Dans la paroi *laryngo-pharyngienne*:

Dorsalement: la muscularis ainsi que le fascia du pharynx s'amincissent caudalement, de telle sorte que la prédisposition à l'évagination de la paroi augmente en raison directe de cet amincissement.

Latéralement: le sinus piriforme. Nous en avons indiqué plus haut les limites. Nous devons encore indiquer qu'un repli de la muqueuse, le repli du nerf laryngé, subdivise le sinus en une portion crâniale et une

---

1) Cette amygdale se forme, comme les amygdales palatines, par prolifération sous-épithéliale du tissu conjonctif adénoide. C'est de la puissance de cette prolifération que dépend l'existence ou la non-existence du recessus. D'après les recherches de KILIAN, le recessus n'a rien de commun avec la poche hypophysaire de RATHKE (qui naît par évagination de l'épiblaste) ni avec le canal hypophysaire qui en dépend. C'est une simple dépression de la muqueuse (si la prolifération du tissu adénoide n'est pas trop importante), qui délimite la fossette (voir l'étude détaillée de POELCHEN), laquelle est limitée par la puissante masse fibreuse de l'occipital (épaississement considérable du périoste) et par les muscles grands droits antérieurs de la tête. Lorsque la prolifération du tissu adénoide est importante, il ne saurait se former de dépression.

2) D'après HYRTL, TILLAUX et autres, les dimensions de ces fossettes seraient proportionnelles à celles du cartilage de la trompe d'Eustache. VON KOSTANECKI cependant, se basant sur des recherches détaillées, n'admet pas cette relation et se range à l'opinion de HIS, qui estime que la profondeur des fossettes de ROSENMULLER, comme celle des fossettes sus-amygdaliennes, dépend uniquement du degré de développement embryonnaire du tissu conjonctif adénoide sous-épithélial.

portion caudale. Ce repli, ainsi nommé parce que le nerf laryngé supérieur s'y trouve logé, s'étend obliquement de l'angle latéro-dorsal de la base du cartilage aryténoide, en se dirigeant latéro-crânialement, jusqu'au sommet de la grande corne de l'os hyoide (HENLE). Le plus souvent il est à peine visible, mais il offre pour nous un intérêt particulier, comme nous le verrons, parce qu'il dérive du quatrième arc branchial et forme la limite exacte entre la troisième et la quatrième poche branchiale interne.

Ventralement: les fossettes glosso-épiglottiques (valleculae), qui sont délimitées par les ligaments glosso-épiglottiques latéraux et médian et par la base de la langue. Pour le moment elles n'offrent aucun intérêt pour nous.

Indépendamment de ces parties de la paroi du pharynx, il y a d'autres points encore où des processus embryonnaires peuvent prédisposer à la formation de diverticules. Nous avons surtout en vue le développement des poches branchiales internes.

Afin de déterminer leur situation, dont la connaissance est d'un très grand intérêt, nous nous référerons autant que possible aux faits bien établis en embryologie et nous nous baserons sur la connaissance que nous avons des fistules congénitales du cou. Ces fistules dérivant directement des poches branchiales, elles peuvent sans contredit nous fournir des indications sur la réalité ou non-réalité des faits admis en embryologie.

Le pharynx se développe „aux dépens de l'intestin céphalique, qui comprend à la fois le pharynx et l'intestin antérieur" [1]). (REMAK). Le pharynx s'élargit latéralement, à son extrémité crâniale, aveugle, de façon à prendre, sur une coupe transversale, la forme d'un biscuit. Les deux élargissements latéraux forment les parties supérieures des fossettes de ROSENMÜLLER (sinus faucium laterales s. recessus infundibuliformes).

Au début, la cavité du pharynx embryonnaire [2]) est limitée ventralement par la membrane pharyngienne (Rachenhaut de REMAK), septum formé par l'adossement de deux couches épithéliales, dont l'interne est constituée par l'hypoblaste et l'externe,

---

1) L'intestin antérieur comprend l'oesophage et l'estomac jusqu'au duodénum.

2) Il ne faut pas confondre le pharynx embryonnaire avec le pharynx de l'adulte. On ne doit pas plus considérer le „diverticule buccal" (Mundbucht) comme l'ébauche de la cavité buccale que l'on ne doit considérer la portion crâniale de l'intestin antérieur comme l'ébauche du pharynx: d'un côté, en effet, se développe la langue dorsalement à la membrane pharyngienne et se trouvent les piliers antérieurs du voile du palais, qui dérivent du second arc branchial, dans le même plan que la membrane pharyngienne; tandis que de l'autre côté, la poche (hypophysaire) de RATHKE, formée par évagination d'une partie du „diverticule buccal", proémine dans la région du pharynx, etc. (HIS).

par l'épiblaste provenant d'une évagination qui constitue le divercule buccal.

Au niveau des deux choanes et de l'isthme du gosier, ce septum disparait plus tard, de sorte qu'il se produit une communication entre la cavité du pharynx, d'une part, et les cavités buccale et nasales, d'autre part.

Pendant ce temps, il se forme dans la cavité du pharynx embryonnaire des poches latérales, plus ou moins oblongues et équidistantes les unes des autres (quatre de chaque côté chez les oiseaux et les mammifères): ce sont les *poches branchiales internes*. Elles vont à la rencontre d'évaginations semblables de l'épiblaste, désignées sous le nom de *poches branchiales externes*, de telle sorte qu'après avoir refoulé le mésoblaste les couches épithéliales hypoblastique et épiblastique s'accolent [1]), de la même manière que dans la membrane pharyngienne. Tandis que chez les animaux inférieurs ces couches épithéliales disparaissent à leurs points de contact, pour former des *fentes branchiales*, qui font communiquer la cavité du pharynx avec l'extérieur, il semble, d'après les recherches récentes de His, Piersol et autres, que chez les mammifères le processus ne va pas aussi loin et que les *fentes* branchiales ne se constituent pas. Il se passerait ici pour *toutes* les poches branchiales, ce qui se produit pour la cinquième paire chez les reptiles (voir IV p. 142). Certaines observations faites par Fol, de Meuron, Kastschenko et Zimmermann, qui sont en contradiction avec cette manière de voir, doivent peut-être être considérées comme des variations individuelles du processus. Pour le pathologiste, cette partie de la question indique uniquement que la fistule congénitale complète du cou représente, dans le premier cas, plus qu'un „arrêt de développement" et doit être considérée comme un phénomène atavique.

Nous nous en tiendrons à l'opinion de His et de ses adeptes et nous parlerons par conséquent de *poches branchiales internes et externes*.

Il est certain que la situation des *poches branchiales internes* nous intéressera particulièrement, tandis que celle des *poches branchiales externes* n'aura pour nous aucune importance [2]).

---

1) D'après Rabl, chez les mammifères la quatrième poche branchiale interne reste séparée, par une forte couche de tissu mésoblastique, de la quatrième poche branchiale externe ou sinus (prae)cervicalis.

2) En général, en effet, en raison du déplacement relatif des arcs branchiaux, la formation du sinus cervicalis ou praecervicalis et son occlusion ultérieure par l'operculum branchiale (Rathke), ainsi que la situation des poches branchiales externes ou des orifices externes des fistules du cou (à l'exception de celle de la première poche branchiale externe) sont très inconstantes. On peut seulement dire que ces orifices sont situés dans la région moyenne du cou et dans la région sous-hyoidienne (gauche et droite) du triangle cervical, de sorte qu'ils ne nous fournissent aucune indication sur la situation des poches branchiales internes correspondantes.

Nous essaierons de répondre à la question relative à la situation des poches branchiales internes, en recherchant:

1°) ce que l'observation directe sur les embryons nous apprend;

2°) ce que la pathologie des fistules du cou a mis en lumière;

3°) quels organes dérivent des arcs branchiaux (les poches branchiales internes devant a priori se trouver situées entre ces arcs).

On demandera peut être: et les données de l'Anatomie comparée ne nous fournissent-elles pas de points d'appui? Elles sont pour le moment inutilisables, incapables de nous fournir un moyen de tirer des conclusions concernant les dispositions chez l'homme. En effet, étant donné que nos connaissances relatives tant aux homologies qu'aux différences morphologiques qui existent entre les divers groupes du règne animal sont encore tellement incomplètes que l'on ne saurait songer à établir des relations phylogéniques entre ces groupes, on comprend qu'il faille a fortiori agir avec une prudence extrême lorsqu'il s'agit d'établir la comparaison entre des processus embryonnaires qui s'accomplissent chez l'homme et ceux qui s'accomplissent chez des animaux inférieurs, attendu que nous ne savons pas s'il n'existe entre eux que des différences de degré ou si ces différences sont d'ordre fondamental. (Que l'on songe par exemple, que le nombre même des fentes branchiales est variable!).

ALBRECHT qui, dans ses théories, s'appuie de préférence sur des données anatomo-comparatives, entre dans des considérations embryologiques qui, selon HIS, sont „blos erklärbar aus einer absoluten Unkenntniss in embryologischen Dingen" (l. c. III, p. 41), parce qu'elles sont en contradiction avec tous les faits observés par d'autres auteurs.

En conséquence nous nous en rapporterons exclusivement à ce que nous a enseigné l'étude directe des embryons (et surtout à ce qui se trouve indiqué dans l'ouvrage classique de HIS), ainsi qu'aux données qui nous sont fournies par l'étude des fistules congénitales du cou.

Quelques observations, qui sont en contradiction avec les descriptions de HIS, nous paraissent aussi en contradiction avec elles-mêmes. Il en est ainsi par exemple, de l'opinion exprimée par LANDOIS, d'après laquelle le pilier postérieur du voile du palais dériverait du 3ème arc branchial, opinion qui établit une contradiction dans les termes chez celui qui considère aussi bien la fossette sus-amygdalienne que la fossette de ROSENMÜLLER comme des restes de la 2ème poche branchiale interne. En effet, si ce pilier, qui sépare ces fossettes l'une de l'autre, dérivait d'un arc branchial, il serait absurde d'admettre que ces fossettes procèdent toutes deux d'une même poche branchiale, à moins qu'on invoquerait toute espèce de déplacements et de transformations, qui ressortissent plus du domaine de l'imagination que de l'étude scientifique. Au contraire l'opinion de HIS, d'après laquelle les piliers postérieurs sont complètement

indépendants de tout arc branchial et se forment aux dépens des parties des apophyses palatines du maxillaire supérieur qui ne se soudent pas dans le plan médian, est absolument logique.

Répondons maintenant aux questions que nous avons posées plus haut.

Les observations directes qui ont été faites sur des embryons ont amené à conclure que:

aux dépens de la *1ère poche branchiale interne*, se forment: la trompe d'Eustache avec la caisse du tympan [1]) et la partie dorsale de ce sillon (Unterzungenfurche de HIS), qui sépare longtemps, sous la forme d'un V, le corps de la langue (base et pointe) d'avec la racine de cet organe: ce sillon peut encore exister chez l'homme adulte.

aux dépens de la *2ème poche branchiale interne*, se forment: la fossette de ROSENMÜLLER et la fossette sus-amygdalienne [2]), toujours séparées l'une de l'autre par le pilier postérieur du voile du palais.

aux dépens de la *3ème poche branchiale interne*, se forment: la partie du sinus piriforme située crânialement au repli laryngé; l'épithélium fournit, par prolifération et en s'unissant à celui du sinus cervical, l'ébauche du thymus (KÖLLIKER, BORN, KASTCHENKO),

aux dépens de la *4ème poche branchiale interne* et de son appendice (le fundus branchialis), se forme la partie du sinus piriforme située dorsalement au repli laryngé, et que l'on nomme aussi recessus du larynx.

Demandons-nous maintenant jusqu'à quel point nos connaissances relatives aux fistules congénitales du cou confirment ou contredisent ces données embryologiques, et pour cela, consultons le tableau qu'ont donné VON KOSTANECKI et VON MIELECKI [3]). Ce tableau nous apprend que:

1°) les fistules internes complètes du cou dérivent toutes de

---

1) On donne aussi à leur ensemble le nom de canal tubo-tympanique ou pharyngo-tympanique. Ce canal doit être considéré comme une fistule congénitale interne du cou (VON KOSTANECKI et VON MIELECKI).

2) La dépression amygdalienne (reste de la 2ème poche branchiale) qui chez le foetus est située dans la fosse amygdalienne (interstitium interarcuarium), se transforme en l'ébauche de l'amygdale à la suite de la formation de tissu adénoide dans la muqueuse du pharynx. Chez l'adulte, après le développement complet de l'amygdale, c'est à peine s'il subsiste quelque vestige de cette dépression; parfois cependant il persiste un pli apparent (pli triangulaire, plica triangularis) et une fossette sus-amygdalienne (fossa supratonsillaris), le pli triangulaire étant constitué par le bord libre du pilier antérieur du voile du palais. La fossette sus-amygdalienne présente de grandes variations, tant en ce qui concerne son étendue que sa profondeur, selon le degré de prolifération du tissu adénoide. Elle est toujours séparée de la fossette de ROSENMULLER par le pilier postérieur (HIS). La fossette sus-amygdalienne est dirigée obliquement dans le sens dorso-crânial.

3) Nous ne tenons compte que des fistules *complètes* du cou, afin de rendre impossible toute espèce de doute sur la nature de l'affection.

la 2ème poche branchiale interne [1]). Le fait qu'une fistule externe du cou se termine par exemple, au niveau du cartilage thyroide, n'autorise nullement à conclure qu'elle dérive de la poche branchiale externe, dont l'interne correspondante, c'est-à-dire la 3ème, se trouve la plus rapprochée de la fistule;

2°) l'on a décrit des fistules du cou complètement perméables, dont l'orifice interne se trouvait situé:

à la place de l'orifice pharyngien de la trompe d'Eustache (orifice interne de la fistule du cou décrite par VIRCHOW);

au niveau de la base de la langue (LESSER) (sans indication plus précise);

dans la fossette sus-amygdalienne (?) (KOSLOWSKY);

sur le bord dorsal du muscle pharyngo-staphylin, là où ce muscle passe dans la paroi du pharynx (NEUHÖFER, KATHOLICKI), situation indiquée aussi, mais d'une façon moins précise, par d'autres auteurs (par exemple, par HEUSINGER II);

sur le pilier postérieur du voile du palais (REHN) [2]);

caudalement à l'amygdale (SERRES).

Ceci tend à prouver entre autres que la fosse amygdalienne constitue une partie de la 2ème poche branchiale interne; les recherches de REHN confirment aussi l'opinion de HIS, d'après laquelle „le pilier postérieur du voile du palais se développe indépendamment de tout arc branchial."

Si nous connaissions enfin les organes qui se forment aux dépens des arcs branchiaux, nous devrions les considérer comme indiquant les limites des poches branchiales internes qu'ils séparent. D'après VON KOSTANECKI et VON MIELECKI, il ne faudrait tenir compte que des vaisseaux et des nerfs, parce que les autres produits des arcs branchiaux ne se forment que lorsque les poches branchiales internes ont disparu, à moins toutefois qu'elles ne subsistent sous la forme de diverticules plus ou moins prononcés.

Il est cependant important, au point de vue de l'étude des diverticules du pharynx, de connaitre tous les organes qui dérivent des différents arcs branchiaux. C'est ainsi notamment que si nous avons affaire à un diverticule placé exactement entre certains organes que nous savons provenir de deux arcs branchiaux différents, ce seul renseignement suffit pour établir avec probabilité que ce diverticule constituait primitivement une poche branchiale interne [3]). Il y aurait, en effet, bien peu de probabilité

1) Le cas décrit par KÖNIG procédait peut-être de la 3ème poche branchiale: „Die innere Mündung schien oberhalb des Kehlkopfes zu sein." (XIV, I. 485).

2) „An der Leiche: rechts ein Gang, welcher die Haut, das Unterhautzellgewebe, das Platysma und die oberflächliche Fascie durchbohrt, zwischen dieser und dem oberen Blatt der tiefen Fascie hart am Schildknorpelrand verlaufend, über der Gefässscheide unter dem Biventer und über dem Nervus hypoglossus zu der Rückfläche des M. pal.-phar. gelangt, wo er blind endigt; dem blinden Ende entspricht an der Innenfläche des Palato-phar. eine kleine warzenartige Erhöhung."

3) Un bel exemple nous est fourni par le diverticule de WATSON, dont nous parlerons plus loin.

pour qu'un diverticule qui se formerait après la naissance, se développât exactement entre les organes dérivés de deux arcs branchiaux différents, attendu que ces organes se rapprochent les uns des autres, de telle sorte que l'on ne peut admettre qu'il y ait une prédisposition anatomique à une situation constante du diverticule correspondant à la situation des poches branchiales.

Sans entrer dans des détails inutiles, nous rappellerons qu'aux dépens de la partie ventrale du *1er arc branchial* ou *mandibulaire*, se forment les bourgeons aux dépens desquels se développent le maxillaire supérieur [1]) et le maxillaire inférieur. Aux dépens de sa partie dorsale se forment l'enclume, le marteau et le cartilage de MECKEL, dont l'extrémité caudale forme le ligament latéral interne accessoire de la mâchoire inférieure.

Aux dépens du *2ème arc branchial* ou *arc hyoïdien*, se forment: l'arc de l'étrier, l'éminence pyramidale avec le muscle de l'étrier (?), l'apophyse styloïde, le ligament stylo-hyoïdien, le pilier antérieur du voile du palais, le corps et la petite corne de l'os hyoïde, une partie de la racine de la langue et la partie de l'amygdale qui l'avoisine, le muscle stylo-glosse, et le ventre postérieur du digastrique.

Aux dépens du *3ème arc branchial*, se forment: la partie de la paroi latérale du pharynx qui se continue avec la racine de la langue, crânialement au point où le nerf glosso-pharyngien pénètre dans la langue; la grande corne de l'os hyoïde et le muscle stylo-pharyngien.

Aux dépens du *4ème arc branchial* se forment: le cartilage thyroïde et le pli du nerf laryngé.

Quant à ce qui concerne les vaisseaux et nerfs qui se rendent aux arcs branchiaux, nous savons que:

dans le 1er arc branchial, passe le nerf trijumeau; les vaisseaux disparaissent;

dans le 2e arc branchial, passe le nerf facial; les vaisseaux disparaissent;

dans le 3e arc branchial, passent le nerf glossopharyngien et la partie initiale de la carotide interne;

dans le 4e arc branchial, passent le nerf laryngé supérieur, la crosse de l'aorte et le tronc artériel brachio-céphalique.

Bien qu'il existe encore des lacunes dans nos connaissances relatives à la situation des poches branchiales internes, nous pouvons cependant tirer, de l'exposé qui précède, des déductions générales, très importantes pour notre sujet:

1°). *Toute poche branchiale interne est toujours située latéralement. Tout déplacement dans le sens dorsal est impossible.*

2°). *Si l'on compare la situation réciproque des quatre poches*

---

1) Aux dépens duquel se développent encore l'aile interne de l'apophyse ptérygoïde du sphénoïde, l'apophyse palatine du maxillaire supérieur, le palatin et l'os malaire.

branchiales internes, il est évident que plus une poche branchiale est caudalement située, plus aussi elle est ventrale.

On ne peut donc admettre qu'un diverticule procède d'une poche branchiale qu'à la condition que son orifice soit *latéralement* situé. En outre, pour admettre qu'il procède d'une poche branchiale, il faut encore s'appuyer sur d'autres données anatomiques et cliniques.

Examinons maintenant jusqu'à quel point nous pouvons appliquer les faits et conclusions que nous venons de réunir, à l'étude de la formation des diverses espèces de diverticules du pharynx.

§ 2. DIVERTICULES NASO-PHARYNGIENS.

Nous avons déjà dit précédemment que le recessus médian (bourse pharyngienne) peut être quelque peu agrandi, soit congénitalement, soit à la suite de processus pathologiques certains, mais que cet accroissement ne saurait jamais être important. Parmi ces processus pathologiques il faut citer la „maladie de TORNWALDT", ainsi appelée du nom de l'auteur, et qui consiste en un catarrhe du recessus, dans lequel s'accumulent du mucus et du pus (voir aussi POELCHEN). (Cependant beaucoup de laryngologistes récents refusent d'admettre que cette affection soit *exclusivement* limitée au recessus, parce qu'ils ont toujours observé en même temps un catarrhe naso-pharyngien (LXII)).

Si, comme KILIAN et d'autres le prétendent, il n'existe aucun rapport entre la bourse pharyngienne et la poche hypophysaire de RATHKE (canal hypophysaire ou crânio-pharyngien), fait qui est confirmé par l'observation de SUCHANNEK, de la persistance d'un canal crânio-pharyngien situé près du recessus médian lui-même, dans ce cas, il peut se former un diverticule en ce point, si la partie pharyngienne de ce canal subsiste alors que sa partie intra-crânienne disparait.

Nous avons cité comme diverticules naso-pharyngiens latéraux les cas décrits par ZUCKERKANDL, VON KOSTANECKI, PERTIK, KIRCHNER et BROESIKE. Ainsi que nous l'avons déjà dit, ZUCKERKANDL [1]) considère son diverticule comme d'origine congénitale et résultant simplement du grand développement pris par les muscles péristaphylins externe et interne qui le délimitent. Cette manière de voir est partagée par PERTIK, qui croit en trouver la confirmation dans le fait que le cartilage de la trompe s'y trouve très développé. Cependant VON KOSTANECKI, se basant

---

1) „Der Levatorwulst bildet am Ostium pharyngeum (à peu près au milieu du plancher de l'orifice de la trompe) mit der vorderen und hinteren Tubenlippe zwei Furchen, welche, allmählich enger werdend, sich in die Tiefe des (Tuben)kanals fortsetzten. ZAUFAL nennt diese Furchen sulc. salping. oder salpingo-palatinus ant. et post."

sur ses propres recherches, conteste cette opinion. Il considère bien le diverticule de ZUCKERKANDL et ses pareils comme d'origine congénitale et comme résultant d'un élargissement du sillon salpingo-palatin antérieur, mais il n'établit pas de distinction essentielle entre l'orifice de la trompe et le diverticule et considère ce dernier comme représentant le plancher membraneux de la portion cartilagineuse de la trompe. En outre il prétend qu'il n'existe aucune relation entre le développement plus considérable du cartilage de la trompe et la formation du diverticule et soutient que ces „diverticules" sont des *ectasies* de la partie membraneuse de la trompe „bedingt durch die ganze Configuration des Cavum pharyngo-nasale". Et dans les cas qu'il a étudiés, c'est surtout la longueur inaccoutumée du voile du palais qu'il a pu établir à l'aide de mensurations comparatives. De là résulte que le point d'insertion du m. péristaphylin interne est déplacé dorsalement et ce muscle a plutôt la valeur d'un rétracteur de la trompe, qui renforce comme tel le m. salpingo-pharyngien ou rétracteur de la trompe, „weshalb auch der M. salp.-pharyng. bisweilen volkommen fehlt". Le muscle péristaphylin interne fournit cependant un petit faisceau spécial qui gagne le plancher de la trompe et qui peut rétrécir la trompe. Dans ce cas l'orifice de la trompe se trouve subdivisé en deux parties par le pli de la muqueuse qui recouvre ce petit faisceau.

Grâce au déplacement dorsal du m. péristaphylin interne, la paroi latérale de la trompe et le sillon salpingo-palatin antérieur deviennent extraordinairement longs et larges et se trouvent situés dans la fosse ptérygoide, dans toute sa longueur, contre le m. péristaphylin externe.

Etant donné que nous ne pouvons juger de la valeur de ces rapports de grandeurs relatives sans les avoir contrôlés nous-même, nous ne pouvons émettre d'avis sur les opinions qui sont basées sur eux. Les dispositions constantes observées par VON KOSTANECKI dans ses vastes études donnent une certaine valeur à ses considérations, que nous n'avons pu trouver chez ZUCKERKANDL.

PERTIK considère les diverticules qu'il a étudiés et que nous avons signalés plus haut (p. 407) comme résultant d'un agrandissement des fossettes de ROSENMÜLLER. Ces fossettes, en effet, ainsi que nous l'avons dit ailleurs, constituent, selon lui, des loci minoris resistentiae, c'est-à-dire des points qui, in casu, sont physiquement et anatomiquement prédestinés à s'évaginer, lorsqu'une pression plus forte que la pression normale s'exerce sur la paroi du pharynx. Le patient qui était porteur de ce diverticule bilatéral avait en même temps des polypes du nez, qui l'obligeaient à exécuter des expirations forcées et déterminaient des hémorrhagies nasales. C'est là que PERTIK voit, avec raison, la cause occasionnelle de la formation de ce diverticule. Il est probable, ainsi qu'il le suppose, que si l'on faisait usage d'une

méthode de dissection autre que la méthode habituelle, on découvrirait plus fréquemment de semblables diverticules.

VON KOSTANECKI, qui a aussi à diverses reprises observé des fossettes de ROSENMÜLLER plus ou moins élargies, estime que ce fait est dû surtout à un arrêt de prolifération du tissu adénoide chez l'embryon, bien qu'il considère qu'il puisse parfaitement se produire en outre, un agrandissement post-embryonnaire des fossettes de ROSENMÜLLER à la suite d'une pression (que PERTIK considère comme étant la cause exclusive de l'évagination).

Nous en arrivons maintenant aux diverticules observés par BROESIKE et KIRCHNER. Ces deux auteurs considèrent ces évaginations comme une théromorphie et ils croient que cette disposition trouve son homologue dans les sacs à air des Solipèdes et des Cheiroptères. Il existe cependant une différence importante entre ces formations, en ce sens que les sacs à air ne sont pas situés latéralement entre les muscles péristaphylins interne et externe, mais *dorsalement* à ces muscles.

VON KOSTANECKI oppose à cette manière de voir l'hypothèse plus plausible que ces diverticules se sont développés aux dépens d'une ébauche embryonnaire, qui ensuite s'est accrûe par la pression déterminée par une accumulation du produit de secrétion de la trompe vers le pharynx. Il indique l'endroit (à l'union de la portion moyenne de la trompe avec son tiers pharyngien), qui est important au point de vue des processus embryonnaires qui s'y accomplissent: d'abord, le cartilage de la trompe décrit, exactement en ce point, un angle obtus ou une courbe à concavité caudale (TOURTUAL donne pour ce motif à la partie médiane du cartilage de la trompe le nom de processus angularis). En outre, exactement en ce point, le m. péristaphylin interne passe au dessous de la portion membraneuse de la trompe et c'est là que commence le „bourrelet du péristaphylin interne" (Levatorwulst). Le plancher membraneux de la trompe y est beaucoup plus mince et plus faible que partout ailleurs. En ce point (notamment médianement) la portion membraneuse de la trompe, chez l'embryon et chez l'enfant, est beaucoup plus développée que la portion cartilagineuse et est par conséquent très extensible. L'orifice pharyngien de la trompe l'est aussi à un haut degré: il affecte bien la forme d'une fente étroite, mais la muqueuse y constitue de nombreux plis profonds et réguliers. C'est dans ces plis que réside la cause de l'ébauche de la formation du diverticule. On en trouve souvent des traces, d'après VON KOSTANECKI. Le développement ultérieur de ce diverticule se trouve favorisé par des processus pathologiques, qui déterminent une secrétion exagérée de la muqueuse de la trompe; tout le produit de secrétion, qui s'écoule de la partie latérale de la trompe vers le pharynx, se déverse donc contre le bord ventro-latéral du m. péristaphylin interne et de là dans le sillon salpingo-palatin antérieur.

Si les plis embryonnaires persistent, il s'y accumule et fait évaginer la paroi très extensible.

La communication avec la fossette de ROSENMÜLLER, qu'a signalée BROESIKE, doit être considérée comme secondaire et comme le résultat d'une usure du tissu ou d'une déchirure.

L'explication de VON KOSTANECKI, qui est basée sur des faits, nous semble très admissible.

§ 3. DIVERTICULES BUCCO-PHARYNGIENS.

Après ce que nous avons dit dans le § 1, nous pouvons être plus concis en ce qui concerne la formation des diverticules dont nous avons maintenant à nous occuper.

L'orifice des diverticules de HEUSINGER et de GASS, qui sans aucun doute étaient congénitaux, se trouvait situé „unmittelbar an der Basis der Zunge". Du fait de leur congénitalité et de la situation de leur orifice, il résulte naturellement que l'on doit les regarder comme des restes (peut être agrandis ultérieurement) de la 2ème poche branchiale interne.

C'est ce que nous pouvons aussi admettre avec certitude pour le diverticule de WATSON, non seulement en considération de la situation de son orifice, mais aussi en raison de la position du sac allongé entre des organes qui dérivent, les uns du 2ème arc branchial et les autres, du 3ème arc branchial. VON KOSTANECKI et VON MIELECKI pensent que cette opinion est en contradiction avec le trajet du *canal* „unter dem M. stylo-pharyngeus. (Product des 3. Bogens)". Mais cette manière de voir repose, ainsi qu'il ressort nettement de la citation du travail de WATSON que nous avons faite p. 409, sur une erreur de lecture: l'auteur dit que l'*orifice* était situé „above the level of the m. stylo-phar." Or, comme ce muscle est situé immédiatement au dessous de la muqueuse du pharynx, c'est-à-dire à peu près dans le même plan que l'orifice du diverticule et non dans le même plan que le canal du diverticule, ce dernier *ne pouvait* se trouver *caudalement* à ce muscle. D'autre part, WATSON n'a pas le droit de supposer que son diverticule dérive de la 1ère poche branchiale parce que l'*orifice* „est situé" entre le maxillaire inférieur et le ligament stylo-hyoidien. Ici c'est une localisation par projection, car le ligament stylo-hyoidien est tendu dans un plan sagittal situé beaucoup plus latéralement. De la description de WATSON il ne résulte pas que le *canal* passe crânialement à ce ligament (v. p. 409).

La structure de la paroi n'offre pas beaucoup d'importance, attendu qu'on l'a trouvée variable dans les fistules congénitales du cou: elle consiste le plus souvent surtout en une couche de tissu conjonctif plus ou moins fibreux, en rapports très intimes avec le tissu conjonctif des parties voisines, et dont la face interne est tapissée par un épithélium pavimenteux stratifié ou

vibratile ou même par ces deux espèces d'épithéliums à la fois. Il n'y a réellement aucune raison pour que la muscularis fasse défaut dans la paroi.

Le diverticule décrit par WHEELER doit, à cause de la situation de son orifice (v. p. 410), être très probablement considéré comme congénital et en même temps comme un reste de la 2ème poche branchiale interne. Il nous parait impossible d'admettre la cause à laquelle WHEELER attribue sa formation (le patient était capitaine et, à ce titre, il avait fait un usage exagéré de la voix), cause que nous nous étonnons d'avoir été passée sous silence par d'autres auteurs.

L'hypothèse émise par WHEELER au sujet de l'origine de ce diverticule repose sur la confusion qu'il fait entre la grande pression sous-glottique de l'air et la transmission des vibrations des cordes vocales par l'air sus-glottique. Il cherche réellement la cause dans la pression d'expiration très considérable, qui est nécessaire pour une puissante émission de voix. Or, nous savons que cette augmentation, nécessaire, de la pression intrapulmonotrachéenne, comme nous l'appellerons, ne peut se produire que par rétrécissement de la glotte (lors d'une expiration simultanée et forte consécutive à une inspiration profonde): les cordes vocales sont mises en vibration comme par un grand soufflet. Crânialement à la glotte, l'espace s'élargit de plus en plus. Ici, dans ce résonnateur compliqué et variable, formé par les cavités pharyngienne et buccale, l'air entre en vibration, mais on ne peut admettre qu'il s'y produise une augmentation considérable de la pression atmosphérique. En effet, c'est précisément grâce à la différence entre la tension de l'air dans la trachée et celle de l'air contenu dans l'espace situé crânialement à la glotte, que s'établit un courant d'air, qui met les cordes vocales en vibration. Plus cette différence de tension est considérable, plus sera puissant le courant d'air et (pour une même longueur et une même tension des cordes vocales) plus grande sera l'amplitude des vibrations, c'est-à-dire plus puissants seront les sons. On ne peut donc pas admettre qu'il puisse se former un diverticule de la paroi bucco-pharyngienne, par suite de l'habitude contractée par le malade de produire une forte émission de la voix. Il en serait autrement si la sténose siégeait non dans la fente glottique mais dans l'embouchure d'un instrument à vent.

Il est inutile, après ce que nous avons dit dans le § 1, de nous étendre sur les observations de VON KOSTANECKI (v. p. 411). Nous pouvons donc abandonner les diverticules bucco-pharyngiens et aborder l'étude du groupe qui nous intéresse le plus.

§ 4. DIVERTICULES LARYNGO-PHARYNGIENS.

A. DIVERTICULES LARYNGO-PHARYNGIENS LATÉRAUX.

Des deux cas de diverticules laryngo-pharyngiens latéraux que nous connaissons [1]), celui de SCHWARZENBACH est intéressant à cause des différences caractéristiques qu'il présente avec tous les autres diverticules (v. p. 412), et avant tout à cause de ses adhérences intimes avec les organes voisins. Si l'on se rappelle ce qui a été dit plus haut concernant la structure de la paroi de la fistule du cou et les connexions intimes que nous avons signalées avec les organes avoisinants, les adhérences observées par SCHWARZENBACH indiquent qu'il s'agit d'une formation dérivant de la 4ème poche branchiale interne, plutôt que d'une inflammation de la paroi du sac (ce dont d'ailleurs on n'a pu signaler d'autres preuves), inflammation qui a été réellement observée dans d'autres diverticules, mais sans que l'on constatât la moindre trace d'adhérence avec les organes voisins. D'ailleurs la nature du tissu qui entre dans la constitution du diverticule de SCHWARZENBACH rappelle aussi la structure de la paroi d'une fistule.

Si l'orifice de ce diverticule du pharynx est réellement situé dans la paroi du sinus piriforme, il est alors plus que probable qu'il représente la 4ème poche branchiale interne, peu à peu dilatée. (Que signifie cependant l'orifice, long de 3 à 4 cm., qui se forma dans l'*oesophage* par l'ablation du diverticule? (SCHWARZENBACH l. c. p. 5)).

La forme du diverticule, dans le cas qui nous occupe, ne plaide pas plus pour que contre notre hypothèse; elle est uniquement la conséquence de la présence des parties cartilagineuses avoisinantes, qui a rendu complètement impossible tout élargissement de l'orifice.

Mais le fait que les difficultés de déglutition ne sont survenues qu'à un âge avancé ne plaide-t-il pas contre la congénitalité du diverticule?

Il nous semble que ce phénomène s'explique parfaitement par la situation et le petit diamètre de l'orifice. En effet, il en résulte que le sac ne pouvait se remplir que sous l'action unique de la pesanteur et peut-être même de temps en temps seulement. En outre, les adhérences fournissaient sans doute quelques points d'appui à la paroi du sac et s'opposaient à l'écartement réciproque des éléments de ses tissus. Ce n'est que beaucoup plus tard, lorsque le diverticule eût atteint un certain volume, qu'il s'accrût plus rapidement (v. p. 435).

1) Nous ne pouvons nous faire aucune idée du diverticule de VON BERGMANN. Que faut-il penser, en effet, d'une évagination du sinus piriforme, dont la structure de la paroi est comparée à celle de l'oesophage?

Nous nous arrêterons plus longtemps aux diverticules pharyngiens dont nous allons nous occuper.

B. DIVERTICULES LARYNGO-PHARYNGIENS DORSAUX.

Lorsque nous nous sommes occupé de rechercher les caractères distinctifs entre le pharyngocèle et le diverticule du pharynx à paroi contenant des éléments musculaires, nous avons recherché de quelle façon et à l'aide de quelles forces une évagination, si minime fût-elle, s'agrandit et quelle forme elle prend selon que sa paroi est pourvue ou dépourvue d'une muscularis. Nous devons maintenant, et c'est le noeud de la question de l'étiologie et de la pathogenèse des diverticules du pharynx dont nous nous occupons ici, traiter la question de l'*origine première de l'évagination* et chercher à la résoudre dans la mesure du possible.

Nous développerons aussi, dans ce Chapitre, d'abord les observations et les conclusions des autres auteurs, pour ne parler des nôtres qu'ensuite.

On peut répartir en deux groupes principaux les diverses explications données par les différents auteurs au sujet de l'origine des diverticules qu'ils ont décrits: dans le premier groupe se rangent tous les auteurs qui attribuent cette origine à des *affections congénitales*; dans le second groupe, ceux qui croient avoir trouvé comme cause de l'origine de l'affection divers *processus pathologiques extra-utérins* ou des *influences externes*.

Commençons par les explications du premier groupe.

Certains auteurs pensent que la présence d'une muscularis indique la congénitalité de l'affection. Cette manière de voir est absolument arbitraire et dépourvue de tout fondement, aussi longtemps qu'il n'est pas démontré: d'une part, que les processus intra-utérins qui s'accomplissent dans cette région du pharynx ne peuvent donner naissance qu'à un diverticule s. s.; d'autre part, que les causes extra-utérines ne peuvent y développer qu'un pharyngocèle. La question des processus intra-utérins n'est encore que très incomplètement résolue. Et en se fondant sur une analogie avec d'autres diverticules du pharynx, indubitablement congénitaux, non seulement on ne fournirait aucune preuve, mais en outre on se heurterait à une contradiction: en effet, tandis que le diverticule de WATSON possède une muscularis, cette dernière fait défaut dans toutes les autres fistules congénitales du cou, complètes aussi bien qu'incomplètes, que VON KOSTANECKI et VON MIELĘCKI ont recueillies dans la bibliographie (voir p. 470). D'un autre côté, il n'est nullement démontré pour le moment que les évaginations déterminées par des causes extra-utérines doivent, par le fait, être des pharyngocèles. Nous n'avons donc jusqu'ici aucune raison pour admettre qu'il existe une relation entre la structure de la paroi et la congénitalité du diverticule du pharynx.

Avant que nous traitions d'une façon plus détaillée la question

de la congénitalité, il est nécessaire que nous distinguions deux formes:

1°) ou bien l'évagination est congénitale en elle-même;

2°) ou bien elle se forme après la naissance à la suite d'une sténose congénitale de l'entrée de l'oesophage.

Ad 1mum. La première idée est admise par KÖNIG, KLEBS, WERNHER, ALBRECHT, VIRCHOW etc. KÖNIG (XV) dit qu'il faut chercher une „Disposition zu Divertikelbildungen in congenitaler Anlage", mais sans qu'il indique de plus près cette „Anlage". D'autres agissent de même et se contentent d'expressions peu précises telles que „foetale Anomalien", „entwicklungsgeschichtliche Vorgänge" etc.

Ailleurs (XIV) KÖNIG, à la suite de HEUSINGER, cherche la première ébauche dans une *fistule congénitale interne et incomplète du cou*; WERNHER, VIRCHOW et SCHWARZENBACH en font de même. On ne saurait avoir en vue ici que la 4ème poche branchiale interne. Mais, ainsi que nous l'avons vu (Chapitre III § 1), les poches branchiales internes les plus caudales étant toujours en même temps plus ventrales, il en résulte qu'un diverticule à orifice *dorsal* peut difficilement être considéré comme dérivant d'une poche branchiale interne, dont l'orifice se trouve situé *ventro-latéralement*! Cela devient plus facile, si l'on admet avec SCHWARZENBACH que le diverticule, sous l'action des bols alimentaires, se déplace d'autant plus caudalement qu'il le fait plus longtemps et que son orifice participe à ce déplacement. Si l'on suppose alors que l'orifice se déplace dans le sens latéro-dorsal, on peut faire provenir le diverticule laryngo-pharyngien dorsal de n'importe quelle poche branchiale. Pourquoi alors s'arrêter sur la quatrième? SCHWARZENBACH estime que la forme du diverticule décrit par KÜHNE ne peut s'expliquer qu'en admettant un déplacement de l'orifice pendant que la paroi crâniale du sac restait fixe. Il donne en faveur de cette explication des arguments, dont le bien-fondé ne résulte ni de la description, ni de la figure de KÜHNE, ni de l'histoire de la maladie. Si l'orifice du diverticule qu'il a décrit lui-même se trouvait réellement à la place où nous l'avons supposé exister (v. p. 412), alors il n'est pas nécessaire d'invoquer un déplacement pour dériver ce diverticule de la 4ème poche branchiale interne; si, au contraire, l'orifice n'occupait pas cette position, dans ce cas, il nous parait plus qu'improbable, en raison de son voisinage cartilagineux, que la poche branchiale ait pû se déplacer dans la direction dorsale.

Etant donné que la connaissance de la situation des poches branchiales internes nous oblige à abandonner l'hypothèse que nous venons de faire connaitre, nous devons nous demander: connait-on une évagination indubitablement congénitale qui occupe la situation du diverticule laryngo-pharyngien dorsal? KLEBS a décrit de petits „Oesophagusdivertikel" congénitaux. Il n'indique pourtant pas leur situation exacte. Il semble en tout cas désigner

l'oesophage. KÖNIG (XX) signale une observation, communiquée par MAYR (LIX), d'une fistule congénitale du cou *avec* un „höchstwahrscheinlich ebenfalls angeborenen Divertikel des Oesophagus", chez une fillette de 6 ans. Elle fut traitée quelque temps par MAYR; puis opérée et guérie (?). La description de MAYR est en outre très incomplète, de sorte que toute indication sur la situation du diverticule fait défaut.

Et c'est tout.

Existe-t-il, au niveau du cartilage cricoide, des processus de développement intra-utérins, qui peuvent anormalement donner naissance à la formation d'un diverticule laryngo-pharyngien dorsal?

La réponse à cette question doit aussi être négative. A ce niveau la trachée se forme aux dépens de l'intestin antérieur, mais il n'est guère légitime de supposer, comme l'admet KÖNIG, une relation entre ce processus, qui s'accomplit ventralement, et un diverticule dorsal. KÖNIG se fonde (XV) sur une malformation, décrite par HOUSTON, dans laquelle l'extrémité supérieure de l'*oesophage* „blindsackartig ausgedehnt" *se termine* au niveau de la bifurcation de la trachée, tandis que le sac ainsi formé communique avec la trachée par une large ouverture. Les dispositions dans cet „arrêt de développement" (c'est ainsi qu'il l'interprête), qui en outre intéresse la partie moyenne de l'oesophage, sont pourtant si particulières, qu'il nous semble illégitime de vouloir en déduire la possibilité de „Gruben- und Sackbildungen" dans la partie inférieure et dorsale du *pharynx*.

Il y a quelques années, ALBRECHT croyait devoir considérer le diverticule comme un *phénomène atavique*: ce serait simplement le produit de l'accroissement d'un petit sac, qui ne se montre que rarement et correspondrait au *coecum oesophageum* (Rachentasche), qui existe d'une façon constante chez certains mammifères (porc, chameau, éléphant et souvent aussi le boeuf) [1]. Etant donné que chez le porc, dont la partie crâniale du coecum oesophageum est revêtu par le muscle crico-pharyngien, on peut artificiellement produire un *pharyngocèle*, à l'aide du doigt, en évaginant la muqueuse sous le muscle crico-pharyngien, ALBRECHT explique ainsi la présence des fibres musculaires que l'on a trouvées dans la portion crâniale des diverticules „par poussée", et dont l'existence a été mise en doute par ZENKER et VON ZIEMSSEN, qui ne se fondaient que sur des considérations théoriques. La portion crâniale doit donc, „unter allen Umständen", être revêtue

---

1) Il considère le coecum oesophageum comme l'homologue de la *vessie natatoire* des poissons (dans laquelle cependant se trouvent des fibres musculaires), tandis qu'il nie toute homologie entre cette dernière et les poumons, parce que certains Téléostéens (Diodon, Triodon, Tetrodon) possèdent à la fois une vessie natatoire et des poumons et que, d'autre part, chez certains Sélaciens (Galeus, Mustelus, Acanthias), la vessie natatoire se présente sous la forme d'un „diverticule épipharyngien". Nous nous abstiendrons de tout jugement sur la valeur de ces considérations.

par le m. crico-pharyngien. Ce dernier fait n'est que la conséquence de la présence de quelques fibres musculaires dans la portion crâniale du coecum oesophageum, v. aussi p. 453 et suivantes.

ALBRECHT tente donc d'expliquer le *pharyngocèle* comme un phénomène atavique. Outre que l'immense majorité des diverticules, qui sont des diverticules *s. s.*, resteraient inexpliqués si l'on admettait l'hypothèse d'ALBRECHT, il faut encore lui objecter que le coecum oesophageum se prête aisément à la formation d'un pharyngocèle, à cause du trajet particulier des muscles pharyngo-staphylins. En effet, chez le porc, non seulement la paroi du coecum est dépourvue d'éléments musculaires dans la partie caudale de ce dernier, mais les deux muscles pharyngo-staphylins s'unissent, en passant à droite et à gauche de la paroi dorsale du pharynx, en une masse musculaire arciforme (à convexité caudale), revêtue par la muqueuse du pharynx. Cette masse forme la limite caudale du coecum oesophageum et possède une force élastique beaucoup plus considérable que la paroi de ce coecum, qui est dépourvue d'éléments musculaires, ce qui, comme nous l'avons vu, facilite la formation d'un pharyngocèle. Chez l'homme cette prédisposition anatomique manque à coup sûr complètement. (Si chez le porc il n'existe pas régulièrement de pharyngocèle, ce à quoi on pourrait s'attendre, c'est certainement parce que les muscles pharyngo-staphylins se contractent à chaque mouvement de déglutition et soustraient ainsi le coecum à l'atteinte du bol alimentaire).

Après ce que nous venons de dire, il est inutile que nous insistions davantage pour démontrer que l'on ne peut voir dans l'explication d'ALBRECHT qu'une fantaisie anatomo-comparative, qui ne mérite même pas le nom d'hypothèse. En effet, et la structure de la paroi du sac, et la disposition anatomique spéciale des muscles pharyngo-staphylins, et la situation du coecum oesophageum dans la portion *bucco*-pharyngienne de la paroi du pharynx chez le porc (KILIAN), nous autorisent à nier toute relation entre le pharyngocèle produit artificiellement (ou son ébauche) chez cet animal et les diverticules laryngo-pharyngiens dorsaux (ou leur ébauche) chez l'homme.

En outre, d'*une façon générale*, certains caractères *cliniques* de ces diverticules plaident contre la congénitalité de leur ébauche. En premier lieu, le fait que les difficultés de déglutition ne se manifestent qu'à un âge avancé. Nous savons bien, il est vrai, que les symptômes (imperméabilité périodique de l'oesophage avec ou sans régurgitation, rumination etc.) ne se manifestent que lorsque le sac a pris une certaine taille, qu'il comprime l'oesophage et, ce qui est peut-être encore plus important, lorsqu'il déplace l'entrée de l'oesophage. Nous avons en outre admis qu'au début le diverticule s'accroît plus lentement que plus tard (p. 435). Mais nous avons passé sous silence l'élasticité absolue de la paroi

et d'autres conditions encore qui existent chez l'homme normal *adulte*. Chez l'enfant, dont les muscles sont encore peu ou point développés, la muscularis d'un petit diverticule que l'on suppose avoir le volume d'un pois, est plus faible que celle de l'adulte. Or, sur la paroi du diverticule agit essentiellement la même force c'est-à-dire le poids du contenu de même volume. Il en résulte nécessairement que le diverticule s'accroît plus rapidement. De plus, c'est plutôt le propre des enfants que des adultes de manger gloutonnement et hâtivement, ce qui provoque la première replétion, jusqu'à un certain point permanente, du diverticule qui se vide encore spontanément (p. 434). Dans ces conditions il est difficile d'admettre, nous semble-t-il, qu'un diverticule congénital resterait latent pendant quarante ans et même plus longtemps encore, pour atteindre ensuite, en quinze ans, un volume suffisant pour déterminer la mort par inanition!

Nous pouvons, en outre, nous en référer aux diverticules bucco-pharyngiens latéraux, observés par HEUSINGER et GASS (Tableau II), dont la congénitalité *doit* être admise précisément parce que, dès la plus tendre enfance, il a existé de la rumination et de la régurgitation! Ces faits ont d'autant plus de poids que, dans les deux cas, le petit orifice était situé latéralement contre la base de la langue, c'est-à-dire que la situation de ces diverticules ne favorisait pas autant la replétion du sac que celle des diverticules laryngo-pharyngiens dorsaux.

Un second fait clinique digne d'être signalé, c'est que parmi 22 patients dont le sexe a été indiqué, deux seulement sont du sexe féminin. Cette circonstance nous permet de supposer a priori qu'il s'agit d'un trouble qui s'accomplit lors de la puberté, quand le pharynx et le larynx subissent, surtout *chez l'homme*, d'importantes transformations, plutôt que d'une formation, dont l'ébauche est congénitale. A moins qu'il n'y aurait là qu'une pure circonstance de hasard!

On pourrait objecter que plusieurs affections congénitales se présentent presque sans exception dans le sexe masculin, telle, par exemple, la cécité pour les couleurs et l'hémophilie. Mais l'hérédité est un caractère qui n'existe pas pour les diverticules du pharynx. En outre, il est quelque peu téméraire d'en appeler à des affections pathologiques, dont nous ne connaissons encore que peu ou point l'essence. Que penser d'une comparaison avec l'hémophilie, cette maladie qui ne se rencontre que chez l'homme, mais qui se transmet exclusivement par la femme aux enfants du sexe masculin?

Ces observations bien constatées nous engagent à la prudence, lorsqu'il s'agit d'émettre un jugement ou d'établir une comparaison, aussi longtemps que nos connaissances ne sont pas plus complètes!

Ad 2um. Comme nous l'avons dit plus haut, on a aussi prétendu qu'*un diverticule peut se former à la suite d'une sténose*

congénitale de l'oesophage. Dans le cas du patient de GIANELLA, la congénitalité de l'affection est indiscutable parce que, sans cause connue, des difficultés de déglutition s'étaient manifestées dès la plus tendre enfance. L'homme ne pouvait manger que lentement et, pendant la déglutition, il était obligé d'exercer avec la main une pression sur „la gorge". Dans les derniers temps qui précédèrent sa mort, les liquides eux-mêmes ne parvenaient pas dans l'estomac, mais étaient immédiatement rejetés (voir notre Tableau III B n° 2). L'auteur n'indique pas quel était le diamètre de l'entrée de l'oesophage; il parle seulement d'un rétrécissement. Comme nous le verrons tantôt, une sténose peu importante pourrait donner naissance à la formation d'un diverticule.

ZENKER nie qu'un diverticule laryngo-pharyngien dorsal puisse se former à la suite d'une sténose de l'entrée de l'oesophage. Elle favorise seulement, selon lui, la rétention de corps étrangers (et la formation d'un pharyngocèle) et „könnte an und für sich doch nur eine diffuse Ektasie veranlassen.

On doit s'y attendre certainement dans un canal élastique droit, comme l'oesophage, dans lequel une force régulière capable de déterminer une évagination s'exerce sur une paroi dont l'élasticité est à peu près la même sur tous les points de son étendue. Dans l'oesophage, en effet, nous voyons en général, au dessus d'une sténose, se produire une ectasie ampullaire. Mais dès que dans la paroi ectasiée il s'est formé une région dont l'élasticité est plus minime, il s'y développe un diverticule, comme l'a décrit NIKOLADONI par exemple.

Toutefois les dispositions anatomiques spéciales du pharynx occasionnent finalement des conséquences, qui sont caractéristiques de la sténose de l'entrée de l'oesophage. La première conséquence est aussi une rétention d'aliments dans la partie caudale de la cavité du pharynx, et ces aliments pressent contre les parois de cette partie du pharynx. Il en résulte que ces dernières se trouvent tendues, pour autant qu'elles le peuvent. La paroi antérieure, rigide, est en effet formée par le larynx qui ne peut guère se déplacer en avant, à cause de la présence de la ligne blanche cervicale (p. 413) et parce qu'elle est fixée de divers côtés par des muscles et des ligaments. Il en résulte que seules les parois postérieure et latérales du pharynx peuvent se déplacer lorsqu'elles sont soumises à une tension. Si cette tension se répète, la dilatation du pharynx devient permanente. Mais cette dilatation n'atteint pas dans la même mesure les parois latérales et la paroi postérieure. Dans l'uretère et l'oesophage nous constatons, immédiatement au dessus d'une sténose, une dilatation ampullaire, parce que le poids de l'urine ou des aliments est le plus considérable en ce point et que la paroi possède à peu près la même élasticité dans toute son étendue. Si maintenant nous faisons abstraction de la paroi antérieure, rigide, du pharynx, les parois latérales et postérieure présentent une expan-

sion, que l'on pourrait appeler une dilatation ampullaire modifiée. La *partie la plus caudale* de ces parois est tendue plus fortement parce que, comme nous l'avons dit pour l'uretère, le poids du contenu (des aliments), c'est-à-dire la force de tension, y est plus considérable. En outre, cette augmentation de la tension est favorisée parce que la muscularis aussi bien que le fascia du pharynx sont moins développés en cet endroit que partout ailleurs et que, par conséquent, la force élastique de résistance est moindre. Ce qui fait réellement que la forme de la dilatation est autre que celle de l'ectasie ampullaire, c'est que la paroi musculaire possède deux points fixes ventraux, au cartilage cricoide. Il ressort nettement de ce que nous avons exposé plus haut (p. 443) que les parties *dorsales* de la paroi seront le plus écartées de leur situation primitive. Nous devons donc nous attendre à ce que la première conséquence persistante d'une sténose de l'entrée de l'oesophage soit *une dilatation du pharynx atteignant son maximum à l'extrémité caudale de la partie dorsale l'organe.* Si alors nous faisons décrire au diamètre sagittal de la paroi dorsale du pharynx une rotation autour de l'axe vertical passant par le centre des cavités du pharynx et de l'oesophage, le corps ainsi décrit présenterait la forme d'une dilatation ampullaire.

Si la dilatation dorsale augmente de plus en plus, elle prend alors nécessairement la forme d'un sac; c'est le cas pour le diverticule laryngo-pharyngien dorsal.

NAUMANN a observé, à la suite d'une constriction de l'entrée de l'oesophage, une dilatation considérable et en forme de sac du pharynx. Mais comme il n'a pas signalé d'autres caractères de cette dilatation, nous n'avons pas indiqué son observation dans notre Tableau.

Nous pouvons donc, d'après ce qui précède, affirmer que *tout rétrécissement de l'oesophage ou toute autre affection qui détermine l'arrêt répété d'aliments dans le pharynx a pour conséquence une dilatation générale du pharynx, qui est le plus prononcée à l'extrémité caudale de la partie dorsale et qui peu à peu prend la forme d'un diverticule laryngo-pharyngien dorsal.*

Ceci confirme l'opinion que dans le cas décrit par GIANELLA il s'est développé secondairement un véritable diverticule à la suite d'une sténose congénitale de l'oesophage.

Si nous consultons maintenant notre Tableau III B, la question qui se pose est celle-ci: d'où provient la sténose de l'oesophage dans les autres cas? La cause n'y est certainement pas congénitale: en effet, les difficultés de déglutition ne se manifestèrent qu'à un âge avancé et les symptômes n'étaient pas alors ceux d'une imperméabilité permanente (comme dans le cas de GIANELLA); au contraire, tantôt un peu de nourriture arrivait dans l'estomac, tantôt ce n'était pas le cas; tantôt le sondage réussissait, tantôt il ne réussissait pas. Ces phénomènes sont des plus caractéristiques du diverticule comme tel. Ils dépendent surtout du déplace-

ment de son orifice. Ils s'expliquent par le fait que le diverticule se trouvait plus ou moins rempli et dans une situation différente (v. p. 506).

Nous aurons encore l'occasion de revenir sur la sténose de l'oesophage à propos de l'étiologie et de la pathogenèse de notre cas. Nous espérons bien démontrer alors, qu'elle doit être considérée comme une *conséquence* de la formation du diverticule, notamment dans les cas où l'on ne peut admettre une autre cause de la sténose (cicatrice, tumeur etc.) ou sa congénitalité.

Comme conclusion de notre exposé des explications congénitales, nous pouvons donc dire:

1°). *Bien que l'on ne puisse nier sa possibilité anatomique, l'idée qu'un diverticule laryngo-pharyngien dorsal est congénital, primaire, doit, pour le moment, être considérée comme absolument arbitraire et dépourvue de preuve, parce que ni l'embryogénie comparée, ni la découverte d'un diverticule incontestablement congénital ne lui fournissent aucun appui, tandis qu'au contraire le fait que les symptômes ne se manifestent qu'à un âge avancé plaide contre elle.*

2°). *Lors d'une sténose congénitale de l'oesophage comme de toute autre sténose de cet organe, donnant lieu à une rétention répétée des aliments dans le pharynx, il doit nécessairement se développer un diverticule laryngo-pharyngien dorsal, comme expression prononcée d'une dilatation générale du pharynx, ainsi que le montre notamment le cas de Gianella.*

C'est ici le moment de parler des *processus extra-utérins* réels et supposés ainsi que des *influences extérieures* qui *peuvent* ou *doivent* déterminer la formation d'un diverticule laryngo-pharyngien dorsal.

Ainsi que nous l'avons dit au début de ce travail, l'opinion que se faisait ZENKER, en développant et généralisant les idées de FÖRSTER et autres, a trouvé beaucoup d'adhésions. Nous nous arrêterons quelques instants à cette opinion.

ZENKER admet un mode général d'origine extra-utérine: la portion triangulaire, décrite par LAIMER, de la paroi de l'oesophage (v. p. 396) aussi bien que la partie la plus caudale de la paroi dorsale du pharynx ne seraient pas seulement anatomiquement prédisposées à une évagination de la muqueuse et de la sous-muqueuse, mais c'est à ce niveau qu'on trouverait le point le plus favorable pour l'action des causes occasionnelles: le pharynx, en effet, y atteint son diamètre le plus minime et, en raison de l'immobilité de la paroi antérieure (cartilage cricoide), un bol alimentaire ou un corps étranger pourrait aisément s'y trouver arrêté.

Toutes les causes occasionnelles ont, selon ZENKER, comme conséquence générale de déterminer une évagination de la muqueuse et de la sous-muqueuse entre les fibres musculaires, c'est-à-dire la formation d'un pharyngo-oesophagocèle, qui s'accroît peu à peu sous l'action de la pression exercée par les ingesta. Pour être plus bref, nous nommerons dans la suite ces pharyngo-

oesophagocèles, comme ZENKER aurait pu les appeler, sous le nom de pharyngocèles). Chaque fois que l'on aurait constaté des éléments musculaires dans leur paroi, ce ne serait que dans la région du col qu'on les a trouvés, ou bien on pourrait douter de la valeur de l'observation (voir ce que nous avons dit à ce sujet p. 440 et suiv.).

Que ZENKER ne se préoccupe pas beaucoup des données *réelles* fournies par différents auteurs, c'est ce que nous avons eu l'occasion de constater plusieurs fois, notamment à propos de ses considérations anatomiques sur le triangle de LAIMER, ou bien quand il a voulu voir des pharyngocèles dans des diverticules s. s. étudiés par d'autres auteurs, etc. Mais là où il met le comble à ses considérations, c'est quand il donne comme exemple du mode d'origine d'un pharyngocèle, le cas de LUDLOW („trefflich beobachteten Fall", comme l'appelle ZENKER), dans lequel l'ingestion d'un noyau de cerise aurait été la cause de sa formation. Or, il faut noter que précisément le diverticule de LUDLOW est, sans le moindre doute, un diverticule s. s., ainsi que le prouvent non seulement sa structure [1]), mais encore sa forme, si nous nous en rapportons à la description de WORTHINGTON et à la figure d'ALBERS (voir p. 457).

Mais doit-on nier, d'une façon générale, qu'un *pharyngocèle* puisse se former?

Nous verrons plus loin qu'il n'en est rien.

Nous croyons devoir dire cependant qu'il n'est pas possible qu'un pharyngo-oesophagocèle se forme de la façon dont ZENKER se le représente (p. 394). Dans la partie triangulaire de la paroi dorsale de l'oesophage, en effet, il ne nous semble pas qu'il y ait plus de chance qu'en n'importe quel autre point de l'étendue de l'organe, pour qu'il se forme une hernie de la muqueuse. La paroi du triangle de LAIMER n'est pas beaucoup moins forte que le restant de la paroi de l'oesophage. S'il est vrai qu'il ne s'y trouve pas de véritable couche musculaire longitudinale, par contre il y existe d'autres éléments musculaires, provenant des „bourrelets longitudinaux" (faisceaux de la couche musculaire longitudinale, voir p. 395) et du m. constricteur inférieur du pharynx, tandis que les fibres musculaires circulaires y constituent une couche semblable à celle qui existe partout ailleurs. En admettant même que, comme le dit LAIMER, les fibres musculaires longitudinales n'y soient pas toujours aussi fortement développées, il ne s'ensuit nullement que cette partie de la paroi de l'oesophage doive être considérée comme *dépourvue* d'éléments musculaires et que, par conséquent, ce point doive être tout indiqué pour la formation d'une hernie de la muqueuse! Les deux signes distinctifs rationnels que nous

---

1) Nous lisons dans WORTHINGTON: „the structure being so equal (i. e. to the structure of the pharynx), that it was impossible to ascertain at what particular part the dilatation began".

avons signalés plus haut (p. 398 et suiv.) nous ont conduit à une conclusion tout autre au sujet de la situation du diverticule. Et en ce qui concerne la partie la plus caudale de la paroi dorsale du pharynx (voir p. 394), nous devons bien convenir qu'en raison du développement moindre de sa tunique musculaire et de l'aponévrose du pharynx à son niveau, elle ne possède certainement pas la même élasticité absolue que le restant de la paroi du pharynx, qui sous ce rapport est mieux dotée. On doit aussi certes convenir que des faisceaux musculaires parallèles s'écartent plus facilement les uns des autres que ceux qui sont entrelacés et que par conséquent ceux-ci rendent plus difficile la formation d'un pharyngocèle que ceux là. Lorsque nous nous occuperons des diverses „causes occasionnelles" signalées par ZENKER, nous examinerons si, et dans quels cas, la formation d'un pharyngocèle nous parait pouvoir être admise.

Nous ferons observer alors que parfois de la coincidence de deux faits on a conclu à l'existence d'un rapport étiologique entre eux, sans examiner s'il n'existait pas d'autre possibilité. Certains auteurs considèrent le moment où le malade a ressenti les premiers troubles de déglutition comme celui où l'évagination a pris naissance, sans se demander si la cause de ces troubles n'était pas précisément l'existence d'un sac déjà formé à ce moment. Que de fois, en effet, l'expérience ne nous aprend-elle pas qu'une maladie, quoique déjà visible pour un oeil perspicace, a passé inaperçue au malade lui-même jusqu'à ce qu'un hasard, une blessure par exemple, l'ait amené à en découvrir l'existence! Tout chirurgien sait par expérience qu'une tuberculose du genou, par exemple, est souvent attribuée à une chute, alors que cette blessure joue un tout autre rôle que celui qu'on lui attribue [1]).

Combien plus prudents ne devons-nous pas être quand il s'agit d'une affection morbide telle que le diverticule du pharynx, qui ne se manifeste que lorsque le sac a atteint un certain volume! Comme nous le verrons, on peut admettre la production soudaine d'un très grand pharyngocèle par des corps étrangers, mais cela ne s'applique, pour autant que nos connaissances à ce sujet soient suffisantes, qu'au cas décrit par KÜHNE (qui est peut-être le seul pharyngocèle connu).

Nous avons supposé précédemment que le diverticule laryngo-pharyngien dorsal peut devoir sa formation, si l'on excepte la traction qui n'a jamais été observée dans le pharynx: 1°) soit à une pression anormale exercée par les ingesta; 2°) soit à un affaiblissement de la paroi du pharynx.

Ad 1um. La première possibilité devient réalité pour toute

1) Je ne veux pas nier qu'une blessure ne puisse prédisposer au développement de la tuberculose: je n'ai en vue ici que les cas où la blessure s'est produite peu de temps avant l'arrivée du médecin, qui constate une tuberculose articulaire très développée.

affection qui détermine une stase répétée des aliments dans le pharynx, ainsi que nous l'avons vu déjà dans les cas de sténose de l'oesopharge décrits par GIANELLA et NAUMANN.

En ce qui concerne les causes extrautérines, nous en trouvons un exemple dans le cas de ROKITANSKY. Ici un grand goître kystique (qui siégeait à droite et qui, à l'autopsie, se montra étendu dans la cavité thoracique jusqu'au sommet du poumon) semble avoir comprimé l'oesophage et déterminé la formation du diverticule. Le fait que les difficultés de déglutition ne furent constatées qu'après le goître et surtout qu'elles augmentèrent lorsque le goître devint plus volumineux, indique ce rapport de causalité. Nous avons donc ici affaire à la formation d'un diverticule consécutive à un rétrécissement de l'oesophage. Que le goître constitue une affection si fréquente tandis que le diverticule du pharynx est si rare, cela ne prouve rien contre cette explication du cas de ROKITANSKY, dans lequel le goître, à cause de son développement tout exceptionnel, comprimait l'oesophage, ce qui n'arrive que très rarement (LÜCKE).

Si nous admettions l'explication qu'a donnée KÜHNE (jugée très admissible par ZENKER et par ROSENTHAL et appliquée, sans autre preuve, par ce dernier, au cas qu'il a observé), alors ici aussi on devrait considérer comme cause probable de la formation du diverticule un rétrécissement de l'oesophage.

Comment, en effet, concevoir autrement l'action exercée par un *vêtement serré au cou!*

Le patient ayant l'habitude de manger à la hâte „ein Bissen „(blieb) ihm im Halse stecken, von dem er jedoch nicht angeben „konnte, ob derselbe in einer wegen Mangel an Zähnen zu wenig „gekaüten Brodrinde oder in einem Knöchelchen eben genossenen „Geflügels bestand. Die *Veranlassung* dazu setzte er in den *sehr „engen, durch seinen Knopf ihn drückenden Hemdskragen*". Après cet accident, sur lequel le patient ne put fournir de détals plus précis, se manifestèrent des troubles de déglutition qui s'accentuèrent toujours davantage.

Nous avons le droit de nous étonner qu'un col de chemise serré fût capable de comprimer l'oesophage sans qu'il se fût produit une hyperémie veineuse de la tête telle que l'individu ne fût obligé de déboutonner ce col. Nous avons dit plus haut (p. 413) que la trachée ne peut guère être repoussée ventralement (à cause de la présence de la ligne blanche cervicale ainsi que des muscles sterno-hyoidiens et sterno-thyroidiens). Nous devons maintenant supposer réciproquement qu'une pression exercée sur la face externe du cou comprimerait très difficilement l'oesophage, non pas seulement à cause de la résistance que lui opposerait cet organe, mais aussi à cause de la résistance qu'opposeraient (latéralement) certains muscles du cou, ainsi que les deux feuillets de l'aponévrose cervicale que ces muscles maintiennent tendus. La pression qui serait nécessaire aurait indubi-

tablement la conséquence que nous avons signalée tantôt sur la circulation du sang.

En outre, combien rare n'est pas le diverticule du pharynx, alors que tant de gens (dames anglaises!) portent un collet haut et serré! Combien plus plausible nous parait le rapport de causalité inverse: l'individu en mangeant à la hâte remplit un diverticule du pharynx qui existait déjà (ou bien provoqua, à l'aide d'un petit os, qu'il avait avalé, la formation d'un pharyngocèle qui se remplit, ce dont nous parlerons d'une façon plus détaillée plus tard), et il en résulta que la trachée fut *un peu* refoulée en avant et comprima la peau contre le bouton du col, fait qui fut relaté avec commentaires.

Si réellement ce petit os a déterminé une hernie de la muqueuse dans une paroi du pharynx jusqu'à ce moment normale, nous aurions là un exemple d'une *augmentation d'une pression locale primaire* exercée par un corps émoussé. Nous pouvons l'admettre si un petit os *émoussé*, beaucoup plus long que le diamètre sagittal du pharynx, vient se placer dans le plan sagittal, au niveau du cartilage cricoide, au dessus de l'entrée de l'oesophage; alors au début l'une des extrémités de l'os, peu importe laquelle, se placera plus haut que l'autre. Les bols avalés ne peuvent alors atteindre qu'en partie l'entrée de l'oesophage en glissant à côté de l'os et, en grande partie, ils pressent sur le petit os. Or, l'extrémité ventrale de ce dernier ne peut se déplacer, parce qu'elle presse contre le cartilage cricoide; son extrémité dorsale refoule la paroi du pharynx, ce qui écarte les unes des autres les fibres musculaires et il se forme une hernie de la muqueuse, un pharyngocèle. La grandeur de ce dernier dépend de la longueur de l'os. En tout cas l'os doit être beaucoup plus long que le diamètre sagittal du pharynx pour remplir la condition sine qua non nécessaire à la formation d'un pharyngocèle, c'est-à-dire pour parvenir à écarter les fibres musculaires.

Nous répétons que nous venons seulement d'indiquer par ce qui précède une *possibilité* du mode d'origine du pharyngocèle dans le cas qui nous occupe.

D'autres exemples de ce que nous avons appelé une augmentation de la pression primaire auraient été observés par FÖRSTER, mais cet auteur s'est abstenu de nous fournir à ce sujet tout renseignement plus détaillé.

Pour quelques auteurs le diverticule de LUDLOW aurait été produit par l'ingestion d'un noyau de cerise qui séjourna trois jours dans la gorge et en fut expulsé par la toux. On se souvient qu'il s'agit ici d'un diverticule s. s. Nous ne pouvons nous figurer comment un corps aussi petit aurait pu le faire naître. Il nous semble plus probable de supposer qu'un diverticule existait déjà et que le noyau de cerise y a séjourné pendant trois jours. D'autant plus qu'après cet incident les difficultés de dé-

glutition, qui ne se manifestent que lorsque le diverticule a une certaine taille, persistèrent et que, à peine cinq ans plus tard (après la mort par inanition), on constata l'existence d'un „sac à paroi musculaire" qui, d'après la figure que l'on en a donnée, présentait à peu près la forme et le volume du nôtre.

L'expérience prouve qu'il faut un concours de circonstances très diverses pour qu'un diverticule puisse se former par l'ingestion d'un corps étranger. Combien de fois, en effet, n'arrive-t-il pas que des enfants ou des fous avalent des corps étrangers! Si l'on se borne seulement à dresser la statistique des cas *qui ont été décrits* on arrive à un total gigantesque. Et quel contraste frappant entre ce nombre et le nombre minime des diverticules du pharynx! Nous ne connaissons guère qu'un cas, celui décrit par MONTI, où il se soit formé un diverticule à la suite de l'ingestion d'un corps étranger. Nous avons dit précédemment (p. 416) ce qu'il faut penser du diverticule quelque peu douteux, décrit par HOFFMANN. Et encore peut-on être bien sûr que dans ces deux cas il ne s'agit pas d'un pharyngocèle.

Essayons de déterminer quelques facteurs généraux qui, lors de l'ingestion d'un objet, peuvent exercer une influence sur la formation ou la non-formation d'un pharyngocèle, et rappelons-nous ce que l'on a observé concernant le cystidocèle.

Nous avons admis pour le cystidocèle que le degré de tension constitue un facteur qui détermine la nature de l'évagination. Il faut absolument, en effet, une certaine tension, si circonscrite soit elle, pour écarter les uns des autres les faisceaux musculaires, ce qui est indispensable pour qu'il se produise une hernie de la muqueuse, attendu qu'il ne saurait être question ici d'une prédisposition anatomique, comme c'est le cas pour le coecum oesophageum du porc. Or, si nous comparons les conditions réalisées dans le pharynx avec celles qui se trouvent réalisées dans la vessie, nous constatons qu'il existe une différence: dans le pharynx la paroi antérieure est fixe, rigide et la paroi dorsale, élastique, présente la même épaisseur partout dans sa partie caudale, tandisque dans la muscularis de la vessie, qui possède d'ailleurs aussi la même épaisseur, il existe çà et là des travées plus épaisses de tissu musculaire, qui jouent un rôle important dans la formation des diverticules de la vessie. Mais la différence la plus frappante consiste dans la nature même de la force qui entre en jeu: dans la vessie, c'est la pression hydrostatique, qui s'exerce uniformément sur toutes les unités de surface d'une paroi dont la force de résistance est variable, car elle est transmise par un milieu incompressible et capable de se déplacer très aisément; dans le pharynx, cette force est un ou plusieurs fragments d'aliment (par exemple, lors d'une sténose primaire de l'oesophage), ou un corps étranger avalé. (Parmi ces „corps étrangers" nous rangeons aussi des corps durs, tels que de petits os, qui n'appartiennent pas à la catégorie des „ali-

ments"). Les aliments ingérés doivent exercer une autre action qu'un corps étranger, parce qu'ils sont plus ou moins pétrissables. Il en résulte la production d'une tension régulière de la paroi du pharynx, dont nous avons parlé plus haut (p. 478), tension qui peut avoir pour conséquence la formation d'un diverticule s. s. Si un corps étranger ingéré provoque une semblable tension de la paroi du pharynx, il se formera de même un diverticule à paroi musculaire. Mais si ce corps exerce son action exclusivement ou plus fortement qu'ailleurs sur une petite surface de la paroi, et si la tension locale ainsi produite est telle que les faisceaux musculaires s'écartent les uns des autres pour se retirer plus ou moins le long des faces latérales du corps étranger, alors la muqueuse pourra s'évaginer sous la forme d'une hernie. Dans ce cas se trouve remplie la condition sine qua non de la formation d'un pharyngocèle, c'est-à-dire une solution de continuité dans la tunique musculaire.

Si ces considérations sont exactes, la nature de l'évagination causée par l'ingestion d'un corps étranger dépend principalement de:

1°) *les dimensions, la forme et la position de cet objet.* Si toutes les dimensions de l'objet sont égales (sphère) ou à peu près et que, par conséquent, la forme de l'objet est régulière, il se formera un diverticule s. s. Si l'une de ses dimensions l'emporte de beaucoup sur les autres et si l'objet vient à se placer horizontalement et sagittalement, il se produira un pharyngocèle lorsque l'élasticité de la paroi tendue ne parvient pas à changer la position de l'objet [1]). Si, en outre, le corps étranger est aigu ou pointu, alors selon qu'il pénètre plus ou moins profondément dans la paroi du pharynx, il la transpercera complètement (comme la fourchette dans le cas de HOFFMANN) ou bien il perforera seulement la muqueuse et déterminera une ulcération (cas de MONTI). Des diverses dimensions relatives de l'objet et de la position de ce dernier dépend

2°) *l'étendue de la paroi du pharynx* qu'il tend. Si la surface de contact est grande, de nombreux faisceaux musculaires sont tendus et il n'y a pas de petite surface où la muqueuse se trouve refoulée au dehors. Si, au contraire, une petite région de la paroi est évaginée, un petit nombre de faisceaux musculaires sont tendus et alors, ou bien ils cèdent à cette tension de telle sorte qu'à côté de l'objet, il se forme des solutions de continuité dans la muscularis, ou bien, ce qui est plus probable en raison de l'élasticité de la muscularis, la solution de continuité se forme au point où la tension est la plus forte. La

---

1) Nous n'entendons pas prétendre qu'il est impossible qu'il se forme un pharyngocèle lorsque l'objet occupe une autre position. Mais nous ne considérons que ce seul cas, parce que nous ne nous occupons que des diverticules laryngo-pharyngiens *dorsaux*.

muqueuse peut alors s'évaginer en ce point (voir plus haut). Un autre facteur déterminant peut être

3°) *la rapidité avec laquelle se produit la tension*, rapidité qui dépend de la valeur de la force de tension. La muscularis peut s'adapter à une tension *lente* et se laisser évaginer, comme nous l'avons vu pour la formation du diverticule s. s. Si la tension est rapide, au contraire, il y a plus de chance pour qu'il se forme un pharyngocèle. (Nous faisons allusion ici aux expériences d'injection de la cavité péricardique, faites par COHNHEIM et aux expériences de GOWERS sur la pression du cerveau, qui ont démontré que le pouvoir d'accommodation d'un tissu élastique tendu est inversement proportionnel à la rapidité avec laquelle s'effectue la tension).

Il nous semble que ces considérations rendent plus probable notre interprétation de l'origine du pharyngocèle de KÜHNE, qu'elles rendent peut être encore plus incompréhensible l'interprétation du diverticule s. s. de LUDLOW et qu'elles expliquent pourquoi le diverticule traumatique du pharynx est généralement rare.

CH. BELL attribue l'origine de son „pharyngocèle" à une augmentation anormale de la pression primaire; sans qu'il en fournisse aucune preuve, il indique simplement comme cause de sa formation: „repeated and ineffectual gulping and efforts to swallow". Il n'est pas besoin de démontrer que ces „ineffectual efforts" peuvent précisément être la conséquence de l'existence préalable d'un diverticule.

De ce qui précède nous pouvons conclure:

1°) On n'a pas observé avec certitude qu'une *augmentation primaire de la pression des ingesta* constitue la cause de la formation d'un diverticule, bien que, dans le cas de KÜHNE, cette étiologie pourrait être très plausible, si les dimensions du „Geflügelknöchelchen" répondaient aux conditions que nous avons établies.

Les conditions, dans lesquelles un corps étranger avalé peut déterminer la formation d'une évagination, sont si particulières que l'on peut expliquer de la sorte que le nombre des diverticules que l'on a observés est si minime proportionnellement au nombre des cas connus d'ingestion d'un corps étranger.

2°) *La pression exercée par les ingesta peut être secondairement augmentée par suite de l'existence d'une sténose de l'oesophage* (cas de GIANELLA, de ROKITANSKI); comme conséquence de cette augmentation on doit s'attendre à une dilatation générale du pharynx avec formation d'un diverticule laryngo-pharyngien dorsal.

C'est ce qui doit se produire d'une façon générale *dans le cas où, par suite d'une anomalie au voisinage de l'entrée de l'oesophage ou d'un rapport défectueux entre la largeur du pharynx et celle de l'entrée de l'oesophage au détriment de cette dernière*,

il se produit une rétention répétée d'aliments dans la cavité du pharynx dont les parois sont d'ailleurs normales (v. p. 480). Nous aurons encore à y revenir ultérieurement.

Ad 2um. Nous devons enfin nous occuper de la possibilité d'un *affaiblissement local de la paroi comme cause de la formation d'un diverticule.*

A priori on peut admettre comme cause de la formation d'un diverticule tout affaiblissement local de la paroi (résultant par exemple d'une nécrose de la muqueuse et de la muscularis, ou d'une dégénérescence de cette dernière). Dans ce cas l'élasticité absolue de cette partie de la paroi est fortement amoindrie et, en outre, la tunique musculaire ne se contracte plus. Si toute la muscularis du pharynx est paralysée, les aliments s'arrêtent dans la cavité du pharynx, ainsi que nous l'apprend l'expérience clinique; c'est ce qui se produit parfois dans la paralysie bulbaire chronique. Lorsque cela se répète, nous avons vu qu'il y a très grande chance pour qu'il se forme un diverticule. Selon que cette nécrose ou cette dégénérescence intéresse une petite ou une grande surface de la paroi du pharynx, il se formera un sac affectant la forme d'un pharyngocèle ou un sac dont la forme correspondra à celle d'un diverticule s. s.

On n'a en réalité jamais, pour autant que nous le sachions, observé avec certitude la formation d'un diverticule du pharynx à la suite d'une nécrose, d'une dégénérescence ou d'une atrophie locale. GÖPPERT admet bien que le diverticule qu'il a étudié se serait formé à la suite d'une brûlure de la paroi du pharynx occasionnée par un morceau de viande chaude (ce que son malade considérait comme la cause originelle de son affection). Mais il nous parait fort improbable qu'un morceau de viande ait pû brûler la paroi humide du pharynx, alors qu'il doit se refroidir, par l'action de la salive et de l'air dans la cavité buccale. Il nous semble plus probable que ce morceau de viande fut arrêté dans un sac préexistant et que l'impression d'une forte élévation de température que le patient a ressentie, fut occasionnée par le contact trop prolongé du morceau de viande avec la paroi. On sait, en effet, qu'une différence de température, entre certaines limites, est d'autant plus vivement ressentie qu'elle dure plus longtemps.

D'autres auteurs, enfin, cherchent la cause de la formation d'un diverticule dans un affaiblissement local de la paroi, occasionné par *paralysie* ou par *inflammation.*

Pour ce qui regarde la paralysie, KÖNIG fait remarquer combien elle a souvent été observée dans la diphtérie, alors que jamais on n'a constaté qu'elle y eut occasionné la formation d'un diverticule. Dans un seul cas connu, un typhus abdominal précéda la formation d'un diverticule. KÖNIG se borne à relater ce fait. Comme nous le verrons, cela ne signifie pas qu'il existât

probablement un rapport de causalité entre ces affections. L'argument de KÖNIG ne nous semble pas bien péremptoire: en effet, d'une part, d'après EULENBURG [1]), il est rare que les constricteurs du pharynx soient paralysés „postdiphtherisch", et EICHHORST [2]) ne parle même pas de cette paralysie; d'un autre côté, la durée de la paralysie est si courte qu'il n'est certes pas possible qu'un diverticule se forme pendant ce temps (voir EULENBURG l. c. p. 227). Comme nous l'avons vu précédemment, la tension de la paroi du pharynx se fait justement au début avec une extrême lenteur. C'est ce qui nous permet de nous expliquer pourquoi dans la paralysie bulbaire chronique, où la paralysie de la musculature du pharynx ne se manifeste que peu de temps avant la mort, on n'a jamais observé de diverticule, bien que, d'après les considérations que nous avons fait valoir (p. 480), dans cette maladie, qui peut donner lieu à des rétentions répétées d'aliments dans le pharynx, dont, en outre, la paroi paralysée s'atrophie, on doive estimer qu'il y ait très grande chance pour qu'il se forme un diverticule.

Enfin, que la *pharyngite chronique* ne puisse être considérée comme cause étiologique de la formation d'un diverticule, c'est ce que l'on comprend immédiatement si l'on se rappelle que les altérations pathologiques dans cette affection n'intéressent que la muqueuse et la sous-muqueuse. En outre, ce qui frappe encore, c'est que la pharyngite chronique est une maladie très fréquente, tandisque le diverticule du pharynx est rare.

Nous en arrivons donc à cette conclusion: *il est possible qu'il se forme un diverticule à la suite d'une paralysie de la musculature du pharynx; cependant l'observation relatée par* KÖNIG *(diverticule consécutif à un typhus abdominal) et sur laquelle nous ne possédons pas de données bien détaillées, est peut-être unique; enfin, nous n'avons aucune raison d'admettre que la pharyngite chronique constitue une cause étiologique de la formation d'un diverticule.*

Il me semble que les explications et hypothèses que je viens d'exposer sont (abstraction faite de celles de GIANELLA, de ROKITANSKY et peut-être aussi de KÜHNE), les unes sans fondement, d'autres, basées sur un rapprochement de faits susceptibles d'une explication meilleure (par exemple, le cas de GÖPPERT) et d'autres encore, en contradiction avec d'autres données (par exemple le cas LUDLOW). Nous devons donc considérer comme n'étant pas résolue actuellement la question de l'étiologie de ces formations.

Comme nous avons dit dans notre Chapitre II, § 3, que les diverticules qui s'y trouvent décrits possèdent tant de caractères anatomiques et cliniques communs, on est fortement tenté de

---

1) Lehrbuch der Nervenkrankheiten. 1878, I, 226.
2) Handbuch der spec. Path. und Therap. 1887, IV, 673.

les placer a priori sur le même rang au point de vue de leur étiologie et de leur pathogenèse. Et c'est pourquoi plusieurs auteurs pensent qu'il est tout indiqué de les considérer comme d'origine congénitale. Mais deux signes caractéristiques surtout sont en opposition avec cette manière de voir: d'une part, le fait qu'ils se produisent presque exclusivemet chez l'homme et, d'autre part, le fait que les difficultés de déglutition ne se manifestent qu'à un âge avancé (voir p. 476).

ZENKER explique le premier de ces deux faits par la mollesse du larynx de la femme, qui pourrait de la sorte être plus aisément repoussé par les aliments (!), ce qui ferait que la paroi dorsale du pharynx ne serait guère évaginée [1]; il explique le second fait en disant qu'il est la conséquence de ce que le larynx de l'homme „s'ossifie" entre l'âge de 40 et de 50 ans: en somme tout dépendrait donc de la persistance de la mollesse du larynx chez la femme!

Supposer qu'un fragment d'aliment ou un corps étranger (un noyau de cerise dans le cas „trefflich beobachtet" de LUDLOW) s'appuyant sur la paroi dorsale du pharynx puisse déprimer le châton du cartilage cricoide (dont l'épaisseur est d'environ 5 mm.) chez la femme, c'est outrepasser les bornes d'une hypothèse sérieuse. Celui qui a tenté de comprimer entre les doigts le cartilage cricoide d'un enfant même, n'hésitera pas à nous donner raison a priori.

En outre, ZENKER admet que ses „pharyngocèles" se forment aussi dans le triangle de LAIMER, c'est-à-dire en tout cas caudalement au cartilage cricoide!

Enfin, nous avons vu que les difficultés de déglutition ne se manifestent que lorsque le sac a atteint un certain volume, ce qui exige un certain temps, et que, de plus, l'accroissement du diverticule est minime au début: comment donc ces difficultés peuvent-elles se produire en même temps que le diverticule commence à se former?

Jusqu'ici nous n'avons établi que quelques conditions générales, dans lesquelles un diverticule peut se former. Pour déterminer dans quelle mesure ces circonstances ont intervenu pour provoquer la formation et le développement des divers diverticules que nous avons décrits, il faudrait que nos connaissances fussent plus complètes. Et elles ne le seront que lorsque nous posséderons, en tout premier lieu, une description anatomique minutieuse de ces cas eux-mêmes.

Revenons maintenant au diverticule que j'ai étudié et recherchons si les données que j'ai rassemblées peuvent nous fournir des indications qui nous permettent d'établir l'étiologie et la

1) „Vielleicht auch die freie Halstracht der Frauen gegenüber der bei Männern besonders früher sehr herrschenden Unsitte enger, fest angezogener Halsbekleidung", ajoute-t-il.

pathogenèse de ce cas. Chaque fois que cela nous paraitra nécessaire ou indiqué, nous ferons usage des conclusions auxquelles nous sommes arrivé plus haut.

Mes recherches ont-elles fourni des données qui expliquent ou du moins rendent explicable la genèse de notre diverticule du pharynx?

Résumons encore ces données et indiquons en la valeur.

L'anamnèse et l'observation clinique n'ont rien fourni qui pût nous éclairer. Comme dans la grande majorité des cas, la cause n'a pu même être indiquée hypothétiquement.

Quelles altérations anatomiques avons-nous constatées?

Nous ne parlerons pas de ces altérations qui nous ont amené à conclure que le sac constitue un diverticule s. s., dont la tunique musculaire se trouve à un stade avancé d'atrophie par tension.

Mais nous avons trouvé en outre:

1°) une légère sténose de l'entrée de l'oesophage;

2°) une forte dilatation du pharynx;

3°) une forte inclinaison symétrique, dans la direction dorsale, du cartilage cricoide;

4°) un déplacement, dans la direction ventrale, des cartilages aryténoides.

Ad 1um. Nous avons montré (p. 480) qu'une sténose de l'entrée de l'oesophage peut déterminer la formation d'un diverticule laryngo-pharyngien dorsal, lorsqu'elle donne lieu à des stases répétées d'aliments dans le pharynx. Nous avons dit, il est vrai, que dans notre cas, l'entrée de l'oesophage était un peu rétrécie; mais ce n'est certainement pas la cause de la formation du diverticule. On ne peut, en effet, admettre que la sténose fût congénitale, attendu que les difficultés de déglutition n'ont apparu que vers l'âge de 40 ans. Que l'on compare ce fait avec les phénomènes observés dans le cas de GIANELLA.

Il n'y a, en outre, aucun indice qui nous permette d'admettre qu'une sténose se serait formée plus tard à la suite d'une cicatrisation. Le rebord, en effet, est recouvert d'une muqueuse lisse et mobile. La seule altération que nous ayons constatée, c'est que la paroi de l'oesophage était un peu épaissie juste au niveau du rebord, de sorte que cette partie de la paroi est forte, tandis que la portion caudale de la paroi de l'oesophage est normale et ne montre pas de traces de rétrécissement. Nous croyons pouvoir expliquer de la manière suivante cet épaississement, qui sans aucun doute constitue la cause de la sténose: lorsque le sac a atteint un certain volume, il comprime la paroi de l'oesophage et entrave la circulation et surtout la circulation veineuse, dans sa partie supérieure. Il en résulte la formation d'une hyperplasie du tissu conjonctif, qui nous rappelle les états éléphantiasiques.

Peut-être la sténose que nous trouvons signalée notamment par MARX-KÖNIG, BRAUN, WORTHINGTON et NISSEN, s'est-elle produite de la même manière, étant donné que ces diverticules offrent, à d'autres points de vue, tant d'analogie avec le nôtre.

Ad 2um. La dilatation du pharynx a-t-elle pû être primaire?

A priori c'est très possible (v. p. 487), mais pourquoi se serait-elle formée? La congénitalité de cette dilatation n'est pas probable ici et la paroi du pharynx, en dehors du sac, était complètement normale. Cependant on ne peut nier la possibilité de la formation d'un élargissement primaire du pharynx, à l'époque de la puberté, par exemple, (voir à ce sujet p. 498). Mais on doit se rappeler que, comme nous l'avons démontré plus haut (p. 435), on doit s'attendre à une dilatation secondaire, plus ou moins considérable, du pharynx, à la suite de l'existence d'un diverticule.

Ad 3um. Quelle relation peut-on supposer exister entre l'inclinaison anormale du cartilage cricoide, que nous avons décrite dans notre Chapitre II § 3, et la formation d'un diverticule du pharynx?

A priori nous devons admettre trois possibilités: ou bien c'est le diverticule qui a déterminé le changement de position du cartilage cricoide; ou bien, la formation du diverticule peut être la conséquence de la position anormale de ce cartilage; ou bien ces deux malformations se sont produites indépendamment l'une de l'autre.

La première possibilité ne saurait se produire qu'après que le diverticule a atteint un certain volume. Avant ce moment, il nous semble qu'il est impossible que le diverticule exerce une semblable influence sur la position du cartilage cricoide.

Si nous supposons que le diverticule ait un certain volume et qu'il reste rempli la plupart du temps, alors on peut se demander si le sac replet a fait basculer le cartilage cricoide en refoulant l'oesophage et la trachée, ou bien si ses parois ont provoqué par tension ce mouvement de bascule.

Si une semblable pression s'était exercée sur la trachée, et, par suite, aurait fait basculer le cartilage cricoide d'avant en arrière autour d'un axe fronto-horizontal, comme nous l'avons décrit, alors nous devrions, en premier lieu, observer sur la trachée même des symptômes de pression ou de déplacement. Or, son trajet rectiligne et la forme absolument normale de ses anneaux nous donnent la certitude que cet organe n'a été soumis à aucune pression importante, attendu que nous savons par expérience que les tumeurs du cou, et surtout les goîtres, occasionnent facilement un déplacement latéral et une déformation de la trachée.

Une traction exercée par la paroi du sac a-t-elle pû occasionner le changement de position du cartilage cricoide?

Ce n'est que par l'insertion du muscle crico-pharyngien que peut s'exercer l'influence de la paroi du sac sur ce changement de position du cartilage cricoide. Une modification de la direction des fibres de ce muscle occasionnée par le diverticule pourrait-elle expliquer la diminution de l'angle α?

Pour répondre à cette question, il est nécessaire que nous nous rendions compte de l'influence qu'exerce le mouvement de déglutition sur la position du cartilage cricoide dans les conditions *normales*. Pour autant que je le sache, nous ne possédons, sur ce point, en fait de données expérimentales ou autres, que celles qu'a fournies RETHI. Selon lui, pendant le mouvement de déglutition, les muscles crico-thyroidiens se contractent et les sommets des cartilages aryténoides s'inclinent ventralement. Il en devrait donc résulter, lors d'un mouvement de déglutition une diminution de l'angle α, que nous avons mesuré. Mais nous ne connaissons rien sur l'action du muscle crico-pharyngien. Nous ne pouvons donc en parler que théoriquement.

Le m. crico-pharyngien nait, comme on le sait, des faces latérales du cartilage cricoide, par des faisceaux dont les uns sont ventro-caudaux et les autres dorso-crâniaux par rapport à la surface articulaire destinée à l'articulation avec la corne inférieure du cartilage thyroide. Nous pouvons donc répartir, d'après leur origine, en deux groupes les fibres du constricteur qui se dirigent radiairement: un groupe dorso-crânial et un groupe ventro-caudal. Ce dernier, d'après la description et les figures de HENLE et autres, est le plus important. Le premier groupe, en se contractant, tendra à déplacer le cartilage cricoide dans le sens dorso-crânial. Les fibres ne peuvent faire accomplir une rotation de ce cartilage autour de l'axe frontal des articulations (dans les articulations crico-thyroidiennes), puisque leur point d'appui (c'est-à-dire leur point d'insertion) et leur point de rotation sont situés à peu près dans la même direction que la force elle même.

Le groupe ventro-caudal se compose de fibres qui tendent à produire un déplacement du cartilage cricoide dans le sens dorso-caudal. Or, comme le point d'appui de cette force de contraction est situé ventralement et un peu caudalement par rapport à l'articulation crico-thyroidienne, une contraction de ces fibres musculaires fera tourner le cartilage cricoide autour de l'axe frontal des articulations, de telle sorte que la partie crâniale de ce cartilage se déplace dans le sens ventral et sa partie caudale, dans le sens dorsal. Plus les fibres musculaires se dirigent caudalement à partir de leur point d'origine au cartilage cricoide, plus grande devient la différence entre la direction de leur force et l'axe articulaire, en d'autres termes, plus grand devient le moment de leur force.

De ce que nous venons de dire il s'ensuit que *si* le muscle crico-pharyngien, en se contractant, modifie la position du cartilage cricoide, ce changement doit consister en un agrandissement de l'angle α. Il nous est indifférent de savoir dans quelle mesure, dans les conditions normales, cette action fait équilibre à celle du muscle cricro-thyroidien, attendu que ce muscle n'a rien à faire avec notre diverticule.

Si donc le muscle crico-pharyngien participe à la formation du diverticule, alors les fibres du groupe ventro-caudal sont surtout tirées plus caudalement. Or, comme nous l'avons vu, cette plus grande obliquité de ces fibres accroît le moment de leur force, et, par conséquent alors la contraction du muscle crico-pharyngien agrandira l'angle α plus que ne le ferait le muscle normal. Comme la paroi du diverticule n'est en rapport avec le cartilage cricoide que par l'intermédiaire du m. crico-pharyngien, il en résulte que le poids du sac replet ne peut exercer d'autre action que la contraction de ce muscle, de sorte que, indépendamment de la question de savoir si la tunique musculaire du diverticule se contracte *encore* ou *ne le fait plus*, nous pouvons dire: *la position pathologique du cartilage cricoide ne peut être la conséquence secondaire de l'action exercée par un diverticule en voie de formation ou déjà formé. Au contraire, la seule influence que ce dernier pourrait exercer sur la position du cartilage cricoide ne pourrait consister qu'à agrandir l'angle* α.

Comment alors peut-on expliquer cet état pathologique?

Déjà à un examen superficiel le cartilage cricoide me parut extraordinairement grand. Pour m'en assurer, je le disséquai avec soin par sa face ventrale et je constatai que le muscle crico-pharyngien naissait normalement. Quant à la forme du cartilage, la seule particularité remarquable qu'elle offrît consistait en la hauteur exceptionnelle de son châton.

Je pris quelques mensurations et déterminai leurs rapports proportionnels, ces rapports seuls nous permettant de nous rendre compte objectivement de la forme réelle du cartilage. Si nous les comparons aux dimensions moyennes du larynx de l'homme adulte fournis par VIERORDT (VII) (qui malheureusement n'indique pas toutes les dimensions que j'eusse désirées), ainsi qu'aux dimensions du plus fort larynx (larynx de contrôle), que j'aie pu me procurer, d'un homme dont la taille (1^m82) se rapprochait le plus de celle de notre patient ($1^m,85$), nous obtenons le tableau suivant, dans lequel toutes les dimensions sont indiquées en millimètres:

	Dimensions moyennes.	Larynx à divert.	Larynx de contrôle.
Cart. thyr., haut. maxim.	27 mm.	33 mm.	31 mm.
Corne supér., longueur .	15 „	18 „	17 „
Distance entre les cornes supérieures	— „	42 „	35 „
Cart. cric.: haut. (dans le plan sagittal)	$h_1 = 21$	$h_2 = 32$	$h_3 = 25$
„ „ larg. du châton	$b_1 = ?$	$b_2 = 29$	$b_3 = 26$
„ „ diamètre sagittal	$s_1 = 18$ (en ded.)	$s_2 = 24$ (en ded.) 34 (en deh.)	$s_3 = 20.5$ (en ded.) 28 (en deh.)
„ „ épaiss. du châton	$d_1 = 5$	$d_2 = 7.5$	$d_3 = 5.75$

Si l'on compare ces mesures, on constate que le larynx de contrôle possède de plus grandes dimensions que celles indiquées par VIERORDT, et qu'en outre les dimensions du larynx à diverticule l'emportent de beaucoup sur celles du larynx de VIERORDT. Afin d'arriver à juger des différences de *formes* que présente le cartilage cricoide, nous déterminerons les rapports proportionnels des diverses dimensions du cartilage cricoide dans le même larynx. Pour la clarté de notre tableau, nous les indiquerons sous la forme de fractions que nous réduisons au même dénominateur.

$\frac{h_1}{b_1} = ?$	$\frac{h_2}{b_2} = \frac{32}{29} = \frac{5.52}{5}$	$\frac{h_3}{b_3} = \frac{25}{26} = \frac{4.81}{5}$
$\frac{h_1}{d_1} = \frac{21}{5}$	$\frac{h_2}{d_2} = \frac{32}{7.5} = \frac{21.33}{5}$	$\frac{h_3}{d_3} = \frac{25}{5.75} = \frac{21.74}{5}$
$\frac{h_1}{s_1} = \frac{21}{18} = \frac{5.83}{5}$	$\frac{h_2}{s_2} = \frac{32}{24} = \frac{6.67}{5}$	$\frac{h_3}{s_3} = \frac{25}{20.5} = \frac{6.10}{5}$
$\frac{b_1}{d_1} = ?$	$\frac{b_2}{d_2} = \frac{29}{7.5} = \frac{19.33}{5}$	$\frac{b_3}{d_3} = \frac{26}{5.75} = \frac{22.61}{5}$
$\frac{b_1}{s_1} = ?$	$\frac{b_2}{s_2} = \frac{29}{24} = \frac{6.04}{5}$	$\frac{b_3}{s_3} = \frac{26}{20.5} = \frac{6.34}{5}$
$\frac{d_1}{s_1} = \frac{5}{18} = \frac{1.39}{5}$	$\frac{d_2}{s_2} = \frac{7.5}{24} = \frac{1.56}{5}$	$\frac{d_3}{s_3} = \frac{5.75}{20.5} = \frac{1.40}{5}$

Si nous comparons ces rapports entre eux, nous pouvons déjà déduire de leurs différences absolues:

1°) que le larynx de contrôle qui, d'après ses dimensions absolues, est beaucoup plus grand qu'un larynx moyen d'homme adulte, n'offre pas cependant de modifications importantes dans sa forme;

2°) que le cartilage cricoide du larynx à diverticule possède un châton, dont la *hauteur* et l'*épaisseur* sont plus développées que d'habitude par rapport aux autres dimensions du cartilage, tandis que leur rapport proportionnel est à peine différent du rapport normal. Le rapport proportionnel entre la largeur du châton et le diamètre sagittal se rapproche plus encore de leur rapport normal.

Ces conclusions apparaissent encore plus clairement si nous plaçons en regard les différences *relatives* entre les rapports analogues déterminés à l'aide des mensurations de VIERORDT, et celles du larynx de contrôle, puis entre ces dernières et celles de notre larynx à diverticule. Nous obtenons alors des fractions composées que nous réduisons en fractions simples en multipliant le numérateur et le dénominateur par 5. Afin de rendre notre intention plus claire, nous nous servirons d'un

exemple. Ainsi le différence: $\frac{h_3}{d_3} - \frac{h_1}{d_1} = \frac{0.74}{5}$, c'est-à-dire la $\frac{\frac{0.74}{5}}{\frac{21}{5}}$ partie de $\frac{h_1}{d_1}$, ou plus simplement de $\frac{0.74}{21}$ partie de $\frac{h_1}{d_1}$.

Différence absolue:	donc	différence relative:
$\frac{h_3}{d_3} - \frac{h_1}{d_1} = \frac{21.74}{5} - \frac{21}{5} = \frac{0.74}{5}$	„	$\frac{0.74}{21} = \frac{1}{28.38}$ ou 3.52 %
$\frac{h_3}{s_3} - \frac{h_1}{s_1} = \frac{6.10}{5} - \frac{5.83}{5} = \frac{0.27}{5}$	„	$\frac{0.27}{5.83} = \frac{1}{21.59}$ ou 4.63 %
$\frac{d_3}{s_3} - \frac{d_1}{s_1} = \frac{1.40}{5} - \frac{1.39}{5} = \frac{0.01}{5}$	„	$\frac{0.01}{1.39} = \frac{1}{139}$ ou 0.72 %

Si ces deux larynx avaient *absolument* la même forme, la différence absolue aussi bien que la différence relative de ces rapports serait égale à 0. Cependant les différences sont peu considérables; la plus grande d'entre elles nous montre que, dans le rapport entre la hauteur du châton et le diamètre sagittal dans le larynx de contrôle d'une part et dans le larynx moyen de VIERORDT d'autre part, la première de ces grandeurs est plus grande de $\frac{1}{21.59}$, c'est-à-dire de 4.63 % que la seconde. Cette différence pourrait être due à des erreurs commises dans les mensurations (et peut être même à l'emploi d'une autre méthode de mensuration). En tous les cas, en admettant même que les mensurations de tous les larynx fussent irréprochables, on ne saurait tirer aucune conclusion de différences semblables. Ce n'est que dans le cas où l'on constaterait souvent, dans le rapport proportionnel entre deux dimensions, de grandes différences, tandis que dans les rapports proportionnels entre les autres

Différence absolue: donc différence relative:

$$\frac{h_2}{s_2} - \frac{h_3}{s_3} = \frac{6.67}{5} - \frac{6.10}{5} = \frac{0.57}{5} \text{ ,, } \frac{0.57}{6.10} = \frac{1}{10.70} \text{ ou } 9.35\,\%$$

$$\frac{b_3}{d_3} - \frac{b_2}{d_2} = \frac{22.61}{5} - \frac{19.33}{5} = \frac{3.28}{5} \text{ ,, } \frac{3.28}{19.33} = \frac{1}{5.89} \text{ ou } 16.98\,\%$$

$$\frac{b_3}{s_3} - \frac{b_2}{s_2} = \frac{6.34}{5} - \frac{6.04}{5} = \frac{0.30}{5} \text{ ,, } \frac{0.30}{6.04} = \frac{1}{20.12} \text{ ou } 4.97\,\%$$

$$\frac{d_2}{s_2} - \frac{d_3}{s_3} = \frac{1.56}{5} - \frac{1.40}{5} = \frac{0.16}{5} \text{ ,, } \frac{0.16}{5} = \frac{1}{8.75} \text{ ou } 11.37\,\%$$

Si nous comparons ces rapports différentiels, dont quelques uns doivent être considérés comme importants, il s'ensuit:

1°) que la *hauteur* et l'*épaisseur du châton* du cartilage cricoide sont plus grandes dans le larynx à diverticule que dans le larynx normal et que ces deux dimensions du châton ont augmenté dans le même rapport; qu'il en est de même du *diamètre sagittal* et de la *largeur du châton*, bien que la première de ces deux dernières dimensions ait augmenté un peu plus que la seconde (Ici nous avons procédé de la même manière pour calculer ces deux dimensions, de sorte que la différence constatée a *peut être quelque* valeur;

2°) que le rapport entre l'accroissement de *la hauteur et* de *l'épaisseur du châton* est plus grand que celui du diamètre sagittal.

Nous pouvons encore contrôler ces conclusions d'une autre manière. Si les larynx ont la même forme, les rapports proportionnels entre les mêmes dimensions dans les différents larynx doivent être les mêmes. De petits écarts n'ont que peu ou point d'importance pour nous, mais des différences plus considérables peuvent être importantes.

$$\frac{h_1}{h_3} = \frac{21}{25} = \frac{4.20}{5} \qquad \frac{h_2}{h_3} = \frac{32}{25} = \frac{6.40}{5}$$

$$\frac{d_1}{d_3} = \frac{5}{5.75} = \frac{4.35}{5} \qquad \frac{b_2}{b_3} = \frac{29}{26} = \frac{5.58}{5}$$

$$\frac{s_1}{s_3} = \frac{18}{20.5} = \frac{4.39}{5} \qquad \frac{d_2}{d_3} = \frac{7.5}{5.75} = \frac{6.52}{5}$$

$$\frac{s_2}{s_3} = \frac{24}{20.5} = \frac{5.85}{5}$$

La plus grande différence est donc:

$$\frac{s_1}{s_3} - \frac{h_1}{h_3} = \frac{0.19}{5}, \text{ c'est-à-dire } 3.78\,\%$$

Si nous déterminons maintenant les différences en % entre les rapports des mêmes dimensions pour le larynx à diverticule et le larynx de contrôle, nous obtenons les résultats suivants:

Différence absolue:		donc différence relative:
$\frac{h_2}{h_3} - \frac{b_2}{b_3} = \frac{6.40}{5} - \frac{5.58}{5} = \frac{0.82}{5}$	"	$\frac{0.82}{5.58}$ ou 14.79 %
$\frac{d_2}{d_3} - \frac{h_2}{h_3} = \frac{6.52}{5} - \frac{6.40}{5} = \frac{0.12}{5}$	"	$\frac{0.12}{6.40}$ ou 1.87 %
$\frac{h_2}{h_3} - \frac{s_2}{s_3} = \frac{6.40}{5} - \frac{5.85}{5} = \frac{0.55}{5}$	"	$\frac{0.55}{5.85}$ ou 9.40 %
$\frac{d_2}{d_3} - \frac{b_2}{b_3} = \frac{6.52}{5} - \frac{5.58}{5} = \frac{0.94}{5}$	"	$\frac{0.94}{5.58}$ ou 16.84 %
$\frac{s_2}{s_3} - \frac{b_2}{b_3} = \frac{5.85}{5} - \frac{5.58}{5} = \frac{0.27}{5}$	"	$\frac{0.27}{5.58}$ ou 4.84 %
$\frac{d_2}{d_3} - \frac{s_2}{s_3} = \frac{6.52}{5} - \frac{5.85}{5} = \frac{0.67}{5}$	"	$\frac{0.67}{5.85}$ ou 11.45 %

Ces différences exprimées en % sont bien analogues à celles que nous avons obtenues plus haut, d'une autre manière. Etant donné que la seconde décimale n'a pas été calculée exactement ni dans l'un ni dans l'autre cas, mais que, selon la coutume, elle a été augmentée d'une unité lorsque la troisième décimale était égale à 5 ou plus grande que 5, les différences que l'on constate dans les derniers chiffres s'expliquent aisément.

Nous ajouterons seulement aux conclusions que nous avons formulées précédemment que si nous plaçons sur une table notre cartilage cricoide, provenant du larynx à diverticule, à côté de celui du larynx de contrôle, les deux châtons sont situés dans un même plan à peu près vertical. En d'autres termes *la petitesse de l'angle α ne peut s'expliquer directement par la forme anormale du cartilage cricoide.*

L'inclinaison anormale du cartilage cricoide peut-elle, d'après les données indiquées plus haut, être considérée comme secondaire, comme résultant du changement de *position?*

Je n'en doute nullement.

Lors de la puberté, il s'accomplit dans le larynx de l'homme des processus de développement, dont nous ne connaissons que le résultat: l'agrandissement du larynx, peut-être surtout dans son diamètre sagittal. Si cet agrandissement général s'effectue dans les conditions habituelles et s'il ne se produit pas de rapetissement relatif des parties avoisinantes ou d'autre perturbation, alors il se constitue un larynx normal.

Mais si l'un des cartilages prend un développement extraordinaire dans une dimension determinée, il a besoin de plus d'espace dans cette dimension. Notre cartilage cricoide s'est trouvé dans ce cas, attendu que la hauteur et l'épaisseur de son châton ont pris des dimensions anormalement grandes comparativement aux autres dimensions du cartilage, qui cependant s'élevèrent aussi au dessus

de la normale. Or, si le châton ne trouve pas d'espace pour se développer dans le sens vertical, il parvient à se développer en s'inclinant.

Pourquoi le cartilage bascule-t-il en arrière, autour d'un axe frontal, au lieu de le faire en sens inverse? D'abord, parce que, si l'on s'en réfère aux coupes sagittales données par LUSCHKA et autres, même normalement le châton du cartilage cricoide n'est pas verticalement placé, mais il présente une très légère inclinaison telle que la position prise par notre cartilage n'est qu'une forte exagération de cette position normale. En outre, un déplacement en sens inverse ne pourrait pas facilement s'effectuer sans que le cartilage thyroide subît le même mouvement. En effet, le ligament crico-thyroidien et les muscles crico-thyroidiens s'opposent à ce que leurs points d'origine et d'insertion s'éloignent les uns des autres par écartement des deux cartilages du côté ventral de l'axe articulaire. De plus le ligament thyro-hyoidien, les muscles thyro-hyoidiens et thyro-pharyngiens empêchent le cartilage thyroide d'être entrainé.

Par contre, le déplacement dorsal du cartilage cricoide seul n'éprouve de résistance que de la part des ligaments articulaires des cartilages aryténoides et des muscles crico-aryténoidiens (en supposant que ces cartilages restent maintenus en place par les ligaments thyro-aryténoidiens et par les muscles thyro-aryténoidiens). Or, comme le bras de levier des muscles et ligaments situés ventralement à l'axe articulaire est plus long que celui des ligaments et muscles situés dorsalement, que nous venons de citer, il en résulte qu'un déplacement dans le sens ventral, autour d'un axe frontal, rencontrera plus de résistance que le déplacement dorsal, que nous avons observé. En conséquence, c'est ce dernier qui s'effectuera.

Nous avons observé avec certitude que les cartilages aryténoides avaient conservé leur position normale par rapport au plan horizontal et que, par conséquent, seule la position du châton du cartilage cricoide s'était modifiée. Aussi le déplacement dans le sens ventral des cartilages aryténoides n'est qu'apparent et dû, en réalité, à ce que le bord supérieur du cartilage cricoide a fait un mouvement de bascule en arrière.

Nous n'avons pu déterminer si la distance réciproque entre les anneaux de la trachée a diminué dorsalement à la suite du déplacement du cartilage cricoide, non seulement parce que nous ignorons quelle est habituellement la distance qui sépare ces anneaux, mais aussi parce que la diminution de cette distance, répartie sur plusieurs anneaux, ne saurait se reconnaître avec certitude.

Nous avons donc démontré que la position pathologique prise par le cartilage cricoide n'est certainement pas la conséquence de la formation du diverticule. Nous avons ensuite montré que toutes les dimensions de ce cartilage sont extraordinairement

grandes, tout comme celles du cartilage thyroide, mais que ce sont surtout la hauteur et l'épaisseur du châton du cartilage cricoide qui se sont le plus développées et que c'est l'exagération de sa hauteur qui a été la cause du changement de position de ce cartilage.

Une autre question se présente maintenant: *la position pathologique du cartilage cricoide peut-elle expliquer la formation du diverticule laryngo-pharyngien dorsal?*

Ainsi que l'indique la partie ombrée de la Planche XVIII, l'entrée de l'oesophage, à la suite du déplacement du cartilage cricoide, se trouve située beaucoup plus ventralement que le bord supérieur du châton du cartilage cricoide, qui forme une espèce d'auvent, sous lequel elle se trouve située.

Tandis que, dans les conditions normales, le bol alimentaire est projeté immédiatement sur l'entrée de l'oesophage et continue à y progresser, sans difficulté, par son propre poids, grâce à l'énergie cinétique qu'il possède et à la contraction du m. crico-pharyngien, chez notre patient, il tombait chaque fois sur la partie inférieure de la paroi dorsale du pharynx, dont la contraction devait le faire passer ventralement dans l'entrée de l'oesophage. Si l'on admet même que le pharynx se vidait *complètement* chaque fois que le patient mangeait lentement, il n'en était pas de même quand il mangeait hâtivement: alors, en effet (v. p. 434) la contraction péristaltique des constricteurs du pharynx n'a lieu qu'au dernier terme de la série des mouvements de déglutition. Il s'effectuait donc alors un arrêt temporaire des aliments, qui dilataient la paroi du pharynx, surtout son extrémité caudale. Or, nous avons vu (p. 488) que lorsque cela se répète, il y a *chance* de formation d'un diverticule avec dilatation générale du pharynx.

La distance anormale entre les cornes supérieures du cartilage thyroide est en rapport avec l'élargissement du pharynx. Nous ne pouvons décider si l'accroissement de cette distance est la conséquence de la dilatation du pharynx, ou bien si le pharynx était déjà anormalement large, avant que le diverticule se formât. S'il en *était* ainsi, alors cette dilatation n'a que favorisé la rétention des aliments dont nous avons parlé plus haut.

Si nous admettons que l'hypothèse que nous venons de formuler concernant la pathogenèse de notre diverticule est réelle, alors la marche de la maladie s'explique aisément par l'apparition de la cause déterminante à l'époque de la puberté, c'est-à-dire vers l'âge de 18 ans: le diverticule s'est développé peu à peu après cette époque et il est resté latent jusqu'à ce qu'il ait acquis un certain volume et provoqué par là les difficultés de déglutition que l'on à constatées, c'est-à-dire environ 20 ans avant la mort, soit vers l'âge de 40 ans. A partir de ce moment, le mal alla en s'aggravant jusqu'à la mort.

La possibilité que la difformité et, partant, la position patho-

logique du cartilage cricoide ne sont que des modifications *accidentelles*, qui n'ont qu'*aidé* à la formation du diverticule, ne peut être exclue avec certitude parce que l'influence exercée par la stase des aliments est une grandeur, dont la valeur ne peut être calculée même approximativement, et que la force élastique absolue de la paroi du pharynx nous est inconnue. Mais une fois admis qu'on peut déduire un rapport étiologique probable entre les altérations des cartilages du larynx et la formation du diverticule, comme nous croyons l'avoir établi, une telle coincidence serait bien fortuite.

Si d'autres observations d'affections semblables viennent corroborer notre hypothèse, elles la rendront très probable, si non certaine. Il serait intéressant d'étudier minutieusement les larynx des autres cas de diverticules décrits, d'autant plus que HAECKERMANN nous a fourni une donnée qui nous semble particulièrement intéressante. Il estime (l. c. p. 14) la distance entre l'entrée du larynx et l'entrée de l'oesophage, à 4.5 cm. Dans notre cas, elle était de 3.5 cm. (p. 420), en prenant comme bord inférieur de l'entrée du larynx, le bord caudal de l'échancrure interaryténoidienne, et comme entrée de l'oesophage, le rebord du diverticule. Le chiffre élevé qu'indique HAECKERMANN me fait supposer que peut-être, dans le cas qu'il a étudié, le châton du cartilage cricoide était aussi extraordinairement haut. Il n'est pas probable qu'il ait choisi (arbitrairement) un autre point que le bord caudal de l'échancrure interaryténoidienne, comme bord inférieur de l'entrée du larynx et, d'autre part, il ressort de sa description que le rebord du diverticule, c'est-à-dire l'entrée de l'oesophage se trouvait au niveau du bord inférieur du cartilage cricoide.

La manifestation de symptômes cliniques identiques, l'apparition des difficultés de déglutition à un âge avancé, l'existence presque exclusive des diverticules chez l'homme [1]), toutes circonstances qui plaident contre la congénitalité de leur ébauche (p. 476), s'accorderaient, au contraire, avec l'idée que ces diverticules se développent après la puberté. Il en serait de même pour la situation de leur orifice et la composition de leur paroi.

---

1) Bien que nous ne connaissions pas toutes les modifications que subit le larynx à l'époque de la puberté, nous savons cependant qu'elles sont plus importantes chez l'homme et que, par conséquent, elles favorisent davantage la formation de troubles pathologiques.

SUPPLÉMENT.

Je pourrais considérer mon travail comme achevé. En effet, les phénomènes qui se manifestent lorsqu'il existe un diverticule du pharynx n'appartiennent pas à la Pathologie, dans le sens restreint du mot. Le pronostic et le traitement appartiennent au clinicien. Cependant l'auteur d'un mémoire de médecine aurait tort de s'en tenir rigoureusement à semblable division du travail, au lieu de rattacher, lorsque c'est possible, les unes aux autres les différentes branches de la science médicale, qui ne peuvent certainement pas être séparées.

Toutefois si j'entreprenais une description complète des principales questions „cliniques" qui se rattachent à notre sujet, je répéterais, en grande partie, ce que d'autres ont déjà écrit et développé de diverses façons. Mais il y a quelques points dont je désire m'occuper ici, parce qu'ils n'ont pas attiré l'attention qu'ils méritent.

En premier lieu, je veux parler du mécanisme ou plutôt du dynamisme de l'*évacuation du diverticule*. Nous avons déjà dit précédemment (p. 433) qu'un diverticule s. s., dont la paroi possède encore une muscularis capable de fonctionner, peut, par contraction de cette dernière, faire passer son contenu dans l'oesophage, ou bien le rejeter dans la bouche. L'observation de WALDENBURG, qui malheureusement ne répond pas à toutes les exigences de l'objectivité, en est un bon exemple. La „rumination" et la „régurgitation" signalées par plusieurs auteurs sont peut-être partiellement la conséquence du même phénomène.

Mais comment le sac peut-il se vider, lorsqu'au début il ne possède pas de muscularis, ou bien lorsque, dans un diverticule s. s., sa muscularis est devenue insuffisante ou même s'est atrophiée?

Il n'y a qu'une seule force que l'on puisse supposer intervenir dans ce cas: c'est une pression exercée sur la paroi externe du sac. Si nous faisons abstraction des cas où cette pression était exercée par la main du patient même, certains auteurs ont fait mention d'un mouvement de vomissement ou bien d'une „espèce" de mouvement de vomissement, qui était suivi de l'évacuation du diverticule.

Les forces qui, lors du vomissement, expulsent le contenu de l'estomac et qui, conformément à l'expérience et aussi aux études expérimentales faites par COHNHEIM sur le chien, jouent un rôle très important dans l'accomplissement de ce phénomène, peuvent-elles exercer une pression sur la paroi externe du diverticule? [1]).

Considérons donc la topographie du diverticule laryngo-pharyngien dorsal, pour autant qu'elle nous intéresse au point de vue de la solution de cette question, que l'on peut ramener d'ailleurs à cette autre question: l'augmentation de la pression intrathoracique peut-elle se transmettre au voisinage du diverticule du pharynx?

Un diverticule laryngo-pharyngien dorsal (ou tout autre diverticule dont le sac se trouve à peu près au même niveau) est situé, comme le pharynx, l'oesophage, la trachée, la glande thyroide, les gros vaisseaux du cou et les nerfs accessoires de Willis et vagues, dans un espace qui est délimité dorsalement, par le feuillet profond de l'aponévrose cervicale, latéralement et ventralement, par le feuillet moyen de cette aponévrose. Or, cette aponévrose, dans la région sous-hyoidienne, se compose de trois feuillets (d'après la description et la figure très nettes de TILLAUX):

1°) Le *feuillet superficiel* (sous le m. peaucier du cou). Il enveloppe les muscles sterno-cleido-mastoidiens et trapèzes.

2°) Le *feuillet moyen ou sterno-claviculaire*. Il forme des gaines conjonctives aux muscles sterno-hyoidiens, sterno-thyroidiens et omo-hyoidiens. Ventralement il se fusionne sur la ligne médiane avec le feuillet superficiel pour constituer la ligne blanche cervicale; latéralement (juste en avant du bord ventral du m. trapèze), il s'unit aussi au feuillet superficiel. Là où le feuillet moyen enveloppe les m. sterno-hyoidiens et sterno-thyroidiens, il se divise

---

1) Comme on le sait, le mouvement (coordonné) de vomissement se compose des mouvements suivants;

1°) une profonde inspiration;

2°) pendant que le diaphragme reste contracté, une expiration forcée, la glotte étant fermée; une contraction de la paroi de l'estomac et l'ouverture simultanée du cardia.

On admet que l'oesophage se dilate fortement par l'inspiration et que l'air y acquiert une pression moindre que la pression atmosphérique, ce qui détermine une aspiration du contenu de l'estomac. A mon avis, c'est à tort. En premier lieu, en effet, à l'inspiration profonde succède un fort mouvement d'expiration, pendant que la glotte même est fermée; il en résulte que la pression intrathoracique augmente. En outre, l'air peut pénétrer directement du pharynx dans l'oesophage, qui se dilate. Le facteur principal est certainement l'augmentation de la pression intra-stomacale. De plus, une diminution de la pression intra-oesophagienne s'opposerait à l'évacuation du contenu de l'estomac et diminuerait la force par laquelle les aliments sont expulsés. Nous croyons donc pouvoir admettre que le mouvement de vomissement détermine: une augmentation considérable de la pression intra-abdominale (tandisque la pression intra-stomacale augmente encore par contraction des muscles de l'estomac), ainsi qu'une augmentation, mais plus minime, de la pression intra-thoracique, tandis que dans la cavité buccale règne la pression la plus minime, celle d'une atmosphère.

caudalement en deux lames: la lame ventrale s'unit intimement au sternum et à l'aponévrose du m. sous-clavier, tandis que la lame dorsale, dans l'espace intra-thoracique, se continue avec le fascia endo-thoracique (HYRTL), entoure le tronc veineux brachio-céphalique et se continue avec le péricarde. Au niveau de la clavicule, les lames ventrale et dorsale du feuillet moyen de l'aponévrose cervicale se fusionnent de nouveau et là ce feuillet doit être considéré comme le prolongement de l'aponévrose clavi-pectorale ou ligament suspenseur de l'aisselle.

3°) Le *feuillet profond ou prévertébral*, qui recouvre les muscles prévertébraux et s'unit latéralement au feuillet moyen au point où ce dernier se fusionne avec le feuillet superficiel.

Dans l'espace délimité par les feuillets moyen et profond sont logés les organes sus-mentionnés, réunis par du tissu conjonctif lâche. Cet espace que j'appellerai *interlaminaire* [1]) possède une paroi dorsale épaisse. Cependant ses parois latérales et ventrale sont épaisses également dans la région sous-hyoidienne: le feuillet moyen, qui est peu développé dans sa portion crâniale, devient, en effet, très résistant du côté caudal. De plus, il faut ajouter à ces parois latérales le feuillet superficiel avec les m. sterno-cleido-mastoïdiens; les muscles sterno-hyoïdiens et sterno-thyroïdiens contribuent encore à rendre plus résistantes ces parois. Non seulement on doit les considérer comme en faisant partie, mais en outre ils sont en rapport intime avec le feuillet moyen qui leur fournit des gaînes. Une augmentation de pression dans cet espace interlaminaire et surtout dans sa portion caudale, ne saurait déplacer la paroi dorsale de l'espace et ne déplacerait que fort peu ses parois latérales et ventrale. Nous trouvons des preuves cliniques de ce fait dans la déformation que subit la trachée lors de l'existence d'un goître.

A fortiori, si les muscles cervicaux précités se contractent, nous devons attribuer à ces parois une importante force élastique. Il me parait même très probable que, *par suite de la contraction de ces muscles*, et surtout du m. omo-hyoidien qui, grâce à sa direction curviligne par rapport au plan sagittal, doit aplatir très fortement les parois latérales, *l'espace interlaminaire doit se réduire et que par conséquent la pression doit y augmenter*. Il serait intéressant de rechercher expérimentalement dans quelle mesure ce phénomène s'accomplit [2]). On constaterait peut être

1) Cet espace ne doit pas être confondu avec l'espace inter-aponévrotique sus-sternal, c'est-à-dire avec cet espace plus ou moins pyramidal compris entre la lame ventrale du feuillet moyen et le feuillet superficiel.

2) Pour autant que je le sache, GERHARDT et EMMINGHAUS sont les seuls qui aient déterminé l'influence exercée par les variations de la pression respiratoire *intra-thoracique* sur la pression intra-oesophagienne. *Nous* faisons allusion ici à la pression extra-oesophagienne, à quelques centimètres caudalement au cartilage cricoïde, pression qui, à la condition qu'il ne se produise aucun mouvement de vomissement, peut être déterminée à l'aide de la pression *intra*-oesophagienne à ce niveau. Cette dernière est plus facile à déterminer expérimentalement.

que la pression interlaminaire ainsi augmentée est à elle seule capable de vider le diverticule. Ainsi s'expliquerait cette „espèce" de mouvement de vomissement, dont parlent certains auteurs.

Passons maintenant à l'examen de cette question non encore résolue:

Comment peut-on se représenter que par un mouvement de vomissement *réel* un diverticule rétro-oesophagien ou, en tout cas, *extra*-oesophagien puisse se vider?

A mon avis, cela n'est possible que si l'augmentation de la pression intra-thoracique se transmet dans l'espace interlaminaire, avec ou sans augmentation de la pression dans cet espace par contraction des muscles du cou. Je ne connais aucun cas décrit de diverticule du pharynx pendant dans le *thorax*. En outre, la pression intra-thoracique ne pourrait s'exercer comme telle que sur une très minime partie, sur l'extrémité caudale du diverticule.

Il me semble très possible et même probable que l'augmentation de la pression intra-thoracique se transmet dans l'espace inter laminaire. En effet, ainsi qu'il résulte de la description topographique que nous avons faite plus haut, l'espace interlaminaire, jusqu'à un certain niveau, doit être considéré comme le prolongement de l'espace intra-thoracique. Seulement il n'est pas occupé normalement par des organes susceptibles de subir d'aussi importants changements de volume que les poumons et les gros troncs veineux.

Si maintenant dans cet espace se trouve appendu un diverticule rempli, ce dernier subira d'autant plus l'influence d'une augmentation de la pression que le sac, non seulement occupe un espace très important comparativement aux vaisseaux sanguins etc. qui s'y trouvent, mais qu'il est aussi plus compressible et plus facile à comprimer que ces organes. A ce propos, j'attirerai l'attention sur le fait signalé par BERG, à savoir qu'un prêtre porteur d'un diverticule du pharynx (?) pouvait à volonté vider son diverticule, à la condition que ce dernier fut rempli dans une certaine mesure. Un autre fait qui mérite d'être signalé est le suivant. KURZ a soigné un enfant, qui très probablement avait un diverticule (du pharynx?). Il en expulsait les aliments en exécutant le mouvement suivant: il „legt den Kopf etwas zurück" (contraction des muscles sterno-cleido-mastoidiens) „öffnet den Mund und bringt ohne alle Anstrengung, rasch und leicht eine Quantität des Genossenen in den Mund und lässt dieselbe ausfliessen". Les aliments liquides étaient parfaitement avalés. KURZ fit le lavage du sac, et alors la toux (c'est-à-dire une augmentation de la pression intra-thoracique expiratoire et aussi interlaminaire (?)) rejetait l'eau dans l'entonnoir. Or, nous devons nous attendre à ce que la tête prenne cette position si l'on fait des efforts pour augmenter la pression interlaminaire.

Sur ce point aussi la voie expérimentale pourrait et devrait nous fournir des éclaircissements.

Pour décider si le diverticule se vide par suite d'une augmentation de la pression interlaminaire, ou par transmission de la pression intra-thoracique (par des mouvements de vomissement, de toux ou d'autres mouvements de même nature), ou enfin par l'action simultanée de ces deux forces, il faudrait analyser minutieusement en ses composantes le mouvement coordonné lui-même.

Nous ne parlerons pas des phénomènes que présente le diverticule laryngo-pharyngien dorsal et qui sont partiellement les mêmes que ceux qui se manifestent dans le cas d'une ectasie sus-jacente à une sténose de la partie initiale de l'oesophage. Nous dirons seulement que ceux-là se distinguent de ceux-ci par leur caractère périodique ou intermittent, c'est-à-dire par ce fait que tantôt ils se produisent et tantôt sont interrompus. Ce fait semble s'expliquer aisément par le volume changeant du sac, qui tantôt replet, tantôt vide, détermine une compression intermittente de l'oesophage. En y réfléchissant un peu, nous serions étonné qu'une sonde, une fois glissée dans la portion initiale de l'oesophage, ne fût pas capable d'expulser le contenu du diverticule, si facile à déplacer, et de le faire parvenir dans l'estomac.

L'expérience suivante nous montre la possibilité d'une autre explication. NEUKIRCH (et plus tard aussi ROSENTHAL) observa chez son patient (qu'il n'examina que durante vita), que lorsqu'il se couchait sur le côté où se trouvait le diverticule, il pouvait ingérer des aliments liquides, tandis que dans toute autre position cela devenait impossible. Dans cette position il parvint aussi à introduire une sonde dans l'estomac, ce qui était impossible autrement. Il me semble, d'après cela, que ce n'est pas la sténose par compression, mais le déplacement de l'entrée de l'oesophage (v. p. 480) du côté opposé, qui constitue la cause principale de l'obstruction du passage. La sonde ou la matière ingérée, passant à côté de l'entrée de l'oesophage, pénètre alors plus facilement dans le diverticule. Si le patient se couche sur le côté vers lequel le sac est déplacé, alors ce dernier, par son propre poids, ouvre l'oesophage, en le déplaçant vers la ligne médiane, tandis que les parois du sac se rapprochent et que, par conséquent, ce dernier devient moins accessible.

A mon avis, ce déplacement de l'entrée de l'oesophage explique la difficulté de la trouver au moyen de la sonde; parfois on y réussit par hasard. Que la sténose de l'entrée de l'oesophage qui, comme nous l'avons vu précédemment, se développe secondairement, ne constitue pas la cause de l'obstruction du passage, c'est ce que démontre le fait que le passage de la sonde est possible par intermittence.

En attendant je pense que cette sténose a une certaine importance au point de vue du traitement et du pronostic. Si le diverticule a été extirpé, la sténose permet néanmoins aux aliments de continuer à s'arrêter dans le pharynx et, par consé-

quent, à un nouveau diverticule de se former. Etant donné que dans la plupart des cas le malade ne se soumet à une opération que lorsqu'il est très épuisé et qu'il est tout indiqué de lui donner des forces, il me parait rationnel de le nourrir à l'aide de la sonde stomacale, en suivant, pour introduire cette dernière, les indications de NEUKIRCH, et d'essayer ainsi en même temps de dilater peu à peu l'entrée de l'oesophage. Par là on fait disparaitre complètement la possibilité (qui n'est peut-être pas bien grande) d'une récidive, sans nuire aucunement au patient.

Peut-être même, lorsque l'opération est contre-indiquée ou qu'elle est impossible pour d'autres motifs, suffirait-il de nourrir le malade à l'aide d'une alimentation liquide, qu'on lui ferait prendre dans la position que nous avons indiquée plus haut. Au besoin ou pourrait se servir de la sonde stomacale. En tout cas, il me parait désirable que l'on procède journellement à un lavage du sac, ne fût-ce que pour éviter le foetor ex ore (en se servant par exemple d'une solution étendue de permanganate de potassium avec du chlorate de potassium ou bien d'eau de menthe poivrée).

Si, par ce moyen, on parvient à augmenter les forces du patient et à le conserver en vie, on peut s'abstenir de pratiquer la gastrostomie, que certains auteurs conseillent.

Tableau I. DIVERTICU

NOM DE L'AUTEUR.	Sexe du patient.	Age.	Durée de la maladie depuis les premiers symptômes.	SITUATION DE L'ORIFICE.	Forme.
ZUCKERKANDL (1875) . . .	—	—	—	recessus salpingo-pharyngien, entre le repli salpingo-palatin et le m. péristaphylin interne.	—
PERTIK (1883)	m.	—	—	fossettes de ROSENMULLER.	d'un cystidocèle.
BROESIKE (1884)	—	—	—	dans la trompe d'Eustache près de l'orifice pharyngien.	—
KIRCHNER (1887).	—	—	—	dans la trompe d'Eustache près de l'orifice pharyngien.	d'un haricot.
VON KOSTANECKI (1889). .	—	—	—	fossette de ROSENMULLER.	d'un cystidocèle.

Tableau II. DIVERTICU

HEUSINGER (1864)	m.	67 ans.	depuis la plus tendre enfance.	à droite, immédiatement contre la base de la langue.	—
GASS (1867).	m.	67 ans.	idem.	idem.	—
WATSON (1875).	m.	âgé.	—	„on the free margin of the posterior pillar of the fauces, immediately behind the tonsil."	d'une poire allongée.
WHEELER (1886).	m.	57 ans.	—	situation à peu près la même.	—

Tableau III. A. DIVERTICU

VON BERGMANN (1890). . .	f.	40 ans.	—	sinus piriforme droit (?).	—

-PHARYNGIENS.

UX.

minimum du sac (diamètre du col).	Diamètre de l'orifice.	STRUCTURE DE LA PAROI.	Cause réelle ou supposée.	Mort de:	OBSERVATIONS.
—	—	muqueuse et tissu conjonctif.	congénital.	—	bilatéral.
—	—	" " " "	poussée-ébauche congénitale.	—	bilatéral.
—	—	Tissu conjonctif; pas d'épithélium (?)	poussée-ébauche congénitale.	—	altérations cadavériques dans la paroi du sac.
—	—	muqueuse et tissu conjonctif avec quelques glandes muqueuses et du tissu lymphoide.	poussée-ébauche congénitale.	—	—
—	—	muqueuse et tissu conjonctif.	—	—	—

O-PHARYNGIENS.

UX.

—	—	—	Fistule congénitale interne du cou. II.	—	rumination avec vomissements incomplets.
—	—	—	idem.	—	regurgitation.
—	petite fente.	tunique musculaire longitudinale, tissu conjonctif et muqueuse.	idem.	—	—
—	—	—	idem.	—	opération suivie de guérison!

NGO-PHARYNGIENS.

—	—	toutes les couches de l'oesophage (N.B); aussi des fibres musculaires striées, mais pas de fibres musculaires circulaires ni longitudinales distinctes (!)	congénital (?)	—	Opération suivie de guérison. A l'âge de deux ans, la patiente avait sous la fosse hyoidienne, dans la région du cou, une cavité purulente (fistule congénitale du cou?), qui se ferma après des opérations répétées.
—	très-étroit	réseau serré de fibres élastiques; peu de cellules de tissu conjonctif; vaisseaux sanguins; épithélium et glandes muqueuses.	fistule congénitale interne du cou. IV.	—	Opération suivie de guérison.

Tableau III. B.

NOM DE L'AUTEUR.	Sexe du patient.	Age.	Durée de la maladie depuis les premiers symptômes.	SITUATION DE L'ORIFICE.	Forme.	L
1. LUDLOW (1764)	m.	60 ans.	5 années	„Dilatation complète de la partie postérieure du pharynx. Impossible de déterminer à quel endroit spécial a débuté la dilatation."	„sac musculaire" comme n⁰ 25.	
2. GIANELLA (1782) . . .	m.	60 ans.	depuis la plus tendre enfance.	Sac derrière l'oesophage.	la partie la plus large était la communication du diverticule avec l'oesophage.	
3. MARX (1783)— . . . . —KÖNIG (1880)	m.	73 ans.	20 années	Au niveau du bord caudal du cartilage cricoide.	„en forme de bouteille" piriforme.	
4. THILOW (1806)	m.	52 ans.	—	„Orifice en forme de bourrelet dans la région du larynx."	„Guttur" piriforme.	
5. CH. BELL (1816) . . .	m.	—	—	„Sac proéminant de la partie postérieure et inférieure du pharynx."	—	
6. L. KUEHNE (1821) . .	m.	54 ans.	9 années	„Jusqu'au milieu du cartilage cricoide, au dessous des fibres transverses du m. constricteur inférieur du pharynx."	sac avec pédicule dans la paroi latérale (v. p. 457.)	
7. ROKITANSKY (1837). .	m.	66 ans.	46 années	„Muqueuse évaginée entre les fibres horizontales du m. constricteur inférieur du pharynx."	en forme de pis	
8. WORTHINGTON (1846).	m.	69 ans.	—	au niveau du bord caudal du cartilage cricoide.	comme n⁰ 25.	
9. GÖPPERT (1848)	m.	80 ans.	26 années	„diverticule du pharynx."	—	
10. KLOSE et PAUL (1850).	m.	78 ans.	—	„diverticule du pharynx."	—	
11. HETTICH (1851)	m.	69 ans.	—	„où le pharynx se continue avec l'oesophage."	—	
12. BRAUN (1852)	m.	75 ans.	20 années	dorsalement, au niveau du cartilage cricoide.	—	
13. FÖRSTER (1863)	—	—	—	évagination dorsale de toutes les couches du pharynx.	—	
14. ZENKER (1854)	m.	75 ans.	—	D'après l'interprétation de ZENKER,	—	

Diamètre maximum du sac (diamètre du col).	Diamètre de l'orifice.	STRUCTURE DE LA PAROI.	Cause réelle ou supposée.	Cause de la mort.	OBSERVATIONS.
—	—	„même structure que le pharynx."	»un noyau de cerise qui est resté trois jours dans la gorge et a été expulsé en toussant."	inanition.	Rétrécissement de l'entrée de l'oesoph.
—	—	Passage insensible de la paroi du pharynx dans celle du diverticule.	Sténose congénitale de l'entrée de l'oesophage.	„	—
5 cm.	3,5 cm.	„même structure que le pharynx" (MARX); présence de la muscularis (KÖNIG).	—	—	»Goître bilatéral modéré. Rétrécissement de l'entrée de l'oesophage."
—	3/4 Zoll.	„Tissu beaucoup plus dense que celui de l'oesophage."	—	—	—
—	—	„non revêtu de fibres musculaires; hernie de la tunique interne du pharynx entre les fibres de la tunique musculaire."	»Vomissements répétés et sans effet, et efforts de déglutition."	—	—
—	moins de 14 mm.	„A la naissance du diverticule, fibres musculaires très fortes."	»Os de poulet avalé précipitamment; col de chemise très serré."	inanition.	
—	comme celui du pharynx.	„la muqueuse seulement."	„Goître kystique à droite."	„	Difficultés de déglutition augmentant avec l'accroissement du goître.
—	—	trouvé des fibres musculaires dans la 2/3 partie examinée.	—	„	Pharynx très large; entrée de l'oesoph. étroite; rumination.
		—	Brûlure p. un morc.d.viande.	„	—
—	—	—	—	—	—
—	—	„les mêmes couches que l'oesophage."	—	Autre maladie.	—
un		„fibres musculaires étalées radiairement sur le sac."	—	inanition.	Oesophage très étroit. Régurgitation.
		diverticule pourvu de muscularis.	—	—	—
			—		—
		Considérés par ZENKER comme des pharyngocèles."	—	Autres maladies.	—
			—		—
—	—		—		—
			—	—	—
	plus de 2 1/2 cm.	„toutes les couches de la paroi de l'oesophage."	—	—	—
—	2 cm.	présence de la muscularis.	—	marasme.	Régurgitation. Les vertèbres cervicales décrivent un arc vers la gauche.
—	large.	„Anneau musculaire autour du col du diverticule", on n'a pas trouvé d'autres éléments musculaires.	—	—	Oesophage étroit.
		„echtes Divertikel."	—	—	Opération suivie de guérison!
—	—	—	col étroit.	—	—
2,3 cm.	large.	fibres musculaires dans la plus grande moitié de la paroi. La „muscularis mucosae" ne fait défaut nulle part.	—	Broncho-pneumonie après gastrostomie.	Entrée de l'oesoph. rétrécie (8 mm.).
2,95 cm.	3,02 cm.	fibres musculaires jusqu'au fond du sac.	Inclinaison anormale du cart. cric.	inanition.	Difformité et position anormale du cart. cric. Pharynx très large. Sténose de l'entrée de l'oesophage.
nomme.		1° couche aponévrotique assez dense.	Toux.	—	Opération suivie de guérison. Goître assez volumineux.
—	—	2° „Wandelbare Schicht" de fibres musculaires striées. 3° couche de tissu conjonctif. 4° couche de fibres musculaires lisses. 5° muqueuse avec épithélium en partie cylindrique et en partie aplati.	—	—	

POST-SCRIPTUM.

Pendant l'impression du présent mémoire, mon attention fut attirée sur une communication qu'a publiée KÖNIG (dans Berl. Klin. Wochenschr. 15 Oct. 1894 p. 947 à 949), concernant deux diverticules du pharynx, qu'il a opérés. Celui qui voudrait étendre ses connaissances sur la technique de cette opération en trouvera une bonne occasion dans cette publication. Nous nous bornerons à parler des données pathologiques signalées par l'auteur. Nous avons pu les faire rentrer en grande partie dans notre TABLEAU III B. Nous y ajouterons les considérations suivantes.

Le 1er cas concerne un homme de 50 ans, qui fut atteint, en 1892, d'influenza accompagnée de toux violente. „Darauf bemerke er, dass nach der Mahlzeit etwas von den Speisen mit Würgen zurückkam. Die Menge der Speisen, welche verschluckt nicht in den Magen gelangte, nahm fortwährend zu. Es schien als ob sich der Sack, welcher offenbar neben der Speiseröhre lag, erst mit Speisen füllte, dann gelangten auch solche in den Magen, am schwierigsten und nur in kleinen Mengen Wasser. War die Mahlzeit fertig, so entleerte sich der Sack mit Würgbewegung und Druck auf den Hals in den Mund. Bei diesen Beschwerden verlor sich der Appetit."

Lorsque l'on vidait le sac par compression, on entendait un gargouillement („gurren") particulier. La sonde s'arrêtait toujours à peu près au niveau du manubrium du sternum. L'exploration du pharynx à l'aide du doigt et du miroir ne donnait aucun résultat. Lors de l'opération, le diverticule du pharynx, qui affectait la forme d'une sphère aplatie, se montra situé à droite entre la trachée, l'oesophage et le m. sterno-cleido-mastoidien. Il était recouvert par un goître assez volumineux et s'étendait jusqu'à la clavicule. In situ et rempli, il avait à peu près la grosseur du poing d'un homme; vidé, il se réduisait au volume d'un oeuf de poule.

Le 2ème cas concernait une femme de 62 ans, qui avait toujours joui d'une bonne santé jusqu'il y a deux ans où, sans cause connue, elle constata que des particules d'aliments avalés „mit Würgen zurücktraten". Cet état empira peu à peu jusqu'à ce que, finalement, la déglutition ne fût possible que lorsqu'elle

avait, au préalable, vidé le sac rempli d'aliments „durch Druck und Auswürgen des Genossenen". Dans les derniers temps ce procédé ne réussit même plus, et la patiente devint „zum Skelett abgemagert". Son cou ressemble à celui d'une „schwer Kropfkranke". Il présente un gonflement général, qui s'étend du cartilage thyroide à la fosse jugulaire, tandis qu'il „seitlich auch noch den Sterno-cleido-mastoid emporhebt. Sie sieht rundlich aus und ist am stärksten auf der linken Seite, an welcher sie in der Höhe des Kehlkopfs zuerst und hier mit Schmerz bemerkt worden ist". Là aussi on parvient à vider le diverticule avec la main „mit gurrendem Geräusch". La sonde s'arrête toujours au niveau de la fosse jugulaire.

Lors de l'opération, indépendamment d'un goître bilatéral assez volumineux, qui comprimait le sac des deux côtés, on trouva un diverticule d'une forme et d'une situation très particulières: „Vor dem hinten und links am Oesophagus gelegenen Halstheil bog (der Sack) sich zunächst nach links und lag an der Wirbelsaüle auf der linken Seite; aber alsbald bog er sich nach rechts um, überschritt die Wirbelsäule, bedeckt von Oesophagus und Trachea und begab sich nun in die rechte Seite, hier ebenfalls bis zum Schlüsselbein hin seitlich an der Wirbelsäule liegend. Auch hier waren die beiden Gebiete des Sackes von einer doppelseitigen, ziemlich grossen Struma bedeckt. Es ist mir auch bei der Operation nicht ganz klar geworden, warum der Divertikelsack diese ungewöhnliche Lage *links und rechts* mit Ueberschreitung der Wirbelsäule einnahm. Vielleicht trug die Lage der Sackmündung auf der Hinterseite der Speiseröhre, vielleicht trugen auch die Verhältnisse der Pharynxfascie dazu bei. Es fand sich nähmlich ein nach der rechten Seite des Sackes verlaufender, ziemlich derber fascialer Strang..... (die Geschwulst) hatte im Ganzen viel Aehnlichkeit mit einem diffusen Kropf".

D'après la structure de leur paroi (voir TABLEAU III, B nos 26 et 27), ces deux diverticules contiennent des éléments musculaires. Quelle est la signification de la présence de fibres musculaires lisses? Le fait que l'on a trouvé de l'épithélium *aplati* à côté d'épithélium *cylindrique* indique une analogie avec la structure de la paroi du *pharynx*. Dans la muqueuse de l'*oesophage* on ne trouve, en effet, que de l'épithélium *aplati*.

Il est regrettable que l'on n'ait fourni aucune indication sur la façon dont la paroi du diverticule se continue avec celle du pharynx et de l'oesophage et que l'on n'ait pas déterminé la situation du rebord de l'orifice, qui existait certainement.

Peut être KÖNIG veut indiquer ce rebord lorsqu'il signale que „der Ausgangpunkt war die untere Grenze des Pharynx"?

L'étiologie est absolument obscure dans les deux cas. Peut-être les goîtres y ont-ils joué un certain rôle? (v. p. 483).

Il est remarquable que dans le second cas, c'est la douleur qui a attiré l'attention sur l'existence de l'affection. En outre,

ce que dit KÖNIG relativement à l'évacuation du diverticule offre un intérêt pour nous: „Beide konnten erst Speisen in den Magen bringen, wenn der Sack mässig gefüllt war, dann kam aber ein Stadium, in welchem der Sack so gross wurde, dass überhaupt nicht mehr geschlückt werden konnte, ein Stadium, welches begreiflicher Weise bei der weiblichen Patientin, bei welcher die Speiseröhre durch den hinter ihr gelegenen Speisentumor gegen die Luftröhre gedrückt wurde, früher kam, und zu vollständigerem Verschluss führte." Que ce phénomène s'accomplit plus tôt chez la femme, cela dépend sans aucun doute de ce que, chez elle, l'oesophage était comprimé de tous côtés entre le diverticule et le goître, tandis que dans tous les autres cas, le diverticule se déplace latéralement (vers la droite chez l'homme dont il est ici question dans le premier cas que nous venons de relater).

Enfin KÖNIG ajoute: „Bei beiden Personen wurde nach der Mahlzeit ein Theil des Sackinhalts ausgewürgt, der grössere Theil dagegen wurde ausgedrückt." Ce fait semble concorder avec celui que relate BERG (p. 505), à savoir qu'un prêtre, atteint de diverticule du pharynx (?), pouvait le vider à volonté, à la condition qu'il fût rempli jusqu'à un certain point. Dans ce phénomène nous avons cru trouver un argument en faveur de nos considérations sur la pression inter-laminaire ou sur la transmission de la pression intra-thoracique dans l'espace inter-laminaire. Les mouvements de „strangulation" semblent indiquer que les muscles du cou se contractent.

(Thèse de la Faculté de Médécine de Leide.)

BIBLIOGRAPHIE.

Indépendamment des Traités et Manuels d'Anatomie de Henle, Hyrtl et de Pansch, des Traités d'Histologie de Toldt, Schenk et de Stöhr, des Traités de Physiologie de Hermann et de Landois, des Traités de Pathologie générale de Cohnheim (1882), Samuel et Hallopeau, des Traités d'Anatomie pathologique de Ziegler et de Birch-Hirschfeld, du Handb. der spec. Path. u. Therap. d'Eichhorst (Leipzig et Vienne 1887), du Handb. der spec. Path. u. Therap. de Virchow, j'ai encore consulté:

I Tillaux, Traité d'Anatomie topographique, Paris 1884.
II Heath, Manual of Practical Anatomy, London 1885.
III W. His, Anatomie Menschlicher Embryonen, Leipzig 1880, 1882 et 1885.
IV C. K. Hoffmann, Grondtrekken der Vergel. Ontw. gesch. van de Gewervelde Dieren, Leiden 1884.
V O. Hertwig, Lehrbuch der Entw.gesch. des Menschen u. der Wirbelthiere, Jena 1888.
VI Kölliker, Grundriss der Entw.gesch. des Menschen und der Höheren Tiere, Leipzig 1884.
VII Vierordt, Anat.-physiol. u. physik. Daten u. Tabellen, Jena 1888.
VIII Poelchen, Zur Anatomie des Nasenrachenraumes, Virchows Archiv Bd. 119, I 188 sqq.
IX Luschka, Der Schlundkopf.
X Laimer, Beitrag zur Anat. des Oesoph., Wiener med. Jahrbücher 1883, p.p. 333 sqq., décrit aussi dans L.
XI Schwabach, Jahresberichte von Virchow-Hirsch 1887, I p. 16.
XII Kilian, Morphol. Jahrbuch 1888 p. 13 et Virchow-Hirsch 1889 I p. 16.
XIII Rethi, Der Schlingakt etc. Wiener Med. Presse 1892 n⁰ 16—19, et Centr.bl. f. die Med. Wiss. 1892 p. 599.
XIV König, Lehrbuch der Chirurgie, Berlin 1885.
XV König, Deutsche Chirurgie, Stuttgart 1880 Lief. 35.
XVI Rokitansky, Handbuch der spec. path. Anat. 1842 II p. 159, voir aussi XL.
XVII Foerster, " " " " " 1863 p. 56.
XVIII Klebs, " " " " " 1868, Lief I p. 163.
XIX Albers, Atlas der pathol. Anat. Bonn 1847 (1832)—1862.
XX Billroth u. Pitha, Hdb. der Allg. und spec. Chir. Bd. III Abth. I Lief. 4 p. 418.
XXI Zenker, Von Ziemssens Hdb. der spec. Path. u. Ther. Bd. VII 1.
XXII Von Kostanecki, Zur Kenntniss der Pharynxdiv. etc. Virch. Arch. Bd. 117 p. 108.
XXIII Von Kostanecki & Von Mielecki. Die angebornen Kiemenfisteln des Menschen. Virch. Arch. Bd. 120 p. 385, Bd. 121 p. 55 et 247.
XXIV Zuckerkandl et Kirchner, voir XXII et XXVII.
XXV Pertik, Neues Div. des Nasenrachenraumes, Virch. Arch. Bd. 94 p. 1.
XXVI Virchow, Virch. Arch. Bd. 32 p. 518.
XXVII Broesike, Virch. Arch. Bd. 98 p. 345.
XXVIII Heusinger, Virch. Arch. Bd. 29 p. 358.
XXIX Gass, Essai sur les fistules branchiales, Thèse de Strassbourg 1867, Virchow-Hirsch 1867, I. p. 227 et dans XXIII.

XXX Watson, Pharyngeal diverticulum, Journal for Anat. and Physiol. 1875, IX, aussi dans XXIII.
XXXI Wheeler, Transact. Acad. M. Ireland, Dublin 1886 IV. 131. Voir aussi Virchow-Hirsch 1886 II p. 409.
XXXII Von Bergmann, Deutsche med. Wochenschrift 1890 nos 46 & 48.
XXXIII Von Bergmann, Langenbecks Arch. f. klin. Chir. Bd. 43, Hft. I. p. 1.
XXXIV Schwarzenbach, Zur operativen Behandlung und Aetiologie der Oesophagus-Div. Diss. Zürich 1893.
XXXV Ludlow et Gianella, voir XLI et LI.
XXXVI Marx, Göttinger Anzeiger 1783 p. 2034 et dans XV.
XXXVII Thilow, Salzburger med.-chirurg. Zeitung 1806. Bd. II n° 44, p. 336.
XXXVIII Ch. Bell, Surgical Observations, 1816 part I p. 67 et dans XLI et LI.
XXXIX Kühne, Rusts Magazin f. die ges. Heilk. N.F. XV. 1833, p. 348. Voir aussi XIX en XLI.
XL Rokitansky, signalé dans XIX et LI.
XLI Worthington, Medico-Chirurgical transactions 1847 Bd. 30 p. 199.
XLII Göppert, Schleiden u. Frorieps Notizen, 3. Reihe n° 177, Jan. 1849.
XLIII Klose & Paul, Günsburgs Zeitschr. f. klin. Med. 1850, p. 344.
XLIV Hettich, Württenb. med. Correspondenzblatt 1851 p. 232, aussi dans XXII et XXVIII.
XLV Braun, Württenb. med. Correspondenzblatt 1851 n° 29, 1852 n° 26 et dans LI.
XLVI Klob, Wiener med. Wochenschrift 13 März 1875, n° 11,
XLVII Sandahl & Axel Key, Virchow-Hirsch, 1878. II. p. 195.
XLVIII Nissen, Ein Beitrag zur Casuistik der Pulsionsdivertikel der Speiseröhre, Diss. Kiel 1884.
XLIX Virchow-Rosenthal, Berl. Klin. Wochenschrift 1890, n° 52, p. 1192.
L Haeckermann, Beitrag z. Lehre v. d. Entst. der Div. des Oes., Diss. Göttingen 1891.
LI Fridberg, Oesophagusdivertikel, Diss. Giessen 1867.
LII Tetens, Ein Beitrag z. Lehre v. den Oesophagusdivertikeln, Diss. Kiel 1888.
LIII Oekonomides, Ueber chron. Bronchialdrüsenaff. etc. Diss. Basel 1882.
LIV Nikoladoni, Wiener med. Wochenschr. 1877 nos 25—27.
LV Waldenburg, Berl. Klin. Wochenschr. 1870, n° 48 p. 578.
LVI Albrecht, Centr.blatt f. Chir. 1885. Beilage n° 24 p. 54, D. med. Wochschr. 1885 n° 24.
LVII Hoffmann, Traumatisches Phar.div., D. med. Woch. 1889 n° 19.
LVIII Monti, Jahrb. f. Kinderheilk. N.F. IX 1876 p. 168.
LIX Mayr, „ „ „ 1861. IV. 3. p. 209.
LX Kurz, Deutsche med. Wochenschr. 1877 p. 607.
LXI Neukirch, Deutsches Arch. f. Klin. Med. 1885 p. 179.
LXII Burger, Ref. over Tornwaldtsche ziekte in Ned. Tijdschr. v. Gen. 1893, II, 580.
LXIII Luschka, Virch. Arch. Bd. 17 p. 473.
LXIV Mermod, Dilat. diffuse de l'oesoph. sans rétrécissement org. Rev. méd. de la Suisse rom. 1887 T. VII. p. 422.
LXV Berg, Die totale spindelförmige Erweit. der Speiseröhre etc. Diss. Tübingen, 1868.
LXVI De Guise, Dissertation sur l'aneurysme, dans LI.
LXVII Mondière, Arch. gén. de méd. sér. II. T. I. 1833, dans LI et dans Schmidts Jahrb. I. p. 30.
LXVIII Tiedemann, Chron. entzündl. Processe im Mediast. Diss. Kiel. 1875.
LXIX Stern, Arch. der Heilk. 1876, p. 432.

Il faut, en outre, signaler les auteurs cités en XXI et XXIII. On trouve des renseignements bibliographiques détaillés dans: „Index Catalogue of the library of the Surgeon, General's Office, United States Army, Washington 1890". Nous y ajouterons encore: Kocher, Correspondenzblatt f. Schweizerische Aerzte 1892 XXII (que nous n'avons pu nous procurer). Nous n'avons pu non plus prendre connaissance de:

Johnson, Pouch, connected with the post. part of the oes., Transact. pathol. soc. London 1848—'50 p. 248.
Coffin, Poche, formée par la membr. muqueuse du pharynx, bull. soc. anat. de Paris, 1847. XXII, p. 275.
Dupuy, ibid., p. 302.
Groell, Ein Pulsionsdivertikel des Oes., Wetzlar, 1878.
Overkamp, Ueber Divertikel des Oes., Halle, 1872.
Dendy, Instancy of pharyngeal pouches, Lancet. London, 1848, p. 664.
Mackenzie, New-York Archives of laryngology 1880, vol. 1, n⁰ 2, p. 302, et quelques autres publications moins importantes.

XVIII.

TUMEUR CONGÉNITALE DU COU

(Pl. XIX).

PAR

DR. SIEGENBEEK VAN HEUKELOM.

Le 12 décembre 1892, je reçus du Dr. ENDTZ, de Schiedam, le monstre remarquable, dont la Pl. XIX donne une très bonne représentation.

D'après la lettre qui l'accompagnait, l'enfant était né avant terme et avec présentation du siège. L'accouchement s'effectua facilement jusqu'au moment du passage de la tête. C'est avec difficulté que l'on parvint à faire passer la tête, l'occiput en avant, et l'accouchement ne put s'achever sans qu'on déchirât presque totalement le cou de l'enfant.

Cet obstacle consistait en une grande tumeur de la région maxillaire, qui comprenait complètement le menton.

Le Dr. ENDTZ eût la bonté de m'envoyer et de me céder la pièce. Lorsqu'elle arriva au Laboratoire BOERHAAVE, voici ce que l'on constata:

L'enfant, du sexe féminin, a une longueur de 39 cm., du sommet de la tête au talon. Les rapports que présentent entre elles les différentes parties du corps sont normaux. A part la tumeur, cause des difficultés de l'accouchement, l'aspect extérieur ne présente rien de particulier.

La tumeur part de la partie inférieure de la face et de la région sous-maxillaire. Déjà au niveau des joues la face est élargie et, à partir de là, elle pend, sous forme d'un sac plein, qui va en s'élargissant progressivement jusqu'à mi-hauteur du thorax [1]). Le menton se trouve tout entier compris dans la tumeur. A la face postérieure du sac on voit que la peau du cou se continue

---

1) Les photographies, qui ont servi à exécuter la lithographie de la Planche, montraient le cou tendu, parce que le tronc n'était soutenu que par le lambeau, non déchiré, de la peau du cou. Dans la position naturelle, la tumeur descend un peu plus bas que ne le montrent les figures.

en se repliant à la surface de la tumeur à la hauteur de la fosse jugulaire. Elle n'est pas tendue et sa coloration est normale. La partie de la peau qui revêt la portion inférieure du sac est cependant dépourvue d'épiderme; mais il s'agit probablement là d'une altération post mortem, produite par frottement, manipulation ou dessication. La surface de la tumeur est irrégulière, mamelonnée, ainsi que le montrent nettement les figures Pl. XIX. La distance qui sépare la bouche de la limite inférieure de la tumeur est de 10 à 11 cm.; la largeur maximum de cette dernière est d'environ 10 cm. Si l'on soulève la tumeur, on constate que le cou de l'enfant a été déchiré au moment de l'accouchement. La trachée, l'oesophage, la colonne vertébrale, la moelle, la carotide et le nerf pneumogastrique droits, de même que les deux muscles sterno-cleido-mastoidiens sont lacérés; seuls la carotide gauche et des faisceaux nerveux qui représentent probablement le pneumogastrique gauche, ainsi que la peau de la nuque ont été épargnés.

On peut introduire une forte sonde dans la trachée.

L'étude minutieuse, à laquelle je me suis livré, avait principalement pour but de déterminer de quel organe provenait cette énorme tumeur et de rechercher quelle était sa structure. Pour arriver à résoudre la première de ces deux questions, j'ai disséqué aussi soigneusement que possible le voisinage de la tumeur; pour trancher la seconde, j'ai étudié des préparations microscopiques de diverses parties de la tumeur. Comme on le verra, ces deux méthodes se complètent mutuellement et m'ont permis de résoudre le problème avec grande probabilité.

La dissection du cou et de la région maxillaire a fourni les résultats suivants.

On trouve aisément dans les tissus du cou l'extrémité de la partie supérieure, arrachée, de la trachée. A un centimètre au dessus de cette extrémité, on voit le bord inférieur de la glande thyroide, que l'on dissèque complètement et qui entoure la trachée et l'oesophage, comme d'un anneau uniformément épais de 6 mm.; cet anneau est presque complet et disposé de telle sorte qu'à la face antérieure l'isthme est aussi large que les parties latérales de l'organe. L'anneau est à peine ouvert en arrière. A gauche, sur le côté de la trachée, on distingue une petite ébauche d'un lobe latéral, qui se dirige vers le haut. La glande thyroide n'est pas en continuité avec la tumeur.

Le larynx est très court et large. Les cartilages thyroides sont situés comme dans un plan frontal. En incisant le larynx on distingue la glotte.

L'os hyoide est mince et large. Il affecte la forme d'un croissant, étalé dans un plan, sa face interne appliquée contre le cartilage thyroide, tandis que la mince lamelle osseuse qui le constitue se dirige en avant et en haut.

On voit encore, dans le tissu lacéré, des traces des muscles

superficiels du cou. Les m. sterno-hyoidiens ne peuvent être trouvés avec certitude; par contre, on voit encore des faisceaux des m. sterno-thyroidiens fixés au larynx. Si l'on tente de pénétrer dans les tissus au dessus de l'os hyoide, on arrive dans le néoplasme.

On partage ce dernier en deux parties par une incision frontale, partant du fond du sac. Cette incision est pratiquée de telle sorte qu'elle pénètre jusque dans les tissus, entre l'os hyoide et la mâchoire. La tumeur se montre constituée par plusieurs masses solides, ayant la forme de nodules, que l'on peut facilement séparer les unes des autres, mais qui sont réunies par des cordons. Vers le milieu, on rencontre la coupe d'une cloison intermédiaire, que l'on ne peut complètement disséquer, mais qui s'étend manifestement dans la direction sagittale et divise la tumeur en deux moitiés inégales, l'une gauche et l'autre droite. La masse située à droite de la cloison est plus volumineuse que celle qui se trouve à gauche, ce qui correspond à la forme extérieure de la tumeur, qui proémine plus à droite qu'à gauche.

Les nodules, qu'on peut parfois très bien isoler sur une partie de leur surface, présentent à la coupe une structure en partie finement kystique, en partie pleine et de consistance molle; on n'y voit pas de grands kystes. A l'oeil nu déjà, on peut y distinguer nettement de petits fragments de cartilage gris-bleuâtre.

Poussant plus loin mes recherches, je disséquai entre les nodules, de plus en plus profondément, dans la direction de la cavité buccale. J'arrivai à une épaisse membrane, qui délimitait supérieurement le néoplasme et à laquelle s'insérait manifestement la cloison sagittale. Cette membrane fut incisée sagittalement; elle contenait une quantité de fibres musculaires striées, qui se dirigeaient vers le maxillaire inférieur, mais sans l'atteindre. La face supérieure, tournée vers la cavité buccale, de cette membrane musculaire (que je suis tenté de considérer comme un muscle mylo-hyoidien très étendu, non seulement à cause de son trajet, mais à cause des fibres musculaires qu'elle contient) est très facile à séparer d'une autre membrane musculaire sus-jacente et plus épaisse encore. Elles sont réunies l'une à l'autre par du tissu conjonctif très lâche. Cette seconde membrane musculaire parait être la langue. La fig. 1 Pl. XIX montre la langue proéminant immédiatement au dessus de la lèvre inférieure. Cette partie libre de l'organe ne mesure que 6 mm. Si l'on applique un doigt, par la bouche, contre la langue et un autre doigt sous la membrane musculaire (dont il a été question plus haut), on constate que l'on a entre les doigts une masse musculaire mince et aplatie, d'où part, sous la forme d'une petite saillie, la partie libre de la langue. Etant donné que si l'on regarde par sa face inférieure, cette membrane musculaire, on constate que ces fibres se dirigent en arrière, à partir du menton vers l'os hyoide, je crois pouvoir conclure que cette membrane représente les muscles de la langue, à direction antéro-postérieure,

c'est-à-dire les m. génio-glosse et génio-hyoidien qui, par suite de l'accroissement considérable de la distance qui sépare le menton de l'os hyoide, ne forment plus entre eux l'angle qu'ils forment normalement dans leur trajet, et se trouvent ainsi situés dans le prolongement l'un de l'autre. Seules les fibres antérieures du génio-glosse ont conservé leur direction normale et forment la pointe libre de la langue. Le reste des fibres s'est étalé en une mince membrane musculaire très étendue.

Le m. génio-glosse est inséré à la partie médiane du maxillaire inférieur; on peut même distinguer la trace d'un raphé à l'intérieur du muscle.

La cavité buccale est très grande, aussi large que profonde, et elle n'est pas séparée du pharynx par les deux piliers, car sa voûte est tendue latéralement et les piliers antérieurs ainsi que la luette se trouvent fortement appliqués contre la partie supérieure du pharynx, sous la forme d'un repli aplati. Les piliers antérieurs sont tellement tendus qu'ils ferment la cavité naso-pharyngienne. En arrière, dans cette grande cavité ainsi formée par la cavité buccale et le pharynx, on voit l'entrée de l'oesophage et, au devant, l'entrée du larynx. Une autre conséquence de cette tension, c'est que l'on ne distingue pas l'épiglotte, qui est étirée et aplatie avec les replis ary-épiglottiques et comprise dans la paroi de la grande cavité.

Si l'on suit latéralement la mâchoire à partir du menton, on constate qu'à droite et à gauche elle est incomplète; elle se termine, à droite comme à gauche, sous la forme d'une lamelle osseuse, rugueuse et mince, à une grande distance de la fosse articulaire du temporal. Les deux branches montantes font complètement défaut et le corps du maxillaire consiste en une plaque osseuse mince, aplatie, en forme de fer à cheval et située dans un même plan.

La carotide gauche, qui n'a pas été lacérée, peut difficilement être poursuivie au dessus de sa bifurcation. Sans que j'en aie la certitude absolue, je crois avoir trouvé l'artère maxillaire interne, passant en arrière et en dehors du néoplasme. D'ailleurs, les rapports des organes sont si fortement modifiés qu'ils ne permettent plus d'émettre un jugement sur les nerfs et les vaisseaux; les muscles du cou et de la région maxillaire que je n'ai pas cités ne peuvent plus se distinguer avec certitude. Les m. sterno-cleido-mastoidiens ne sont plus que de petits muscles aplatis, que l'on retrouve avec peine. Les glandes parotides existent des deux côtés; mais elles sont très petites. Les glandes sublinguales ne peuvent se voir à l'oeil nu et l'on ne trouve nulle part de trace des glandes sous-maxillaires.

Les organes thoraciques présentent les dispositions qu'ils possèdent normalement chez un enfant non à terme. Il faut dire spécialement que le thymus est situé normalement et qu'il est normalement développé et que la crosse de l'aorte avec les artères

qui en partent, de même que les artères pulmonaires, n'offrent aucune anomalie. Dans la cavité abdominale, tous les organes ont leur volume normal et affectent leur disposition normale, à l'exception du rein gauche. Ce dernier n'est pas situé dans la région rénale, mais au devant de la colonne vertébrale, immédiatement au dessus du détroit supérieur du bassin, débordant un peu plus à gauche qu'à droite. Il est tout entier rétro-péritonéal et est dirigé de telle sorte que le bassinet se trouve situé en dehors et un peu en arrière du rein. Pour plus de clarté, on peut s'imaginer que le rein, en se déplaçant de la région rénale, a tourné en même temps autour de son axe longitudinal, de façon à se diriger en avant vers le plan sagittal, autour du bassinet. Cependant je ne voudrais pas affirmer que le rein se soit jamais trouvé dans la région rénale et qu'il ait réellement effectué le mouvement de rotation dont je viens de parler.

Dans la cavité crânienne se trouve le cerveau, normalement logé dans ses méninges et ne montrant rien d'anormal. On ouvre le temporal gauche à l'aide d'un ciseau. Par la caisse du tympan, on peut faire passer une sonde dans la trompe d'Eustache jusque dans la cavité naso-pharyngienne. Comme à droite on distingue facilement l'orifice de la trompe d'Eustache, on n'a pas sondé de ce côté, afin de ne pas trop mutiler la préparation; mais j'admets que là aussi la trompe présente un trajet normal. Pour autant qu'on ait pu le constater, il n'y a ni au devant de l'oreille, ni nulle part dans l'étendue du cou, aucunes traces laissées par des troubles dans le développement des arcs branchiaux.

L'examen microscopique du néoplasme montre que des tissus très divers interviennent dans sa structure; mais l'aspect des coupes est très semblable dans toutes les parties de la tumeur. La plus grande masse du néoplasme est constituée par du tissu conjonctif riche en cellules, qui par-ci par-là est un peu dense, mais en général est lâche et renferme de très fines fibrilles. On peut y trouver aussi des travées de tissu conjonctif dont les fibrilles sont plus épaisses, mais sans jamais devenir scléreuses, tandis qu'en beaucoup d'endroits c'est à peine si l'on distingue la nature fibrillaire de la substance intercellulaire, en même temps que les éléments cellulaires forment la majeure partie du tissu. Partout le tissu renferme beaucoup de liquide et même çà et là il est nettement oedémateux. Au sein de cette masse de tissu conjonctif jeune on distingue deux espèces de cavités. D'abord des cavités nombreuses, tapissées par un épithélium cylindrique: on trouve toutes les transitions entre de très fins tubes glandulaires et des kystes de la grosseur d'une tête d'épingle. Les cellules épithéliales sont en général cylindriques; leur protoplasme est clair et leur noyau, situé à la base du corps de la cellule; cependant à côté de ces cellules, sur la même coupe d'une même cavité, on peut trouver des cellules épithéliales plus aplaties et disposées en une ou plusieurs assises, mais nulle part

l'épithélium n'est pavimenteux. Dans ces cavités on rencontre des précipités amorphes et des cellules gonflées et détachées.

Il existe donc une formation épithéliale, un cystadénome.

On trouve, en outre, d'autres cavités nombreuses à trajet très sinueux, qui n'affectent pas la forme de kystes arrondis que possèdent les précédentes et dont la taille est très variable. Ces cavités sont délimitées par un bel endothélium. Dans leurs parois pas plus que dans le tissu environnant on ne trouve de tissu adénoide accumulé. Un certain nombre d'entre elles renferment du sang. Leur nature peut donc être double: ou bien ce sont des espaces lymphatiques, ou bien des vaisseaux sanguins dilatés. Je crois pouvoir admettre que ce sont uniquement des espaces lymphatiques: elles ne contiennent du sang que lorsqu'elles sont situées au voisinage des parties dégénérées que nous décrirons tantôt. Partout ailleurs leur contenu est toujours de la lymphe.

On voit en outre, dans le tissu conjonctif, des nids cartilagineux, de tailles très diverses. Ils consistent en cartilage hyalin, qui dans les plus petits nids est très riche en cellules et qui ne renferme des capsules nettes que dans les plus grands nids. Le périchondre, riche en cellules, se continue insensiblement avec le tissu conjonctif environnant. Je n'ai vu nulle part de figures caryocinétiques.

Dans le néoplasme, on peut observer par places une forte dégénérescence. Des parties entières sont nécrosées; les limites de ces nécroses sont infiltrées par des cellules et les espaces lymphatiques sont remplis de sang. Par places, des sels calcaires se sont déposés dans les tissus mortifiés. Certains nids cartilagineux montrent aussi un gonflement énorme des cellules et une dégénérescence.

Cette tumeur peut donc prétendre au nom de: chondro-fibro-sarco-cystadénome lymphangiectasique.

L'examen anatomique nous a donc appris que nous avions affaire à un foetus d'environ 7 mois, chez lequel tous les organes existent, sauf les glandes sous-maxillaires; la présence des glandes sublinguales n'a pas non plus pu être constatée. Ce néoplasme du cou est délimité en haut par le m. mylo-hyoidien et en bas par l'os hyoide. Le développement de la mâchoire, de la langue et du plancher buccal a apparemment été troublé, sous la dépendance du développement du néoplasme. Ce dernier est formé par des masses noduleuses, les unes volumineuses, les autres petites, qui sont toutes un peu spongieuses, mais ne présentent pas de grandes cavités. Le néoplasme est bilatéral et montre une cloison médiane, nette, qui n'est pas facile à disséquer.

Sa structure est complexe. On y trouve des kystes épithéliaux et des cavités lymphangiectasiques. Dans le tissu conjonctif existent de nombreuses petites masses de cartilage.

Si l'on recherche dans la bibliographie des tumeurs congéni-

tales du cou, il n'est pas difficile d'en trouver signalées un grand nombre. De grosses tumeurs même comme la nôtre, formant une sorte de barbe autour de la figure, ne sont pas très rares. Comme mon intention n'est pas de donner un aperçu bibliographique étendu qui, comme on le verra d'ailleurs, ne fournirait qu'un résultat négatif relativement à notre cas en particulier, je me bornerai à renvoyer ceux qui s'y intéressent à la courte mais claire notice de E. FROBENIUS [1]), ainsi qu'aux travaux de LÜCKE [2]), de KÖSTER [3]), de K. VON KOSTANECKI et A. VON MIELECKI [4]) et de C. F. HEUSINGER [5]). Dans ces publications le lecteur trouvera sur les tumeurs congénitales du cou tous les documents nécessaires, en même temps que des renseignements bibliographiques nombreux. Comme publications, moins connues, je citerai seulement la dissertation de H. HELLER [6]) Leide 1881 et le cas de SANDIFORD [7]), parce que j'ai examiné à nouveau les deux pièces que ces auteurs ont décrites. La première me fut confiée par mon collègue et ami, le Dr. ZAAYER, et la seconde se trouve au Musée du Laboratoire BOERHAAVE. Dans la bibliographie plus récente, je n'ai pu trouver qu'un seul cas qui, en apparence, avait beaucoup d'analogie avec le mien. Il a été publié par GUTTMANN dans *Berl. Klin. Wochenschrift* 1890, p. 197.

Lorsque l'on parcourt la bibliographie, ce qui frappe immédiatement c'est que presque toutes les tumeurs congénitales du cou ont une structure entièrement ou partiellement kystique; la plupart consistent en un amas de cavités plus ou moins grandes, remplies d'un liquide clair ou sanguinolent, tandis que les parties plus solides montrent des cavités microscopiques. Ce fait est tellement constant qu'en cherchant on arrive presque toujours dans le domaine de l'ancien hygrome congénital kystique du cou qui, comme LÜCKE et KÖSTER l'ont montré, est réellement un lymphangiome kystique, dont les cavités sont tapissées par un endothélium. A côté de ces cas, on en trouve d'autres qui montrent des cavités isolées, délimitées par un épithélium, tantôt stratifié, tantôt simple et qui, comme HEUSINGER et d'autres auteurs l'ont démontré, doivent être considérées comme des kystes, qui dérivent de fentes branchiales restées partiellement ouvertes ou de fistules congénitales du cou.

D'un côté les grandes tumeurs congénitales du cou ont des relations intimes avec les lymphangiomes qui apparaissent sou-

---

1) ZIEGLER'S *Beiträge* IV, p. 167, 1889.
2) VIRCHOW'S *Archiv.* Bd. 33, p. 209.
3) *Verhandluugen der phys. med. Gesellschaft in Würzburg*, *Neue Folge*, Bd. III, p. 18.
4) VIRCHOW'S *Archiv.* Bd. 33, p. 177.
5) VIRCHOW'S *Archiv.* Bd. 121, p. 55.
6) H. HELLER, *Over Hygroma colli cysticum congenitum*, Leiden 1881.
7) *Museum Anatomicum Academiae Lugduni Batavorum* 1835, Vol. IV, dernière planche.

vent dans la région du cou et de la bouche, avec la macroglossie et la macrochylie. D'autre part, il existe une connexion étroite entre les tumeurs du cou qui consistent en des kystes isolés et les fistules du cou ainsi que les néoplasies des fentes branchiales. Je n'ai pas trouvé mentionnées dans la bibliographie des tumeurs entièrement solides, si je fais abstraction des tératomes et des tumeurs dermoides, qui proviennent aussi d'anomalies de développement. Bien que ces dernières tumeurs soient naturellement congénitales, elles sont pour la plupart très petites au moment de la naissance et ce n'est que plus tard, lorsqu'elles sont devenues plus volumineuses, qu'on peut les observer. Elles ne deviennent presque jamais aussi volumineuses que le néoplasme qui nous occupe et présentent, en outre, un tout autre type.

FROBENIUS divise aussi les tumeurs congénitales kystiques du cou en: goitres, hygromes et hydrocèles. Les premières proviennent de la glande thyroide et sont donc des goîtres kystiques; les deuxièmes consistent en lymphangiomes caverneux avec un stroma de tissu conjonctif, dans lequel on trouve parfois des follicules lymphatiques, disposition que j'ai jusqu'à présent constamment rencontrée dans la macroglossie et le lymphangiome. Ces lymphangiomes sont ou bien très superficiels, souscutanés, ou bien ils pénètrent très profondément dans les organes du cou. Quant aux hydrocèles congénitaux, ils montrent un grand sac tapissé par un épithélium et proviennent de l'occlusion d'une fistule persistante du cou ou d'une fente branchiale qui s'était maintenue.

Si nous essayons maintenant de rapporter notre néoplasme à l'une ou l'autre de ces catégories de tumeurs, nous nous heurtons à des difficultés, qui donnent à notre cas un caractère particulier.

Il est fort peu probable que ce soit une tumeur dermoide ou un tératome. En effet, il n'y a pas seulement que sa structure qui plaide contre cette interprétation, mais encore sa bilatéralité, qui n'a jamais été observée dans une tumeur dermoide ou un tératome. Ce ne peut être non plus un goître congénital, attendu que la glande thyroide est intacte. SANDIFORD a déclaré que le cas qu'il a étudié était un goître congénital. L'examen que j'ai fait à nouveau de la pièce qui lui a servi en 1835, et qui était malheureusement trop ancienne, ne m'a pas appris grand chose. Le sac volumineux, dont la plus grande partie était située à droite, avait été bourré de crin, après qu'on en eût enlevé le néoplasme. Ce dernier n'existe plus. Si l'on examine le fond du sac, ou y voit la trachée, longue et complètement refoulée à gauche; elle est proprement disséquée; il n'y a pas de glande thyroide. Les vaisseaux sanguins ont un trajet normal. A gauche, ou voit la glande sous-maxillaire; à droite, elle fait défaut. SANDIFORD donne une figure de la tumeur enlevée et dans la-

superficiels du cou. Les m. sterno-hyoidiens ne peuvent être trouvés avec certitude; par contre, on voit encore des faisceaux des m. sterno-thyroidiens fixés au larynx. Si l'on tente de pénétrer dans les tissus au dessus de l'os hyoide, on arrive dans le néoplasme.

On partage ce dernier en deux parties par une incision frontale, partant du fond du sac. Cette incision est pratiquée de telle sorte qu'elle pénètre jusque dans les tissus, entre l'os hyoide et la mâchoire. La tumeur se montre constituée par plusieurs masses solides, ayant la forme de nodules, que l'on peut facilement séparer les unes des autres, mais qui sont réunies par des cordons. Vers le milieu, on rencontre la coupe d'une cloison intermédiaire, que l'on ne peut complètement disséquer, mais qui s'étend manifestement dans la direction sagittale et divise la tumeur en deux moitiés inégales, l'une gauche et l'autre droite. La masse située à droite de la cloison est plus volumineuse que celle qui se trouve à gauche, ce qui correspond à la forme extérieure de la tumeur, qui proémine plus à droite qu'à gauche.

Les nodules, qu'on peut parfois très bien isoler sur une partie de leur surface, présentent à la coupe une structure en partie finement kystique, en partie pleine et de consistance molle; on n'y voit pas de grands kystes. A l'oeil nu déjà, on peut y distinguer nettement de petits fragments de cartilage gris-bleuâtre.

Poussant plus loin mes recherches, je disséquai entre les nodules, de plus en plus profondément, dans la direction de la cavité buccale. J'arrivai à une épaisse membrane, qui délimitait supérieurement le néoplasme et à laquelle s'insérait manifestement la cloison sagittale. Cette membrane fut incisée sagittalement; elle contenait une quantité de fibres musculaires striées, qui se dirigeaient vers le maxillaire inférieur, mais sans l'atteindre. La face supérieure, tournée vers la cavité buccale, de cette membrane musculaire (que je suis tenté de considérer comme un muscle mylo-hyoidien très étendu, non seulement à cause de son trajet, mais à cause des fibres musculaires qu'elle contient) est très facile à séparer d'une autre membrane musculaire sus-jacente et plus épaisse encore. Elles sont réunies l'une à l'autre par du tissu conjonctif très lâche. Cette seconde membrane musculaire parait être la langue. La fig. 1 Pl. XIX montre la langue proéminant immédiatement au dessus de la lèvre inférieure. Cette partie libre de l'organe ne mesure que 6 mm. Si l'on applique un doigt, par la bouche, contre la langue et un autre doigt sous la membrane musculaire (dont il a été question plus haut), on constate que l'on a entre les doigts une masse musculaire mince et aplatie, d'où part, sous la forme d'une petite saillie, la partie libre de la langue. Etant donné que si l'on regarde par sa face inférieure, cette membrane musculaire, on constate que ces fibres se dirigent en arrière, à partir du menton vers l'os hyoide, je crois pouvoir conclure que cette membrane représente les muscles de la langue, à direction antéro-postérieure,

c'est-à-dire les m. génio-glosse et génio-hyoidien qui, par suite de l'accroissement considérable de la distance qui sépare le menton de l'os hyoide, ne forment plus entre eux l'angle qu'ils forment normalement dans leur trajet, et se trouvent ainsi situés dans le prolongement l'un de l'autre. Seules les fibres antérieures du génio-glosse ont conservé leur direction normale et forment la pointe libre de la langue. Le reste des fibres s'est étalé en une mince membrane musculaire très étendue.

Le m. génio-glosse est inséré à la partie médiane du maxillaire inférieur; on peut même distinguer la trace d'un raphé à l'intérieur du muscle.

La cavité buccale est très grande, aussi large que profonde, et elle n'est pas séparée du pharynx par les deux piliers, car sa voûte est tendue latéralement et les piliers antérieurs ainsi que la luette se trouvent fortement appliqués contre la partie supérieure du pharynx, sous la forme d'un repli aplati. Les piliers antérieurs sont tellement tendus qu'ils ferment la cavité naso-pharyngienne. En arrière, dans cette grande cavité ainsi formée par la cavité buccale et le pharynx, on voit l'entrée de l'oesophage et, au devant, l'entrée du larynx. Une autre conséquence de cette tension, c'est que l'on ne distingue pas l'épiglotte, qui est étirée et aplatie avec les replis ary-épiglottiques et comprise dans la paroi de la grande cavité.

Si l'on suit latéralement la mâchoire à partir du menton, on constate qu'à droite et à gauche elle est incomplète; elle se termine, à droite comme à gauche, sous la forme d'une lamelle osseuse, rugueuse et mince, à une grande distance de la fosse articulaire du temporal. Les deux branches montantes font complètement défaut et le corps du maxillaire consiste en une plaque osseuse mince, aplatie, en forme de fer à cheval et située dans un même plan.

La carotide gauche, qui n'a pas été lacérée, peut difficilement être poursuivie au dessus de sa bifurcation. Sans que j'en aie la certitude absolue, je crois avoir trouvé l'artère maxillaire interne, passant en arrière et en dehors du néoplasme. D'ailleurs, les rapports des organes sont si fortement modifiés qu'ils ne permettent plus d'émettre un jugement sur les nerfs et les vaisseaux; les muscles du cou et de la région maxillaire que je n'ai pas cités ne peuvent plus se distinguer avec certitude. Les m. sterno-cleido-mastoidiens ne sont plus que de petits muscles aplatis, que l'on retrouve avec peine. Les glandes parotides existent des deux côtés; mais elles sont très petites. Les glandes sublinguales ne peuvent se voir à l'oeil nu et l'on ne trouve nulle part de trace des glandes sous-maxillaires.

Les organes thoraciques présentent les dispositions qu'ils possèdent normalement chez un enfant non à terme. Il faut dire spécialement que le thymus est situé normalement et qu'il est normalement développé et que la crosse de l'aorte avec les artères

qui en partent, de même que les artères pulmonaires, n'offrent aucune anomalie. Dans la cavité abdominale, tous les organes ont leur volume normal et affectent leur disposition normale, à l'exception du rein gauche. Ce dernier n'est pas situé dans la région rénale, mais au devant de la colonne vertébrale, immédiatement au dessus du détroit supérieur du bassin, débordant un peu plus à gauche qu'à droite. Il est tout entier rétro-péritonéal et est dirigé de telle sorte que le bassinet se trouve situé en dehors et un peu en arrière du rein. Pour plus de clarté, on peut s'imaginer que le rein, en se déplaçant de la région rénale, a tourné en même temps autour de son axe longitudinal, de façon à se diriger en avant vers le plan sagittal, autour du bassinet. Cependant je ne voudrais pas affirmer que le rein se soit jamais trouvé dans la région rénale et qu'il ait réellement effectué le mouvement de rotation dont je viens de parler.

Dans la cavité crânienne se trouve le cerveau, normalement logé dans ses méninges et ne montrant rien d'anormal. On ouvre le temporal gauche à l'aide d'un ciseau. Par la caisse du tympan, on peut faire passer une sonde dans la trompe d'Eustache jusque dans la cavité naso-pharyngienne. Comme à droite on distingue facilement l'orifice de la trompe d'Eustache, on n'a pas sondé de ce côté, afin de ne pas trop mutiler la préparation; mais j'admets que là aussi la trompe présente un trajet normal. Pour autant qu'on ait pu le constater, il n'y a ni au devant de l'oreille, ni nulle part dans l'étendue du cou, aucunes traces laissées par des troubles dans le développement des arcs branchiaux.

L'examen microscopique du néoplasme montre que des tissus très divers interviennent dans sa structure; mais l'aspect des coupes est très semblable dans toutes les parties de la tumeur. La plus grande masse du néoplasme est constituée par du tissu conjonctif riche en cellules, qui par-ci par-là est un peu dense, mais en général est lâche et renferme de très fines fibrilles. On peut y trouver aussi des travées de tissu conjonctif dont les fibrilles sont plus épaisses, mais sans jamais devenir scléreuses, tandis qu'en beaucoup d'endroits c'est à peine si l'on distingue la nature fibrillaire de la substance intercellulaire, en même temps que les éléments cellulaires forment la majeure partie du tissu. Partout le tissu renferme beaucoup de liquide et même çà et là il est nettement oedémateux. Au sein de cette masse de tissu conjonctif jeune on distingue deux espèces de cavités. D'abord des cavités nombreuses, tapissées par un épithélium cylindrique: on trouve toutes les transitions entre de très fins tubes glandulaires et des kystes de la grosseur d'une tête d'épingle. Les cellules épithéliales sont en général cylindriques; leur protoplasme est clair et leur noyau, situé à la base du corps de la cellule; cependant à côté de ces cellules, sur la même coupe d'une même cavité, on peut trouver des cellules épithéliales plus aplaties et disposées en une ou plusieurs assises, mais nulle part

l'épithélium n'est pavimenteux. Dans ces cavités on rencontre des précipités amorphes et des cellules gonflées et détachées.

Il existe donc une formation épithéliale, un cystadénome.

On trouve, en outre, d'autres cavités nombreuses à trajet très sinueux, qui n'affectent pas la forme de kystes arrondis que possèdent les précédentes et dont la taille est très variable. Ces cavités sont délimitées par un bel endothélium. Dans leurs parois pas plus que dans le tissu environnant on ne trouve de tissu adénoide accumulé. Un certain nombre d'entre elles renferment du sang. Leur nature peut donc être double: ou bien ce sont des espaces lymphatiques, ou bien des vaisseaux sanguins dilatés. Je crois pouvoir admettre que ce sont uniquement des espaces lymphatiques: elles ne contiennent du sang que lorsqu'elles sont situées au voisinage des parties dégénérées que nous décrirons tantôt. Partout ailleurs leur contenu est toujours de la lymphe.

On voit en outre, dans le tissu conjonctif, des nids cartilagineux, de tailles très diverses. Ils consistent en cartilage hyalin, qui dans les plus petits nids est très riche en cellules et qui ne renferme des capsules nettes que dans les plus grands nids. Le périchondre, riche en cellules, se continue insensiblement avec le tissu conjonctif environnant. Je n'ai vu nulle part de figures caryocinétiques.

Dans le néoplasme, on peut observer par places une forte dégénérescence. Des parties entières sont nécrosées; les limites de ces nécroses sont infiltrées par des cellules et les espaces lymphatiques sont remplis de sang. Par places, des sels calcaires se sont déposés dans les tissus mortifiés. Certains nids cartilagineux montrent aussi un gonflement énorme des cellules et une dégénérescence.

Cette tumeur peut donc prétendre au nom de: chondro-fibro-sarco-cystadénome lymphangiectasique.

L'examen anatomique nous a donc appris que nous avions affaire à un foetus d'environ 7 mois, chez lequel tous les organes existent, sauf les glandes sous-maxillaires; la présence des glandes sublinguales n'a pas non plus pu être constatée. Ce néoplasme du cou est délimité en haut par le m. mylo-hyoidien et en bas par l'os hyoide. Le développement de la mâchoire, de la langue et du plancher buccal a apparemment été troublé, sous la dépendance du développement du néoplasme. Ce dernier est formé par des masses noduleuses, les unes volumineuses, les autres petites, qui sont toutes un peu spongieuses, mais ne présentent pas de grandes cavités. Le néoplasme est bilatéral et montre une cloison médiane, nette, qui n'est pas facile à disséquer.

Sa structure est complexe. On y trouve des kystes épithéliaux et des cavités lymphangiectasiques. Dans le tissu conjonctif existent de nombreuses petites masses de cartilage.

Si l'on recherche dans la bibliographie des tumeurs congéni-

année, il s'aperçut pour la première fois d'une certaine gêne respiratoire; elle ne se manifestait au début que lors du travail ou de toute espèce d'efforts physiques. Un mois plus tard, il s'y ajouta des douleurs dans le côté droit, un peu de toux avec une expectoration muqueuse, des frissons se répétant surtout vers le soir. Les douleurs variaient d'intensité, de localisation et de caractère, mais la dyspnée devenait de plus en plus fréquente et, vers la fin de juillet, elle obligea le patient à ne plus travailler. Le repos exerça une influence favorable sur l'état général, tout au moins au début; la dyspnée diminua; la toux disparut presque complètement; pendant longtemps le malade ne constata plus ni expectoration, ni douleurs lancinantes, ni frisson vespéral. Mais bientôt l'état s'aggrava de nouveau. Le malade se décida enfin à demander conseil à un médecin, qui le fit entrer à l'hôpital. Remarquons encore que tout au début le patient déclare avoir fortement maigri, bien qu'il eût toujours conservé bon appétit, que les selles fussent régulières et que le sommeil ne fût jamais troublé malgré la dyspnée. Il n'y a pas de palpitations ni d'autres symptômes subjectifs. Jamais d'expectoration sanguinolente. On n'a pas remarqué de modification qualitative ou quantitative de l'urine.

ETAT PRÉSENT. Le 22 Août 1893, 4 heures de relevée. Individu de constitution débile. Température axillaire 37, 2. Pouls 96. Artères radiale, humérale et temporale un peu sinueuses, mais pas particulièrement dures ou bosselées. Pouls assez petit, modérément tendu, un peu lent, régulier, égal et synchrone dans les deux radiales. Poids 43 Kg., 9.

Longueur du corps $1^{m},60$; l'ossature n'est pas particulièrement robuste; musculature molle. Tissu cellulaire sous-cutané peu riche en graisse. Peau sèche et pâle. Pas de dilatation veineuse anormale; pas d'oedème. Pas de gonflement des ganglions lymphatiques. Figure pâle; expression souffreteuse. Lèvres sans herpès, non cyanosées et pâles, de même que les gencives. Langue non chargée. Palais et pharynx normaux. Yeux normaux. Tons carotidiens purs. Respiration superficielle, fréquente (36 quand le malade est au lit). La moitié droite du thorax y prend très manifestement une moindre part; la respiration est costo-abdominale, parfois dyspnéique.

Le thorax est, d'une façon générale, bien bâti; la musculature est symétriquement développée. L'angle de Ludwig n'est pas trop saillant. L'angle épigastrique est d'environ 90°. Légère pulsation parépigastrique.

Le côté droit, qui retarde sur le côté gauche, ne parait cependant moins développé que ce dernier que dans les inspirations profondes; dans ce cas le mamelon gauche remonte plus haut que le droit et, au maximum de l'inspiration, il se trouve environ 1 cm. plus éloigné de la ligne médiane que le droit. Dans la

respiration paisible on ne peut constater d'asymétrie. La colonne vertébrale est droite. Les espaces intercostaux ne sont ni effacés, ni bombés. On n'aperçoit ni dilatation circonscrite, ni dépression partielle, pas plus que des rétractions ou des gonflements dans la respiration. Pas de pulsations anormales dans le thorax. Le choc de la pointe se fait dans le 5ème espace intercostal, à $1^1/_2$ cm. en dedans de la ligne mammaire et se masque facilement par les pointes de deux doigts.

La percussion du thorax donne les résultats suivants: *à droite*, depuis le haut jusqu'en bas, la sonorité est plus brève qu'à gauche. La matité absolue apparait à la 7ème côte dans la ligne mammaire, à la 8ème dans la ligne axillaire. La limite du foie et du poumon ne se modifie ni dans la respiration active, ni dans la respiration passive. Il n'y a nulle part de résonnance tympanique. *A gauche*, en avant on ne constate pas de matité anormale.

Le contraste entre les côtés gauche et droit est surtout marqué dans le 2ème espace intercostal (peut être parce que le son pulmonaire normal est ici le plus intense; comparer avec les résultats de l'autopsie). La matité cardiaque absolue commence au bord supérieur de la 5ème côte, est assez petite et ne dépasse ni le bord sternal gauche ni la ligne parasternale gauche.

La limite inférieure du poumon atteint la 7ème côte, dans la ligne mammaire. Elle varie peu dans l'inspiration et dans le changement de décubitus. L'espace semi-lunaire est normal.

Région dorsale. Sonorité normale à gauche; limite inférieure à la 12ème côte, ne change pas dans l'inspiration. A droite, depuis le haut jusqu'à la 8ème vertèbre dorsale, matité modérée, devenant plus forte, mais pas absolue, jusqu'à la 12ème vertèbre. Elle se manifeste surtout dans la percussion forte. Sur les parois latérales, la sonorité est plus brève à droite, dans la région axillaire, qu'à gauche. Elle est manifestement assourdie à droite, depuis la 5ème côte jusqu'au bord inférieur du poumon. Les limites ne se modifient pas dans le changement de position. En arrière, dans la région latérale droite on ne constate pas de son tympanique. Le bord interne du poumon gauche ne présente pas de sonorité et, vers la droite, il atteint le milieu de sternum.

Auscultation. A gauche, murmure vésiculaire normal, un peu renforcé en avant et en haut; absence complète de bruits de bronchite. A droite, murmure vésiculaire également; mais il est affaibli surtout aux endroits où la matité est la plus intense. L'expiration est ça et là un peu prolongée; on peut entendre des râles secs et quelques râles humides assez rares mais très nets, aussi bien à l'inspiration qu'à l'expiration. Nulle part on n'entend de souffles bronchiques, de bronchophonie ou d'égophonie; nulle part n'existe de bruit de frottement. Le frémissement vocal est affaibli sur tout le côté droit, spécialement en arrière et en bas et cela, dans une certaine mesure, proportionnellement à la matité.

Les tons du coeur sont purs. Le deuxième ton pulmonaire est renforcé. Le second ton aortique est bien frappé. Les tons sont les plus nets au niveau de l'aire précordiale; pas de bruits péri- ou endocarditiques.

Il n'y a rien d'anormal dans l'abdomen. Le foie et la rate ne sont pas hypertrophiés. Le foie ne dépasse pas le rebord des fausses côtes. La rate n'est pas accessible à la palpation. L'urine est claire, assez concentrée, de réaction acide; elle présente un poids spécifique de 1023 et ne contient ni albumine ni sucre, mais un peu d'indican. Fèces normales; pas de troubles dans la défécation ni dans la miction. Rien de pathologique aux extrémités; rien d'anormal à signaler au laryngoscope ni à l'ophtalmoscope. Pas d'expectoration. L'examen du sang ne renseigne rien d'anormal.

Le patient a bon appétit. Les douleurs lancinantes et piquantes qui existaient lors de l'entrée à l'hôpital disparaissent complètement avec un peu de faradisation. Le malade en éprouve un grand soulagement. Le Professeur ROSENSTEIN ne voit pas d'indication de faire une ponction exploratrice. Car, d'une part, les symptômes objectifs s'expliquent facilement par un épaississement uniforme de toute la plèvre et surtout des parties inférieures, qui sont en même temps adhérentes; d'autre part, il n'est pas vraisemblable que du liquide ou une tumeur ait provoqué une matité aussi généralisée tout en n'étant nulle part absolue, sans qu'il existe en même temps d'augmentation du volume du thorax, d'effacement des espaces intercostaux, de dilatation générale ou locale du thorax, de proéminence, de refoulement ou de compression des poumons ou des organes voisins (coeur, vaisseaux, nerfs, oesophage, foie).

Dans tout le côté malade on constate, nous l'avons dit, du murmure vésiculaire et des râles nettement perceptibles à distance; nulle part le murmure ne prend le caractère bronchique. On ne trouve nulle part non plus de commencement de bronchophonie, premier signe d'une infiltration d'après V. LEUBE. La diminution du frémissement pectoral s'expliquerait en partie par l'obstruction des bronches, en partie par l'épaississement de la plèvre.

Pas plus qu'une condensation des tissus par compression ou qu'une inflammation, les signes physiques ne permettent d'admettre une atélectasie pulmonaire, signe d'une pneumonie insterstitielle qui serait partie de la plèvre. Car nulle part on ne constate de rétractions ou de dépressions asymétriques; le choc de la pointe se trouve à son niveau normal; la matité cardiaque absolue ne dépasse pas ses limites ordinaires vers la droite; les tons sont plus forts à gauche et le bord du poumon gauche ne dépasse pas la ligne médiane. La cause la plus probable du peu de mobilité du bord du poumon gauche doit être attribuée à des adhérences. En dehors de l'étiologie, d'un obstacle au fonctionnement du poumon droit et d'une matité cardiaque un peu limitée et

un peu basse, rien ne parle, en effet, en faveur d'un emphysème vicariant.

On ne constate pas plus d'empiètement de la limite normale du poumon vers la droite et vers le bas, qu'un renforcement du son de percussion des bords; d'ailleurs et surtout il y a un murmure vésiculaire très net, mais pas de trace de catarrhe.

Le diagnostic fut provisoirement: *épaississement de la plèvre* et *bronchite de tout le poumon droit*, cette bronchite étant la conséquence d'une insuffisance de fonctionnement produite par l'épaississement pleural. Comme l'appétit du malade était bon, on lui permit la ration complète. On lui prescrivit de l'iodure de potassium, une infusion de polygala et de la liqueur ammoniacale anisée. La faradisation rendit inutile un analgésique.

Je résume brièvement le cours ultérieur de l'affection. Au début, vers 8 heures du soir, il se produisit une légère élévation de température, qui n'atteignit qu'une fois 38°1. A partir du 29 août, elle se tint toujours au dessous de 37°1. La fréquence de la respiration dans le décubitus oscillait entre 34 et 40; ce ne fut que les derniers jours qu'elle atteignit 48. Le pouls varia entre 86 et 96; il resta plein et ne redevint petit et irrégulier que peu avant la mort. La quantité et la qualité de l'urine étaient normales; dans les deux derniers jours la quantité d'urine tomba à 700—800 centimètres cubes. Les douleurs ne se reproduisirent pas. L'appétit se conserva jusqu'au dernier déjeûner. Les selles furent régulières; le sommeil, ininterrompu jusqu'à l'avant-dernière nuit. Les symptômes physiques du thorax ne se modifièrent pas. Quelques crachats vitreux muqueux furent expectorés, mais ils ne contenaient pas d'éléments figurés particuliers. En 14 jours le poids du malade augmenta de deux bons Kilogrammes. Le 8 septembre la dyspnée objective et subjective qui jusqu'alors avait peu tourmenté le malade quand il était au lit, augmenta sans cause apparente. Le sommeil disparut complètement et, le 9 septembre, sans phénomène bien tumultueux, une heure après un déjeûner qui fut mangé de bon appétit, la mort survint, la respiration étant devenue progressivement moins fréquente, le sensorium disparaissant lentement, le pouls devenant plus petit, plus lent et irrégulier. Avant la mort apparurent quelques râles fins du côté gauche.

Dans les symptômes physiques qui persistèrent jusqu'à la fin il n'y avait aucun motif pour admettre autre chose comme lésion principale, qu'un épaississement et des adhérences de la plèvre avec bronchite consécutive. Néanmoins on pouvait se demander à quelle entité anatomo-pathologique le cas devait être rattaché.

L'affirmation émise par le patient et par son entourage qu'il n'avait jamais été sérieusement malade auparavant, les données précises faisant remonter l'affection à cinq mois, le cours rapide de la maladie et la mort qui ne pouvait dépendre que de cette maladie, qui n'avait été précédée d'aucune complication particu-

lière, tout cela parlait en faveur d'une affection maligne. Mais il paraissait impossible de bien spécifier cette dernière, en l'absence de symptômes un peu précis.

A la vérité on devait rejeter l'idée d'un épaississement de la plèvre consécutif à un processus tuberculeux ou même à tout autre processus du côté du poumon.

Rien dans l'examen physique ne parlait pour une affection pulmonaire et la tuberculose avait contre elle: l'absence d'antécédents héréditaires, l'aspect des crachats, l'unilatéralité des lésions, l'intégrité des sommets des poumons, peut être aussi le cours de la fièvre. (On pouvait au contraire expliquer l'augmentation de poids par une meilleure hygiène). Mais, même en dehors des poumons, aucun autre organe n'était lésé. Quelle était donc l'origine de cet épaississement primaire de la plèvre? Quand nous vimes le malade, il n'y avait plus de symptôme d'inflammation aiguë; ni frottement, ni épanchement ou leurs conséquences. Mais il avait pu exister antérieurement une inflammation, dont l'épaississement et les adhérences de la plèvre étaient la conséquence. Cependant une simple infiltration inflammatoire chronique des tissus de toute la plèvre droite, reste d'un très grand exsudat, en l'absence de ponction, après un aussi court espace de temps, aurait laissé derrière lui soit du liquide dans la plèvre, soit des phénomènes d'atélectasie (dislocation du coeur etc.) On ne pouvait guère penser à un simple épaississement inflammatoire; moins encore à une pleurésie spécifique et particulièrement à une tuberculose pleurale. La rareté d'une affection primaire de ce genre, l'absence de tuberculose d'autres organes, le manque d'antécédents héréditaires et, par dessus tout, l'absence d'exsudat et surtout d'épanchement hémorrhagique plaidaient contre cette hypothèse. Le manque d'exudat hémorrhagique excluait aussi l'idée d'une tumeur pleurale évoluant avec des signes de pleurite chronique. (Les quelques cas d'endothéliome connus jusqu'à ce jour étaient tous accompagnés d'une exsudation plus ou moins abondante, le plus souvent de nature hémorrhagique). Comme cause de la mort il fallait admettre la paralysie du coeur. Tout ce que nous venons de dire nous engageait à surseoir à un diagnostic anatomo-pathologique et à attendre les résultats de l'autopsie, qui fut pratiquée le 10 Septembre à 10 heures du matin, soit 24 heures après la mort.

En voici les résultats essentiels empruntés au procès-verbal:

Longueur du corps, $1^{m},60$. Poids 46 Kil. Cadavre masculin; musculature atrophiée; presque pas de pannicule adipeux. Taches cadavériques rouge pâle aux parties déclives. Rigidité modérée. Face, yeux, cavité buccale, sans rien d'anormal. Rien à noter extérieurement à la poitrine. Ventre non ballonné. Rien au crâne ni dans son intérieur, si ce n'est une artériosclérose assez prononcée, surtout aux artères de la base.

Musculature du thorax rouge pâle, sèche. Organes abdominaux

en situation normale. Pas d'exsudat dans la cavité péritonéale. Le foie dépasse d'un travers de doigt le rebord costal, dans la ligne axillaire. La séreuse est partout lisse et brillante. Le diaphragme atteint à gauche le bord inférieur de la 5ème côte, à droite, le bord inférieur de la 6ème. Epiploon, estomac et anses intestinales ne présentent pas de modification particulière, pas d'adhérences. Rectum normal; vessie normale. Rien de pathologique au pancréas ni à la veine porte. Dans le mésentère de l'intestin grêle se trouvent quelques ganglions lymphatiques, pâles, à structure médullaire. Le foie n'est pas augmenté de volume. Sa coupe est assez riche en sang; lobules très distincts, rouge-brun avec le centre un peu plus clair. Pas d'affection en foyer. Dans la vésicule biliaire, un peu de liquide jaune-brunâtre; pas de calculs.

La rate n'est pas non plus augmentée de volume et ne montre pas d'altération particulière. Pulpe molle, rouge pâle, avec putréfaction commençante. Reins de volume normal; capsules facile à détacher; pas d'altération notable. Capsules surrénales et organes génitaux sans caractères anormaux.

La face abdominale du diaphragme est partout brillante, en forme de dôme au milieu et présente, à droite, des plaques irrégulières, granuleuses, plus ou moins étendues, les unes aplaties, les autres assez proéminentes, de consistance assez molle qui, selon la grosseur et l'étendue des granulations (de la grosseur d'un pois à celle d'un oeuf de poule) tranchent par leur couleur blanche sur la musculature rouge pâle: la moitié gauche est régulière, lisse et plate. Le plastron sternal ne s'enlève que difficilement à cause d'adhérences avec les parties sous-jacentes. Après l'ouverture de la cage thoracique, le médiastin parait former un tout, sans limite très nette, avec le péricarde et les deux plèvres. Ce n'est qu'à un centimètre de la ligne médiane que le péricarde apparaît plus distinct.

Toute la surface visible est pâle et nulle part on ne voit par transparence la couleur des poumons ou du coeur. Mais en pressant sur le tissu épaissi on reconnait assez facilement la limite du coeur et du poumon gauche et l'on sent ce dernier partout comme une masse assez molle. Au contraire, à droite la consistance est très ferme et l'on ne peut rien percevoir du poumon situé au dessous. Les plèvres sont adhérentes à la paroi thoracique aussi bien à gauche qu'à droite.

Dans le péricarde il y a un peu de liquide trouble, jaunâtre. Le myocarde est mou, assez foncé, sans modifications apparentes. Les cavités du coeur ont leur capacité normale; les valvules, les orifices valvulaires et la tunique interne des gros vaisseaux ne présentent rien d'anormal. Les veines coronaires sont gorgées de sang.

En extrayant le poumon gauche de la cage thoracique on constate qu'il ne reste plus de la cavité pleurale qu'un espace

de la grosseur du poing, limité par la plèvre viscérale épaissie, la plèvre diaphragmatique, la paroi thoracique et le médiastin. Elle contient environ 80 centimètres cubes d'un exsudat légèrement sanguinolent. Au poumon retiré du cadavre adhère, par conséquent, à sa face inférieure, une espèce de sac formé par cet espace et ses parois. Ces dernières sont tapissées à leur face interne par un réticulum de fibrine à trabécules plus ou moins volumineux; ce reticulum est recouvert d'un liquide sanguinolent qui en remplit les mailles. Des filaments de fibrine plus ou moins épais traversent çà et là l'espace, d'une paroi à l'autre. Les parois elles-mêmes sont peu épaisses (4 à 5 millimètres) et de consistance lardacée; à la coupe elles ont une couleur blanche traversée par des bandes plus claires, parfois aussi blanc-grisâtre. Les parois se réunissent en haut avec le revêtement du poumon qui, à cet endroit, est formé, à la fois par la plèvre pulmonaire et la plèvre pariétale. Çà et là sur le tissu, qui enveloppe le poumon comme d'une sorte de capsule, on trouve des lambeaux de muscles intercostaux, témoignant de l'adhérence intime des plèvres avec la paroi thoracique; en d'autres points, au contraire, il est probable que l'on n'a sous les yeux que la plèvre pulmonaire moins épaissie, sans doute parce que l'on a pu la séparer, sur le cadavre, de la plèvre thoracique à cause de ses adhérences moins solides.

L'épaisseur du revêtement pulmonaire est assez régulière (de $^1/_2$ à 3 mm.) sur toute l'étendue du poumon. En bas et en arrière cependant, sur une surface de la largeur de la main, elle atteint jusqu'à 9 à 11 mm. La prolifération des tissus, ainsi qu'en témoignent plusieurs coupes verticales pratiquées dans la pièce, s'étend plus ou moins loin vers le hile, en suivant la scissure interlobaire, mais sans dépasser notablement nulle part la moitié de la distance qui sépare le hile de la surface. Partout cette plaque étalée en surface entre les deux lobes, présente à peu près la même épaisseur (1 à $^1/_2$ mm.); sa consistance est dure;

une épaisseur plus considérable et se transforme même en volumineux tubercules de 4, 5 et 6 cm. Les scissures interlobaires sont aussi dans toute leur étendue remplies de tissu de nouvelle formation mais ce tissu est plus abondant qu'à gauche. La plaque qui s'est formée au niveau de la scissure inférieure atteint une épaisseur de 2 à 3 centimètres; par contre, celle qui se trouve entre le lobe supérieur et le lobe moyen a à peine 2 mm. d'épaisseur. Çà et là sur plusieurs coupes macroscopiques on voit des foyers blancs, assez régulièrement arrondis, disséminés dans le tissu pulmonaire normal. Ce sont à première vue des nodules discontinus, qui font peut être prendre pour des métastases du néoplasme pleural. Mais par places, on peut, sur d'autres coupes, constater la continuité de ces nodules avec la périphérie. La couleur du tissu néoformé est, comme à gauche, assez uniforme. On n'y voit guère de dessins et pas de dispositions en cercles. Par places cependant, sur le tissu blanc-jaunâtre, tranchent des bandes très blanches ou plus grisâtres, qui le plus souvent courent parallèlement à la surface du poumon, mais prennent dans les nodules les directions les plus variées. La consistance est en général celle du cartilage, mais elle est cependant plus molle à certains endroits. A la pression ou en frottant avec la lame du scalpel, ou fait sortir par places, surtout au niveau des ganglions lymphatiques, un suc blanchâtre, laiteux. Par mégarde nous avons omis d'examiner microscopiquement ce suc ainsi que l'exsudat de la moitié gauche du thorax. Enchâssé dans ce sac à parois épaisses, le poumon droit parait très petit. Son tissu présente partout une surface de section lisse, mais il n'est pas partout uniformément aéré. Dans le lobe inférieur surtout il est rouge et, à la pression, il en sort un peu de liquide gris rougeâtre. Il n'y a pas d'autre changement à constater à l'oeil nu. Les bronches ont des dimensions normales; leur muqueuse est partout rouge et montre un peu de secrétion muqueuse. Les ganglions bronchiques sont encore plus volumineux qu'à gauche; sous leur tissu pigmenté on trouve des foyers de forme irrégulière, de consistance dure ou molle, de coloration blanc-jaunâtre. Il n'y a pas d'adhérences en gros paquets. Le larynx est normal. Vers le point où l'artère sous-clavière se transforme en l'artère humérale du côté droit, et aussi à gauche, on enlève quelques ganglions suspects, de la grosseur d'un pois, d'une coloration blanchâtre.

Il était certain qu'on avait affaire à une affection primaire des plèvres, plus avancée à droite qu'à gauche. Macroscopiquement à droite on ne pouvait cependant pas dire lequel des deux feuillets, du feuillet pariétal ou du feuillet viscéral, jouait le plus grand rôle dans la néoplasie, parce qu'il n'y avait pas de limite entre les deux. A gauche, il était vraisemblable que les deux feuillets y avaient pris part également, en raison de l'épaisseur

uniforme des parois du sac et de leur continuité avec le revêtement pleural général. L'arrêt brusque de la plaque entre les deux lobes gauches pouvait peut être plaider en faveur d'une affection marchant de la périphérie vers le hile.

Des coupes provisoires examinées au microscope permirent rapidement d'établir que nous avions affaire à cette affection, qu'a décrite pour la première fois E. WAGNER [1]) et plus tard, plus minutieusement, R. SCHULZ [2]).

DISCUSSION. Il n'est pas étonnant que pendant la vie, par le diagnostic physique, on n'ait reconnu que les altérations du côté droit. Car, d'une part, le petit exsudat et le léger épaississement de la plèvre que l'on rencontrait à gauche, comparé aux modifications considérables de la moitié droite, et altérés eux-mêmes par l'activité vicariante, dont on ne pouvait se rendre compte à l'inspection, à la palpation et à l'auscultation (murmure vésiculaire renforçé), pouvaient passer inaperçus; d'autre part, nous n'avons aucune méthode qui nous permette d'apprécier le degré d'épaississement de la plèvre et une quantité aussi minime de liquide peut à peine être soupçonnée, dans les circonstances les plus favorables.

L'autopsie sous ce rapport avait donc fait connaître de l'inattendu, mais rien de bien surprenant. Car tout médecin a vu combien on se trompe facilement en posant des diagnostics topiques à propos de la poitrine et du crâne et, d'autre part, il est des cas où de graves modifications dans les organes n'ont été manifestées par aucun signe physique. Rappelons le cas de FRÄNKEL [3]) dans lequel par hasard, lors de l'autopsie, on découvrit une tumeur de la grosseur d'une pomme dans le lobe supérieur du poumon droit; les cas de pneumonie centrale des enfants, dans lesquels l'expectoration fait défaut; les cas où aucun signe n'attire l'attention du malade ou du médecin, particulièrement les ulcères tuberculeux de l'intestin, que nous ne pouvons souvent que diagnostiquer comme assez probables. Qu'il me soit permis de rapporter un exemple frappant emprunté à ma vie d'étudiant. Il s'agissait d'un ulcère rond perforant de l'estomac, plus grand qu'une pièce de 5 francs et qui, pendant la vie, en raison du manque complet de symptômes stomacaux, ne fut pas diagnostiqué par V. LEUBE lui-même et ne fut reconnu qu'a l'autopsie (pendant l'été de 1891) par V. RINDFLEISCH. Il existait chez ce défunt, comme lésion principale, un pyopneumothorax développé sur terrain tuberculeux et l'on pouvait exclure toute auto-digestion post mortem de la paroi de l'estomac.

Dans ces conditions, pour en revenir à notre cas, on ne pour-

---

1) E. WAGNER. Arch. d. Heilk. Bd. X. 1869 p. 509.
2) R. SCHULZ. Arch. d. Heilk. Bd. XVII. 1876 p. 1.
3) FRAENKEL. Berliner Klin. Wochenschr. N⁰. 48. Jahrg. 1891. 23 Nov.

rait être désagréablement surpris que dans ces cliniques où l'on demande au diagnostic, et spécialement aux procédés d'exploration physique, des choses irréalisables.

Si le résultat de l'exploration physique concordait assez bien avec les modifications constatées dans le thorax, il était cependant de toute impossibilité d'arriver par la clinique à un diagnostic anatomo-pathologique.

Pour que l'on pût caractériser l'affection que l'autopsie démontra être un „*cancer endothélial*" (WAGNER loco citato) ou une „*lymphangite proliférante*" [1]), il manquait des signes caractéristiques, tels que ceux qu'ont fournis les auteurs que nous allons citer en nous occupant de la symptomatologie, et avant tout un exsudat *qu'on eût pu diagnostiquer*, pendant la vie, *avec des caractères bien déterminés;* mais il manquait encore beaucoup de symptômes qui, par eux-mêmes ne peuvent emporter la conviction, mais qui sont des signes accessoires assez importants pour la sémiotique.

Rappelons dès maintenant qu'il n'est pas possible, à l'heure actuelle, de décider en clinique si un néoplasme de la plèvre est primaire ou secondaire, tout au moins quand on ne parvient pas à en trouver le point de départ dans une région accessible.

„Les considérations cliniques sur un cas, dit UNVERRICHT [2]), „ne sont guère modifiées par ce fait qu'à l'autopsie, à côté de „la dégénérescence cancéreuse généralisée de la plèvre, on trouve „un nodule de la grosseur d'une noisette dans la périphérie du „poumon, nodule qui, pour l'anatomiste qui le voit, peut passer „pour le foyer initial, mais qui ne s'est manifesté par aucun „symptôme clinique et qui n'a provoqué l'apparition de phéno„mènes graves pour l'organisme qu'à partir du moment où il „s'est secondairement propagé à la plèvre. Ne nous arrive-t-il „pas assez souvent, dans d'autres maladies, de mettre en tête „de la description clinique d'une affection générale sa localisa„tion principale et d'emprunter son nom à cette localisation? „Aujourd'hui encore nous diagnostiquons une méningite tuber„culeuse, une tuberculose du testicule, du péritoine, alors que „nous savons à n'en pas douter que ces maladies ne sont que „l'expression d'une infection générale et que, dans beaucoup de „cas, il ne peut même être question d'une atteinte primaire de „ces organes. Nous diagnostiquons une péritonite tuberculeuse „et si, à l'autopsie, nous trouvons qu'un ulcère tuberculeux de „l'intestin a été le point de départ de l'ensemencement tubercu„leux du péritoine, nous n'en modifions pas pour cela nos con-

1) SCHWENINGER. Annalen der städtischen Allgemeinen Krankenhaüser zu München I Bd. 1878 p. 34.

2) Beiträge zur klinischen Geschichte der krebsigen Pleuraergüsse. Zeitschr. f. klin. Medic. IV Bd. p. 80. — Cette citation est traduite ici comme les suivantes (note du traducteur).

„sidérations cliniques sur le cas, mais nous accordons plus d'im-„portance que jamais à cette localisation de la tuberculose et „nous lui réservons par là même un cadre clinique particulier. „Il en est de même pour la carcinose pleurale."

Si les processus néoplasiques méritent d'attirer toute notre attention comme ils ont attiré celle des auteurs français [1]) (tandis qu'on en parle à peine dans les traités allemands), les cancers secondaires, pour d'autres motifs que ceux que j'ai signalés d'après UNVERRICHT, doivent être compris dans la description générale de la maladie.

L'issue de l'affection, pour autant qu'on puisse en juger d'après les quelques observations publiées jusqu'à ce jour, parait être toujours fatale, en sorte que, d'après FRAENKEL [2]), elle appartient, pour sa malignité à la classe des vraies tumeurs; mais les particularités de son exsudat, que l'on renseigne comme principal symptôme (aspect sanguinolent, aggrégats cellulaires, dégénérescence graisseuse) ne permettent guère une exacte différenciation. On ne peut, par conséquent, guère éviter de confondre un endothéliome ou un sarcome avec le vrai cancer secondaire de la plèvre.

A la vérité, à en croire ROKITANSKY et FRAENTZEL, il n'y aurait jamais lieu de s'occuper de la question. Mais quand on voit un des fondateurs de l'Anatomie pathologique, comme ROKITANSKY [3]), terminer sa description des tumeurs cancéreuses de la plèvre en disant qu'elles n'apparaissent jamais comme tumeurs primitives dans l'organisme, qu'elles sont toujours l'expression d'une dyscrasie cancéreuse localisée antérieurement autre part, il faut cependant bien ajouter qu'il fut peut être le premier à observer un endothéliome sans le considérer comme tel, à la faveur des notions répandues à cette époque, où la seule caractéristique du cancer était le groupement des cellules onkoides dans des alvéoles, et sans le prendre pour autre chose que pour une forme anormale de la pleurésie. FRAENTZEL [4]) affirme bien, plusieurs années après, que „le sarcome et le cancer de la plèvre „sont toujours *secondaires*, jamais primitifs et qu'ils se voient „surtout quand des tumeurs de ce genre siègent dans les organes „voisins. On ne peut par conséquent, dit-il, donner une descrip-„tion spéciale de la maladie résultant de cette tumeur de la plèvre." Plus loin, après avoir décrit les phénomènes physiques, il dit encore: „si l'on voulait, s'appuyant sur les symptômes que je

1) TROUSSEAU. Leçons de clinique médicale — LAENNEC, Traité de l'auscultation médicale, Bruxelles 1837 p. 382. — VIDAL, Bulletins de la Société anatomique. T. XXVII, p. 96, et autres.

2) FRAENKEL, Ueber primären Endothelkrebs (Lymphangitis prolifera) der Pleura — Berliner klin. W. Schr. N⁰. 21 et 22 $^{23}/_{30}$ Mai 1892.

3) ROKITANSKY. Handb. d. path. path. Anatomie. Bd. III p. 543. 1re édit.

4) FRAENTZEL. Krankh. d. Pleura dans ZIEMSSEN's Handb. d. spec. Pathol. und

„viens de décrire, poser un diagnostic certain de carcinome ou „de sarcome de la plèvre, on commettrait souvent des erreurs." Mais l'auteur ne soutiendrait plus aujourd'hui cette affirmation en présence des cas [1]), décrits avec le plus grand soin, que nous possédons actuellement.

Tandis que la plupart des pathologistes, d'accord avec WALDEYER et contre VIRCHOW, admettent que le vrai cancer de la plèvre ne dérive que des formations épithéliales formées par les feuillets interne et externe de l'embryon, et est donc secondaire, il n'est pas douteux, d'après les cas épars dans la bibliographie et d'après celui que nous publions, que l'endothéliome puisse se manifester primitivement dans la plèvre, quelque idée que l'on se fasse de ses caractéristiques anatomo-pathologiques. Qu'on l'appelle avec WAGNER „cancer endothélial", avec SCHULZ „carcinome desmoide", avec SCHOTTELIUS [2]) „lymphangite carcinomateuse" ou „lymphangite proliférante", avec SCHWENINGER (l. c.) ou „sarcocarcinome" [3]), qu'on le range parmi les carcinomes (WAGNER, SCHULZ, NEELSEN, SIEGERT [4]), parmi les inflammations [5]) ou, comme nous inclinons à le faire, parmi les sarcomes, toujours est-il qu'il faut, au point du vue clinique, en raison de sa grande malignité, ranger plutôt cette affection dans les affections onkoïdes que dans l'inflammation chronique, bien que certains faits de symptomologie et d'anatomie parlent en faveur de cette dernière.

Le diagnostic clinique doit encore évidemment tendre à séparer cette maladie des autres; mais au fond, à l'heure actuelle, la question de savoir si le cancer de la plèvre, d'un pronostic si fatal, est d'origine primaire ou secondaire, a peu d'importance pour le clinicien. Si FRAENKEL (l. c.) à la fin de son travail déclare cette conclusion hasardée, son affirmation peut encourager la jeune génération à travailler, mais elle nous semble bien un peu optimiste. Aujourd'hui qu'il est à peine question d'une autre intervention que d'une thérapeutique symptômatique dans ces processus cancéreux, il semble bien plus important pour le praticien de se mettre en garde contre des illusions de pronostic. Néanmoins est-il nécessaire d'ajouter que le besoin de symptômes assez certains pour différencier les processus inflammatoires des tumeurs se fait d'autant plus sentir que la thérapeutique moderne, sous l'égide de l'antisepsie, a permis de guérir avec une rapidité étonnante des affections de la plèvre, contre lesquelles on était autrefois désarmé. On doit donc être heureux d'entendre affirmer,

---

1) WAGNER, l. c.; SCHULZ, Arch. d. Heilk. Jahrg. XVII p. 1, (1881); NEELSEN, Deutsch. Arch. für klin. Médic. Bd. XXXI p. 375, 1882; FRAENKEL, l. c. et autres.

2) Inaug. Dissert. Würzburg 1874.

3) BÖHME. VIRCHOW's Archiv. Bd. 81. p. 181. 1879.

4) VIRCHOW's Arch. Bd. 134. 1893. p. 287.

5) PERLS, Lehrb. d. allgemeinen Pathologie. 2. Auflage 1886; F. NEELSEN, p. 329 sous le titre: Carcinome; A. FRAENKEL, l. c. et autres.

comme PURJESZ l'a fait, qu'il existe des symptômes „permettant au médecin de préciser jusqu'à quel point son opération est justifiée, s'il doit en espérer un succès définitif ou s'il doit n'en attendre que des effets palliatifs", et qui permettent de juger „avec la plus grande exactitude" s'il s'agit d'un épanchement inflammatoire ou cancéreux; c'est là *le plus souvent* ce que l'on demande au diagnostic [1]).

Nous disons *le plus souvent* (et non „toujours" comme UNVERRICHT l'écrivait il y a 12 ans), car il y a dans la bibliographie des cas de carcinose pleurale sans épanchement [2]), d'autres où cet épanchement n'existait que d'un côté, bien que la plèvre fût fortement envahie [3]). Evidemment dans la grande majorité des cas, l'exsudat joue un rôle important pour le patient et pour le diagnostic, d'autant plus que d'après les rares descriptions cliniques, souvent très brèves, que nous possédons, les cas appartenant sans aucun doute aux endothéliomes pleuraux *primaires* présentent toujours, et non quelquefois, comme le dit STRÜMPELL [4]), un exsudat liquide plus ou moins abondant.

Je suis donc tout prêt à souscrire aux paroles de SIEGERT lorsqu'il dit „Cette néoplasie, qui a souvent son origine dans la plèvre se caractérise par la formation simultanée d'un exsudat" [5]). (On a observé aussi des cas primitifs de cette affection dans le péritoine et d'autres endroits du corps). Mais précisément dans notre cas il est à remarquer que l'exsudat manquait du côté droit, le plus malade. A la vérité, à gauche, comme nous l'avons déjà dit, il y avait encore 80 cent. cubes de liquide un peu sanguinolent, que sa faible quantité rendait difficile à diagnostiquer, et que nous avons malheureusement négligé d'examiner après la mort. Mais il n'en ressort pas moins qu'au moins dans un cas d'endothéliome l'épanchement a pû faire défaut; déjà d'ailleurs, depuis l'observation de HAMPELN de Riga [6]), cette démonstration est devenue à peu près superflue, puisqu'on avait dans ce cas constaté un épanchement modéré à droite et qu'il s'était résorbé spontanément.

Cette dernière observation, de même que trois autres que relate le Dr. J. VAN DER HOEVEN Sn. [7]), démontre que cet exsudat, que l'on croyait si résistant dans le carcinome de la plèvre, est sus-

---

1) EHRLICH, Charité Annalen. 82. p. 226; UNVERRICHT, l. c.; PURJESZ, D. Archiv f. klin. Medic. Bd. XXXIII. 1880 p. 616; QUINCKE, D. Arch. f. klin. Medic. Bd. XXX p. 80; FRAENKEL, l. c. et autres.

2) WUNDERLICH, cité par PURJESZ avec des observations personnelles.

3) MALASSEZ, Arch. d. Physiologie T. III 2e S^ie 1876 p. 353. pl. XIX. — EBERTH, VIRCHOW's Archiv. Bd. 49 p. 60 et autres.

4) STRUEMPELL, Lehrb. der spec. Path. u. Therap. 5e Aufl. 1889 p. 411—412.

5) SIEGERT, VIRCHOW's Arch. Bd. 134. 2. H. p. 287. Nov. 1893.

6) HAMPELN, SCHMIDT's Jahrb. Jahrg. 1887 p. 28. Ein Fall von primären Lungen-Pleura-Carcinom, Pertenb. Med. W. Schrift. XII N^0 12.

7) VAN DER HOEVEN, Communication orale faite un peu avant la rédaction de ce travail.

ceptible de résorption comme celui d'une pleurésie vulgaire. Mais toute quantité de liquide un peu considérable, en présence de la tendance à la formation d'adhérences pleurales, aurait dû amener des modifications permanentes; et les sédiments tant macroscopiques que microscopiques ne parlèrent pas davantage en faveur d'un aspect sanguinolent du liquide.

Si, contrairement à ce qu'admet ENGELBACH [1]), l'exsudat liquide n'est pas le compagnon nécessaire de toute néoplasie pleurale de nature carcinomateuse, les particularités de cet exsudat, spécialement quand la plèvre seule, à l'exclusion du poumon, est malade, ont pour le diagnostic de ces genres d'affections une importance considérable [2]). Un épanchement, à lui seul, pouvant signifier différentes choses, ne présente naturellement que peu d'importance. A. FRAENKEL (l. c), divise en deux groupes principaux, symptômes cardinaux et symptômes accessoires, les éléments de diagnostic fournis par l'examen de la plèvre. Il y a quatre symptômes cardinaux. Trois d'entre eux appartiennent au liquide retiré par ponction exploratrice et, d'après le schéma de l'auteur, ils doivent être tout d'abord décrits.

Primo, la démonstration de particules appartenant à la tumeur qui, il est inutile de le démontrer, a une signification pathognomonique. Malheureusement on réussit rarement à la faire; mais quand elle est positive, on peut non seulement la considérer comme un signe certain de carcinome de la plèvre, mais on peut conclure avec beaucoup de vraisemblance qu'il ne s'agit pas d'un endothéliome.

D'après la description de VIRCHOW [3]), il y a dans le thorax des tumeurs ulcérées et non ulcérées. Ces dernières prennent naissance dans les ganglions bronchiques, jugulaires et médiastinaux, dans le tissu interstitiel du poumon (on ne cite pas les plèvres); ce sont souvent des lymphosarcomes envahissants et ces tumeurs appartiennent toujours à la catégorie lymphatique. Les premières sont des carcinomes (provenant des glandes muqueuses des bronches etc.). L'endothéliome, tout en prenant son origine dans des éléments lymphatiques, occupe non seulement au point de vue histologique, mais aussi à d'autres points de vue, une place intermédiaire entre le sarcome et le carcinome. A la vérité, on parle rarement de nécrose du tissu; souvent au contraire il est question de modifications dégénératives des cellules; dans nos préparations on voit cependant en plusieurs endroits, macroscopiquement et microscopiquement, cette nécrose qui aboutit, assez

---

1) ENGELBACH, Inaug. Dissert. Freiburg i. Br. 1891.

2) UNVERRICHT, l. c.; EHRLICH, l. c.; QUINCKE, D. Arch. f. klin. Medic. Bd. XXX; MONTARD-MARTIN, VIRCHOWS-HIRSCH' Jahrber. 1878. II p. 149. — Thèse de Paris, le Progrès médical. Réfl. N⁰ 18. Gaz. des Hôpit. N⁰ 41; STRÜMPELL et beaucoup d'autres.

3) Discussion à la Société de Médecine de Berlin. Séance du 24 Nov. 1891. Berlin. klin. W. Schr. N⁰ 50.

Les recherches très étendues de LANGHANS [1]) permettraient peut être d'accorder une grande valeur à la présence du glycogène, tout au moins comme caractéristique de ces formations cellulaires. LANGHANS, qui a étudié plusieurs milliers de tumeurs les plus variées, a trouvé du glycogène aussi bien dans les épithéliomes que dans les néoplasmes de nature conjonctive et, il y a peu de temps, DRIESSEN [2]) signalait la présence de ce corps dans les cellules de trois endothéliomes qu'il avait observés (endothéliome du cubitus et deux tumeurs rénales).

QUINCKE, dans beaucoup de cellules en suspension dans l'épanchement carcinomateux, (il les considère à priori comme des cellules carcinomateuses) a vu une partie du protoplasme se colorer en brun rouge par la solution d'iode très étendue; tandis qu'il n'a pas constaté cette réaction dans les cellules endothéliales désquamées d'épanchements séreux, pas plus que dans l'endothélium normal de la plèvre in situ. Mais il ne fournit aucune preuve certaine que ces éléments contenant du glycogène ne sont pas des cellules endothéliales modifiées de la plèvre costale carcinomateuse. Il en serait peut être autrement si le glycogène devait être considéré comme un élément de diagnostic, car, d'après LANGHANS, tous les processus tuberculeux, à quelques exceptions près, n'ont donné qu'un résultat négatif. La teneur des leucocytes en glycogène ne joue aucun rôle ici; car de même que SALOMON [3]) l'a démontré pour les crachats, VON JAKSCH, pour le pus et fréquemment pour les sédiments urinaires, FRERICHS [4]) et surtout GABRITSCHEWSKY [5]) plus tard ont trouvé que, aussi bien dans le sang d'individus bien portants que dans celui d'individus malades, le glycogène se trouve, en partie contenu dans le protoplasme des cellules blanches, en partie sous forme de granulations libres.

Pas plus que le glycogène, la graisse ne peut constituer un élément de diagnostic certain.

Les cellules endothéliales, aussi bien que les cellules carcinomateuses que l'on trouve dans les exsudats pleuraux, présentent tous les stades de la dégénérescence graisseuse, jusqu'à leur transformation en amas granuleux semblables à ceux que l'on trouve si souvent dans les sédiments urinaires des néphritiques. Toujours est-il que, d'après QUINCKE, FRAENKEL et autres auteurs, dans la plupart des cas ce sont les cellules carcinomateuses qui, par leur forte teneur en graisse, constituent la caractéristique de l'exsudat et peuvent être considérées comme le *second symptôme important* des néoplasies malignes.

Des cellules ayant subi la dégénérescence graisseuse, des amas

---

1) VIRCHOW's Arch. Bd. CXX. 1890. p. 28.
2) Dissertation inaugurale Freiburg i/Br. 1892. Voir aussi le présent recueil p. 292.
3) MALY's Jahresber. 8. 1879. 55 Refer.
4) Zeitschr. f. klin. Med. 6. 33. 1885.
5) Arch. f. experim. Path. und Pharmakol. 28. 272. 1891.

granuleux, des détritus, qu'ils proviennent des cellules carcinomateuses ou de l'endothélium, troubleront souvent l'exsudat fraichement recueilli et pourront se ramasser à la surface comme une couche de crême blanche.

La ponction diagnostique doit, dans ce but, à l'inverse de celle que l'on pratique pour recueillir les villosités, être exécutée à la limite supérieure du liquide. Mais jamais, d'après GUTTMANN [1]), la teneur en graisse ne va jusqu'à communiquer à l'exsudat cet aspect lactescent que présentent les épanchements chyleux de la plèvre ou du péritoine, que l'on a observés après un traumatisme de ces séreuses, et jamais non plus, au microscope, la graisse n'apparait sous forme de granulations très fines, ponctiformes, serrées les unes contre les autres, comme c'est le cas dans les épanchements chyleux; au contraire, presque toujours elle apparait sous forme de sphères granuleuses, telles que QUINCKE les a décrites avec leurs stades préalables, et sous forme de détritus qui en dérive, détritus qui est en partie albuminoide, mais qui se dissout dans l'éther pour la plus grande partie. Ce détritus se distingue du détritus chyleux par ses granulations plus volumineuses et, à l'inverse de ce qui se produit dans les exsudats tuberculeux, il se présente souvent sous la forme de gouttelettes graisseuses brillantes, d'aiguilles d'acides gras ou de tablettes de cholestérine, ce qui démontre une forte richesse en graisse.

Indépendamment de la graisse et des cellules à contenu graisseux, il y a des éléments qui, grâce à leur faible poids spécifique, surnagent à la surface de l'exsudat, et que QUINCKE, FRAENKEL, JULIUS SCHWALBE [2]) et FÜRBRINGER [3]) considèrent comme des cellules ayant subi la dégénérescence hydropique. Elles sont arrondies, polygonales, avec des noyaux souvent volumineux, simples ou multiples, et renferment souvent des „*vacuoles*". On les rencontre isolées ou par groupes et elles présentent, d'après QUINCKE, SCHWALBE et FÜRBRINGER, tous les stades de cette dégénérescence si fréquemment observée dans des cellules épithéliales [4]).

Il faut signaler surtout comme caractéristiques et même, quand ils sont nombreux (BIZZOZERO [5])), comme pathognomoniques du carcinome, les derniers stades de la dégénérescence appelée *cystique* par cet auteur. Dans les épanchements pleurétiques simples, et aussi chez les cardiaques, on peut, d'après FRAENKEL cependant, rencontrer en assez grand nombre de grandes cellules endothéliales de la plèvre avec des vacuoles; mais on ne trouve pour ainsi dire que dans le carcinome des *cellules géantes vacuolées*, ayant jusqu'à 20 fois la grandeur d'un leucocyte. On a décrit,

1) Lehrb. d. klin. Unt. meth. 7. Aufl. 1889.
2) Med. Wochenschr. Jahrg. XVII. 1891. N⁰ 45 p. 1235.
3) B. klin. Wochenschr. 1891. N⁰ 50.
4) Voir par exemple: ZIEGLER. Lehrb. d. allg. Path. Anat. 1892.
5) Handb. d. klin. Mikr. LUSTIG und BERNHEIMER. Erlangen 1887. p. 94.

comme dernier stade de cette vacuolisation, des sphères volumineuses (atteignant jusqu'à 0,1 mm. de diamètre), transparentes, présentant parfois encore, sous forme d'une petite annexe, du protoplasme finement granuleux et pourvues d'un ou deux noyaux vésiculeux. QUINCKE, à qui j'emprunte la description de ces éléments, dit à leur propos: „La plupart de ces cellules hydropi„ques sont isolées; d'autres sont groupées par deux ou trois..... „La pression du couvre-objet provoque dans les grandes sphères „la formation de plis, dont une partie persiste dans la suite; ces „sphères ne crèvent pas. L'eau, qui rend les cellules protoplas„miques plus grosses et plus pâles, n'exerce pas d'action notable „sur les masses hyalines; par contre, la solution concentrée de „sulfate sodique et surtout la glycérine les rend un peu plus „petites, ratatinées et légèrement troubles. La lessive de potasse „les rapetisse rapidement, les ratatine légèrement, puis les pâlit „tellement qu'on ne distingue plus leur situation qu'aux granu„lations (graisseuses) brillantes qui y adhèrent. L'acide acétique „fait pâlir très fortement toutes ces formations et, quand on „l'emploie très concentré, il les ratatine un peu, mais ne les „trouble pas.

„La solution d'iodure de potassium iodé colore le protoplasme des „cellules en jaune et, partiellement, en rouge jaune (réaction du „glycogène); mais la plupart des masses hyalines ne se colorent „pas; quelques-unes seulement, par un séjour prolongé dans cette „solution, deviennent légèrement jaunâtres et dans (ou sur) quel„ques-unes, il se montre des gouttelettes d'un jaune-rose pâle. „Lorsque, après 48 heures, quelques flocons mous de fibrine se „sont déposés dans le liquide (exsudat carcinomateux du péri„toine), on y trouve bien des cellules lymphatiques et de gran„des cellules polygonales, mais très peu de cellules avec de „grandes vacuoles. Il ressort de tout cela que les sphères hyalines „ne sont pas des vésicules et ne contiennent pas de mucus, mais „consistent en une substance albumineuse, très riche en eau, et

encore cependant de rappeler que des faits de ce genre se constatent au microscope dans des cellules endothéliales, ainsi que FRAENKEL, par exemple, l'a démontré dans les lymphosarcomes des poumons et de la plèvre et dans le cas qu'il a décrit. BIZZOZERO montre précisément combien il est difficile de distinguer les cellules endothéliales hypertrophiées dans la pleurésie villeuse, au voisinage des nodules carcinomateux.

Tandis que HAMPELN (l. c.), EBSTEIN [1]), SCHWALBE et plus tard, lors de la discussion dont nous avons parlé à la Société de Médecine de Berlin (24 novembre 1891), d'éminents cliniciens, tels que SENATOR et FÜRBRINGER, regrettent l'incertitude du diagnostic des éléments carcinomateux (par rapport aux cellules épithéliales de la bouche, dans les crachats), à la même séance VIRCHOW manifestait sa surprise de cette incertitude. Les éléments carcinomateux seraient donc bien caractéristiques. VIRCHOW ne considère pas les vacuoles, décrites comme une dégénérescence hydropique, comme des gouttes suspendues dans la cellule, mais il les rattache plutôt à la catégorie des physalides et se représente leur contenu comme pourvu d'une membrane propre. Aucun liquide extérieur ne serait absolument nécessaire pour leur formation; ce liquide est une conséquence de processus d'évolution qui s'accomplissent à l'intérieur de la cellule. Toujours est-il, et surtout après ce qu'a dit RIBBERT [2]) des changements variés que les cellules carcinomateuses peuvent subir dans les diverses dégénérescences, que seuls les observateurs très sûrs d'eux-mêmes oseront diagnostiquer un cancer, d'après l'examen microscopique d'éléments isolés, même quand *l'aspect hémorrhagique* de l'exsudat, le *troisième symptôme cardinal* de FRAENKEL, aura attiré l'attention du médecin. Comme nous l'avons vu plus haut [3]), on peut trouver des chromocytes dans tout épanchement séreux, séro-fibrineux ou purulent; mais sous l'expression de liquide hémorrhagique nous comprenons, d'après la définition de FRAENTZEL, un épanchement alcalin, dont la couleur varie du rouge-cerise au brun, dans lequel le microscope décèle des corpuscules rouges nombreux, en partie intacts, en partie plus ou moins modifiés, et qui contient souvent de notables quantités d'hémoglobine (v. JAKSCH) ou de méthémoglobine [4]) dissoutes. La signification que l'on accorde à cet exsudat au point de vue sémiologique varie beaucoup avec les différents auteurs. FRAENTZEL le considère le plus souvent comme l'expression d'une affection tuberculeuse et dit: „Les cas „de pleurésie hémorrhagique récidivante se distinguent essentielle„ment des inflammations hémorrhagiques d'autres organes parce

---

1) D. Med. Wochenschr. 1890. N⁰ 12.

2) Festn. d. D. Med. Wochenschr. zu Ehren VIRCHOW's.

3) QUINCKE et aussi FRAENTZEL, VON ZIEMSSEN'S Handb. IV, ROSENTHAL, v. JAKSCH et autres.

4) LANDOIS, GUTTMANN p. 374 et autres.

„que, le plus souvent, ils sont en relation plus ou moins intime „avec une éruption de tubercules. Ils se rattachent par conséquence „étroitement aux inflammations tuberculeuses simples de la „plèvre qui donnent un épanchement hémorrhagique. Car il est „rare de voir ces inflammations récidivantes dans la plèvre sans „que, tôt ou tard, dans la plèvre même ou dans les fausses „membranes, se développent des tubercules miliaires. Souvent, „dans des cas de ce genre, même pendant la vie, la nature tuber-„culeuse de la pleurésie est très vraisemblable si pas absolument „certaine".

STRÜMPELL [1]) dit, en parlant des exsudats pleuraux hémorrhagiques (qu'il ne définit d'ailleurs pas comme le fait FRAENTZEL): „L'expérience démontre que les exsudats hémorrhagiques „se produisent le plus souvent dans la pleurésie tuberculeuse, ce „qui est important pour le diagnostic".

ZIEGLER [2]) va plus loin, lorsqu'il dit: „les exsudats hémor-„rhagiques, abstraction faite de ceux qui surviennent chez les „individus souffrant de la maladie de WERLHOFF et du scorbut, „se constatent le plus souvent dans les inflammations tubercu-„leuses et au cours de l'évolution d'un carcinome".

Et tandis que MONTARD—MARTIN (l. c.) montre que, plus souvent qu'on ne l'admet, l'exsudat hémorrhagique de la plèvre est le signe d'une néoplasie cancéreuse, d'après FRAENKEL (l. c.), dans un exsudat fortement hémorhagique (dont l'aspect rappelle souvent celui du sang veineux pur), il s'agit presque toujours d'une forme de pleurésie particulièrement maligne. Enfin, citons encore à ce propos l'opinion très catégorique d'EWALD, qui considère la présence de liquides de ce genre comme un signe caractéristique de néoplasie (y compris les tumeurs du médiastin). (Voyez à ce propos la discussion dont nous avons parlé à diverses reprises).

Naturellement pour cela, il faut exclure d'autres processus que l'expérience enseigne provoquer aussi la formation d'épanchements hémorrhagiques dans la plèvre. On les trouve souvent, non seulement dans les tumeurs du médiastin [3]), ce qui peut rendre impossible le diagnostic d'avec le cancer pleural, mais aussi comme phénomène secondaire d'affections septiques puerpérales, comme conséquence d'embolies pulmonaires; et même, abstraction faite de la diathèse hémorrhagique, souvent dans des pleurites de bonne nature, évoluant normalement, on trouve un exsudat fortement hémorrhagique, qui disparait complètement et définitivement après une ou plusieurs ponctions (UNVERRICHT). N. GUILLOT [4]) a vu, dans une épidémie de rougeole, toute une série d'enfants succomber à des épanchements hémorrhagiques.

---

1) l. c. p. 383. 5. Aufl. 1889.
2) Lehrb. d. sp. path. Anat. p. 703.
3) SCHREIBER. D. Arch. f. klin. Med. Bd. 27. p. 71
4) Cité par TROUSSEAU avec beaucoup de cas p. 669.

Sans épuiser toutes les possibilités, on peut citer ici les processus de la plèvre analogues à ceux qui se manifestent au cours d'une pachyméningite hémorrhagique et de l'hématocèle rétro-utérine, et auxquels on attache une importance particulière depuis VIRCHOW. Comme FRAENTZEL, qui les décrit en détail, ROSENBACH [1]) est d'avis qu'il s'agit ici d'inflammation récidivante de la séreuse, au cours de laquelle des produits inflammatoires en voie d'organisation (fausses membranes fortement vascularisées) sont repris par l'inflammation, et dans laquelle il se produit une exsudation abondante de chromocytes, aussi bien entre la plèvre et les pseudo-membranes que dans la cavité pleurale elle-même [2]).

Il ressort de ce que nous venons de dire que si l'on doit accorder une importance particulière à l'aspect hémorrhagique de l'exsudat, cet aspect à lui seul, dans un cas particulier, n'est démonstratif ni dans un sens ni dans l'autre; et c'est avec raison que TROUSSEAU (l. c. 1861, p. 669) prémunit contre des conclusions aprioristiques tirées de cet aspect.

Indépendamment des propriétés macroscopiques et microscopiques de l'exsudat, que nous venons d'examiner, *d'autres particularités cliniques* attirent l'attention sur le cancer pleural, ainsi qu'en témoignent un cas décrit par UNVERRICHT (l. c.) et deux cas observés par QUINCKE [3]). Il s'agissait ici de la formation d'une tumeur à l'endroit de la ponction. Dans le premier cas (une femme de 62 ans, avec épanchement à gauche), on ne put trouver aucun symptôme bien positif, malgré plusieurs ponctions qui avaient ramené des quantités variables de liquide hémorrhagique. La santé se maintint plusieurs semaines après la troisième ponction et, comme l'exsudat ne s'était pas reproduit, on admit un pronostic assez favorable. Mais peu à peu les endroits ponctionnés montrèrent des proéminences dures, mobiles jusqu'à un certain point sur les places sous-jacentes. Sur ces nodules on retrouvait nettement les traces de la ponction; la peau était normale, non rougie; seulement le voisinage était un peu oedémateux.

Pour UNVERRICHT la formation de ces tumeurs rendit le diagnostic certain et l'origine de ces nodosités fut attribuée à une réinoculation des éléments cancéreux dans le canal de ponction. QUINCKE rapporte aussi ce phénomène à la présence dans l'exsudat, non seulement d'éléments dégénérés, mais de cellules carcinomateuses capables de proliférer et peut être de germer. PURJESZ, avec raison n'accorde pas une très grande importance à ce symptôme, car d'ordinaire il ne se produit pas de tumeur lors de la ponction de cavités atteintes de carcinome; mais ce qui rend encore plus relative la valeur de ce phénomène, c'est que

---

1) REAL, Encycl. der gesammten Heilk. Bd. III. Brustfellentzündung p. 474.

2) Voir la citation à propos de l'avis de FRAENTZEL sur la signification diagnostique de cette affection.

3) Arch. f. klin. Med. Bd. XVI, p. 137 et Bd. XXX, p. 580.

la tumeur s'est déjà produite lors d'un empyème [1]). Il est vrai que dans ce dernier cas un examen microscopique eût levé tout doute.

On considérait encore autrefois comme autre particularité clinique importante des exsudats pleuraux d'origine carcinomateuse, l'*accumulation rapide du liquide après la ponction;* comme nous l'avons dit déjà, on ne peut plus guère admettre, après la résorption spontanée et définitive d'un exsudat de ce genre, constatée par HAMPELN et VAN DER HOEVEN, que cet exsudat soit absolument incurable.

Seuls les signes positifs peuvent établir d'une façon certaine le diagnostic du cancer pleural.

S'il existe par exemple un exsudat séreux simple (cas de SCHOTTELIUS, de MALASSEZ, d'UNVERRICHT), ou si l'on ne trouve pas de liquide (WUNDERLICH, PURJESZ et notre propre cas), tant que la tumeur ne se manifeste pas à la surface, on ne peut être amené à un diagnostic précis que par un ensemble de symptômes que l'on sait se produire fréquemment dans le carcinome pleural et presque jamais dans d'autres circonstances, abstraction faite naturellement de l'anamnèse qui, dans certaines conditions, peut mettre sur la bonne voie en rappelant, par exemple, qu'on a extirpé autrefois des tumeurs de nature cancinomateuse chez le patient.

FRAENKEL (l. c.) attire particulièrement l'attention sur un certain degré, assez modéré mais frappant quand même, de *rétrécissement de la cage thoracique*, qui se manifeste spécialement dans les parties postérieures et latérales (surtout sous l'influence d'évacuations réitérées de l'exsudat) et qui se combine à une dyspnée progressive, avec aggravation de l'état général etc., et à une rudesse croissante du murmure respiratoire, qui était auparavant fort affaibli, dans les parties rétractées. Peu à peu cette rudesse finit par prendre le caractère nettement bronchique, le plus souvent sous l'angle de l'omoplate. Le changement de configuration du thorax, d'après cet auteur, se produit plus vite et plus complètement que dans les exsudats de bonne nature qui se sont résorbés et que dans les épanchements inflammatoires tuberculeux en voie de diminution. „Les conditions qui président à „la formation de ce rétrécissement thoracique doivent être recher„chées dans la rétraction des deux feuillets pleuraux provoquée „par la néoplasie. Dans les cas où cette rétraction fait défaut, „où, au lieu d'avoir affaire à une masse diffuse transformant la „plèvre normale en une plaque dure, à parois rigides, on n'a „devant soi qu'un nodule néoplasique isolé, circonscrit, on ne „verra naturellement pas le rétrécissement thoracique en question".

PURJESZ (l. c.), se basant sur deux cas qui lui sont personnels et sur un cas décrit par WUNDERLICH, prétend que pour admettre

---

1) Voir le cas de PURJESZ: un enfant, âgé de trois ans, chez lequel la peau resta aussi normale au dessus des épaississements.

un néoplasme de la plèvre, on doit se servir *des 3 signes suivants*: un oedème limité principalement au côté malade; la circonstance que, du côté malade, les espaces intercostaux sont plus étroits que du côté sain; enfin, l'existence de l'espace semi-lunaire. La présence de ces trois symptômes, selon lui, serait déjà importante parce qu'elle permettrait, sans la moindre intervention chirurgicale, de se faire une idée de la situation, difficile autrement à démêler.

Bien que je ne puisse, d'expérience personnelle, me prononcer sur la valeur de ce complexus dans les tumeurs du côté gauche, je me permets cependant de relever la possibilité théorique de l'existence de ces trois symptômes dans d'autres processus. On doit admettre que, par un épaississement prononcé, en cuirasse, de la plèvre, comme il s'en produit dans les affections néoplasiques, il peut se produire un trouble de circulation local et un oedème du côté malade; mais, et PURJESZ est de cet avis, tout le monde sait que d'autres circonstances peuvent aussi le provoquer. Le décubitus prolongé du patient sur le côté malade, l'hydrémie du sang, une inflammation suppurée de la plèvre peuvent, à eux seuls, produire un oedème, bien que tout le monde admette qu'un exsudat purulent puisse se produire sans oedème et que celui-ci ne puisse être considéré, comme le veut FRAENTZEL, comme caractéristique de l'empyème. Pour ce qui regarde les deux autres symptômes, il est clair qu'ils peuvent se manifester dans toute rétraction du poumon gauche et il suffit qu'il s'y ajoute le troisième symptôme pour que le tableau soit complet.

Qu'on se représente, par exemple, un individu anémique avec une cicatrice pleurale, provenant d'une ancienne pleurésie exsudative gauche, avec une rétraction pulmonaire; il ne manque plus, pour rendre le complexus symptomatique complet, qu'une infection de nature générale ou locale entraînant la suppuration de ce côté. Une production étendue de pus pourrait être empêchée par de fortes adhérences pleurales et l'on n'aurait pas une disparition des signes de rétraction. D'ailleurs, abstraction faite de cette circonstance qu'il peut être difficile de reconnaître un rétrécissement modéré du thorax s'il existe un gonflement oedémateux de la peau qui le recouvre, il me semble douteux que l'on puisse, en présence d'un tel ensemble de symptômes, négliger la ponction exploratrice, parce qu'en agissant de la sorte on laisserait de côté un moyen sûr et, quoiqu'en dise FRAENTZEL, inoffensif de trouver des quantités faibles de liquide, et surtout parce que l'on ne peut guère que de cette manière se rendre compte de la nature de l'exsudat. Les divers auteurs [1]) diffèrent

---

1) AITKEN, Note on the diagnose of the nature of pleuritic effusion. Brit. Med. Journ. 1877. Déc. 15.

A. TRIPIER, De la valeur de la pectoriloquie aphone dans le diagnostic de la nature des épanchements pleurétiques. Lyon. Médic. 1878. 5 Mai.

MONTARD-MARTIN l. c.

EICHHORST, Lehrbuch d. Phys. Diagnostik.

tellement d'avis sur le phénomène de BACCELLI [1]) que, malgré les quatre cas confirmatifs de KRELL [2]), on ne peut guère lui accorder la valeur diagnostique que lui attribuait celui qui l'a découvert. Après tout ce que je viens de dire, je dois cependant ajouter que tous les symptômes que nous venons de passer en revue, ont étendu nos connaissances sur les affections pleurales; car si rare que puisse être cet ensemble de symptômes, après le cas de PURJESZ notre attention sera toujours attirée sur la possibilité d'une affection maligne de la plèvre.

En tout cas, un *gonflement des ganglions lymphatiques externes* a beaucoup moins de valeur diagnostique que tous les faits que nous venons d'examiner, pour les néoplasmes malins de la plèvre.

Dans notre cas, ce gonflement n'était d'ailleurs pas visible. BÉHIER [3]), de même que JACCOUD [4]), attache une importance particulière au gonflement, souvent dur comme pierre, des ganglions cervicaux, des ganglions sus-claviculaires, plus rarement des ganglions axillaires, dans le cancer du poumon et de la plèvre. DAROLLES [5]) et LEUBE [6]) démontrent par leurs observations que cette affirmation est peu fondé, le cancer ayant été, dans les deux cas, diagnostiqué et la tuberculose s'étant révélée à l'autopsie.

A la vérité, plus tard, JACCOUD [7]) a modifié sa manière de voir en ce sens qu'il n'attribue plus à cette tuméfaction indurée des ganglions une signification unique, mais qu'il admet que leur présence indique ou la tuberculose ou, si l'on exclut cette dernière, le carcinome.

Les méthodes d'examen physique ne donnent non plus aucun élément précis de diagnostic dans la carcinose pleurale; car, d'après EBSTEIN (l. c. p. 16) „les modifications constatées peu„vent tenir en partie à des altérations indépendantes du carci„nome, en partie à des altérations qui en dépendent mais qui „ne sont pas de nature cancéreuse."

Des matités irrégulières peuvent avoir leur origine aussi bien dans les masses de liquide encapsulées que dans des anévrysmes, des lymphosarcomes du médiastin, des tumeurs pleurales, des carcinomes des bronches, de l'oesophage etc. Des phénomènes de refoulement se produisent dans tous les néoplasmes possibles

---

1) BACCELLI, Bulletin de l'Acad. de Médecine 1878. N⁰ 37.

2) KRELL, Ueber die diagn. Bedeut. der Stimmbandvibrationen, etc. Verh. d. Würzb. Physik. Medic. Gesellschaft XII p. 237.

3) BÉHIER cité d'après un compte-rendu sur DAROLLES dans VIRCHOW-HIRSCH Jahresber. 1887. II. Bd. p. 160.

4) JACCOUD, Leçons de clinique médicale faites à l'Hôpital de la Charité. Paris 1869, p. 139. 2e édition

5) DAROLLES, Du cancer pleuro-pulmonaire. Thèse de Paris 1887.

6) LEUBE, Spec. Diagnose. 2e édit. p. 8.

7) Leçons de clin. médic. faites à l'hôpital Lariboisière. 2e édit. Paris 1874, p. 458.

et dans tous les exsudats intrathoraciques; des compressions de troncs vasculaires et nerveux et des bronches peuvent se manifester partout comme symptômes accidentels. Et si, par exemple, une paralysie bilatérale du récurrent, d'après FRAENKEL, parle 5 fois sur 8 en faveur d'une tumeur, si une paralysie de la corde vocale gauche laisse le plus souvent croire à un anévrysme, dans chaque cas particulier le diagnostic physique n'est pas en état de trancher la question, s'il n'existe pas des combinaisons de faits particulièrement favorables, dont il faut toujours abandonner la recherche au médecin pour le diagnostic spécifique.

Les symptômes subjectifs et fonctionnels qui se produisent du côté du poumon, au cours du cancer pleural, de même que les *douleurs* et la *dyspnée* n'ont rien de particulier à cette affection et ne se manifestent pas ici d'une façon spécialement intense. LAVERAN et TEISSIER [1]) disent bien: „Les symptômes fonction-„nels les plus saillants sont au nombre de trois: la douleur de „côté, la dyspnée et la toux. La douleur occupe un point fixe „et se localise au niveau du mamelon, derrière le sternum ou „s'étend à plusieurs espaces intercostaux en forme de cuirasse"; mais on doit admettre avec UNVERRICHT que ce symptôme n'a pas grande valeur diagnostique, rien que parce que toute pleurésie peut provoquer des douleurs plus ou moins déchirantes et que, surtout après la formation de couennes épaisses, en raison des tiraillements des espaces intercostaux et de l'irritation consécutive des nerfs intercostaux, la douleur prend souvent le caractère en ceinture. D'ailleurs, d'après FRAENKEL (B. K. W. Schr. n⁰ 48 1891), les douleurs ne sont pas constantes, pas plus d'ailleurs dans les tumeurs de la cage thoracique (elles ne manquent jamais pourtant quand les os sont envahis) que dans les anévrysmes (où elles sont souvent fort intenses!) Notre cas fournit un bel exemple de ce fait, bien que peut-être il faille attribuer l'absence de douleurs à l'action suggestive de la faradisation.

La dyspnée n'est qu'un symptôme général; le sifflement doit être considéré comme un signe de rétrécissement des voies aériennes supérieures (larynx, trachée).

Il ne faut attendre de renseignements de *l'expectoration* que quand les masses néoplasiques sont situées dans le poumon même, et alors même dans des cas encore assez rares; le plus souvent dans les carcinomes, presque jamais dans les sarcomes. En fait, là où il y a des crachats, ce ne sont le plus souvent que des crachats de catarrhe, comme on en expulse dans la bronchite vulgaire. La présence de sang ne signifie rien, et les crachats, que l'on considérait comme étant d'un si mauvais pronostic, que l'on comparait à de la gelée de framboises (DAROLLES) ou à du vermeil (WOILLEZ. Dictionnaire de diagnostic médical. 2e édit.

---

1) Nouveaux éléments de path. et de clin. médicales. Paris 1881. p. 1005.

Paris 1870 p. 172), ne prouvent pas plus qu'une expectoration vert-d'herbe ou rouillée, attendu que ces modifications de la matière colorante du sang se produisent également dans d'autres affections pulmonaires (phtisie, pneumonie fibrineuse à résolution prolongée, gangrène etc.). La découverte de particules cancéreuses est naturellement pathognomonique. HUBER [1]) a décrit le cas d'un étudiant de 21 ans, dont le poumon, à la suite de l'amputation d'une extrémité pour ostéo-sarcome, présenta des métastases. Dans l'expectoration on trouvait des morceaux de sarcome de la grosseur du doigt, que l'on montre encore actuellement aux étudiants de Zürich.

EBSTEIN (l. c.), dont nous suivons partiellement l'ordre d'idées, s'exprime de la manière suivante sur la découverte d'éléments cancéreux dans les crachats: „bien que, d'après les constatations „anatomiques, le cancer pulmonaire ait une tendance assez pro„noncée à la désagrégation et à la formation de cavités, l'appa„rition de particules néoplasiques dans les crachats est cependant „assez rare. Il faut bien se dire tout d'abord que des particules „de ce genre peuvent passer inaperçues. A l'occasion aussi, lors „de la désagrégation de néoplasmes malins du poumon, peut se „présenter le tableau symptomatique de la gangrène pulmonaire „et, dans ce cas, à l'examen microscopique, les débris de tissus „mêlés aux crachats n'auront pas de structure caractéristique et „ne pourront par conséquent apporter d'élément au diagnostic [2])." Pas plus que pour l'exsudat, il ne faut faire grand fond sur la présence de cellules particulières, isolées. D'ailleurs TRAUBE [3]) a déjà fait remarquer que, dans le cas de cavernes tuberculeuses, on peut trouver d'abondantes cellules épithéliales cylindriques, même réunies par groupes.

Enfin, attirons l'attention sur deux symptômes généraux, signalés dans la description d'EBSTEIN, „qui, en imprimant à la „marche de la maladie un cachet particulier, peuvent puissam„ment contribuer à éclairer l'histoire de l'affection": nous voulons parler de la *fièvre* et de la *cachexie cancéreuse*.

Les traités les plus remarquables de pathologie clinique ne signalent qu'en passant la fièvre dans le carcinome. (Il s'agit presque toujours exclusivement du carcinome de l'estomac). EICHHORST dit simplement que „parfois il se produit une augmenta„tion de température". DA COSTA dit „qu'il peut se produire des „accès fébriles modérés". LEUBE [4]) n'admet pas ce symptôme sans restriction et croit que „l'affirmation de BRINTON mérite d'être „confirmée" etc.

HAMPELN, au contraire, attire expressément l'attention sur une

1) HUBER, Zeitschr. f. klin. Med. XVII. Heft 3 et 4.

2) Comparer RAMDOHR, Medullarsarcom der rechter Lunge. D. med. W.schr. 1878 p. 78 n⁰ 7 et n⁰ 8, p. 89.

3) Gesammelte Beiträge u. s. w. Unters. CXIV. Bd. III. Berlin 1878 p. 388.

4) ZIEMSSEN's Handb.

fièvre intermittente du carcinome [1]) et cite comme exemples deux cas de carcinome de l'estomac, dont le tableau de température en impose absolument pour celui d'une fièvre intermitttente. D'autre part, EBSTEIN [2]) a pu observer, même dans d'autres tumeurs (tumeurs pseudoleucémiques, qui peuvent intéresser aussi le parenchyme pulmonaire), une marche si caractéristique de la température, qu'il a proposé de la désigner sous un nom particulier: *fièvre récurrente chronique.* Des complications du cancer bronchique, pulmonaire ou pleural, telles que la bronchite, la pneumonie, la pleurésie, peuvent par elles-mêmes amener des élévations de température. Dans un cas particulier, une marche particulière de la température, alors qu'il existe certains symptômes locaux, ne pourra par conséquent contribuer que fort peu au diagnostic du processus. Mais même en présence d'une fièvre intermittente, si d'autres symptômes n'attirent pas l'attention sur le cancer, même en l'absence de bacilles dans les crachats on sera bien plus tenté de penser à la tuberculose, bien plus fréquente et qui présente assez souvent ce type de la fièvre. Toujours est-il, comme l'a montré HAMPELN, que dans bien des cas, si l'on vent exclure d'autres causes (tuberculose, pyémie et, surtout chez nous, la malaria etc.), cette marche de la température présentera une certaine valeur sémiotique.

Enfin, pour ce qui concerne la *cachexie*, il est à peine besoin de rappeler que tout cancer pulmonaire ou pleural ne rend pas nécessairement cachectique, et que d'ailleurs la cachexie n'acquiert de valeur diagnostique qu'après une observation assez longue. Si l'on comprend sous le nom de cachexie subjectivement une sensation de faiblesse et d'abattement, objectivement une déperdition de force, de l'amaigrissement, de l'anémie, ce complexus de symptômes constitue un excellent élément de diagnostic, mais son appréciation exige beaucoup de circonspection, c'est-à-dire qu'il faut exclure soigneusement toute autre affection débilitante, locale ou générale [3]).

A la vérité, dans des circonstances de ce genre, une cachexie se manifestant rapidement, amenant la mort en un an ou deux et contrastant avec l'âge, encore assez robuste, de 40 à 60 ans, parle pour un carcinome, même quand tous les symptômes locaux font défaut (HAMPELN, l. c.) et, a fortiori, quand ces symptômes apparaissent, indiquant nettement une affection des organes respiratoires et ne rétrocédant pas (EBSTEIN). Quant à la question de savoir s'il s'agit d'un endothéliome pulmonaire ou d'un carcinome secondaire, seule, mais assez rarement, la chronologie des symptômes pourra l'éclairer.

---

1) Zur Symptomatologie occulter visceraler Carcinome. Zschr. für klin. Médic. Bd. 8. 1884 p. 221.

2) Berl. klin. W.schr. 1887. N⁰ 31 p. 45.

3) Marasme sénile, intoxications, dyscrasies, maladie d'ADDISON, diabète etc.

Après avoir exposé les difficultés et les causes d'erreur variées que présente le diagnostic du cancer pleural, il nous reste, avant d'entamer la description histologique de notre cas, à énumérer les cas épars dans la bibliographie, mais que l'on peut, avec plus ou moins de certitude, ranger parmi les endothéliomes.

Signalons d'abord les cas de „lymphadénome tuberculiforme" que E. WAGNER a décrits dans Archiv der Heilk. Bd. II, p. 509, et qui, considérés plus tard, en 1874, comme endothéliomes, ont mérité une description particulière dans la 6ème édition du Traité de cet auteur. Les notes et les dessins de deux cas, concernant une femme de 69 ans et un homme de 35 ans, se trouvent dans l'Atlas d'Anatomie pathologique de *Thierfelder*, 4ème fasc. Pl. XXII. R. SCHULZ a soumis à un examen approfondi ces cas de WAGNER [1]).

BÖHME, en 1879, a décrit, dans une courte notice, le cas d'une femme de 50 ans [2]).

F. NEELSEN [3]) présente deux observations personelles, dont la première contient des données cliniques, sous forme de résumé assez court, et concerne un homme de 37 ans.

ENGELBACH (l. c.), FRAENKEL (l. c.), BIGGS [4]), HOFMOKL, ROSSIER [5]) communiquent aussi des observations relatives à des cas de ce genre. L'âge varie entre les mêmes limites que précédemment, à part l'avant-dernier cas.

Un examen attentif et comparatif de ces communications casuistiques nous porte, avec NEELSEN et FRAENKEL à relever les rapports manifestes de l'affection avec les processus inflammatoires (exception est faite pour le cas de HOFMOKL, dans lequel se montraient des symptômes caractéristiques de l'existence d'une tumeur: voussure du thorax dans la région mammaire, dilatation des veines cutanées etc.). On signale, sur le vivant et sur le cadavre, des faits qui correspondent à une pleurésie chronique vulgaire. Tantôt, comme chez notre malade, la symptomatologie est celle d'un épaississement lardacé plus diffus, tantôt il se présente des tumeurs noueuses, en forme de cordons, en général aplaties, avec des adhérences en bandelettes ou en nappe, un exsudat mi-liquide, mi-fibrineux, avec compression des poumons. Il n'est pas impossible, par conséquent, que dans maint cas, tenu à l'autopsie pour une pleurésie calleuse, il s'agissait d'un endothéliome, comme dans la seconde observation de NEELSEN. Une confusion de ce genre ne s'évitera sur le vivant que si l'on prête une attention minutieuse aux faits signalés plus

---

1) Arch. d. Heilk. Bd. XVII, 1876, p. 1.
2) VIRCHOW's Arch. Bd. 81, p. 181.
3) D. Arch. f. klin. Medic. Bd. 31, p. 375.
4) Endothelioma of the Pleura. Proceed. of the N. York pathol. S., 1891, p. 119.
5) Beitr. z. path. Anat. und allg. Path. 1892. Bd. 13, p. 103. — Ueber ein circa mannskopfgrosses sogenanntes Endothelsarcom von der rechten Pleura eines 7-jährigen Knaben ausgehend. Archiv f. Kinderheilkunde. VII, 1886, p. 81.

haut et tout spécialement à l'aspect microscopique de l'exsudat (surtout quand il s'agit d'épanchements hémorrhagiques) et si, comme l'enseigne notre observation, on examine toute déviation du tableau symptomatique d'une pleurésie quasi simple chronique et si l'on observe surtout le manque de proportion entre la marche rapidement défavorable de l'affection et sa cause supposée banale.

En tout cas, il sera bien souvent encore impossible, dans le diagnostic du cancer pleural [1]), de donner autre chose que des probabilités, surtout si, comme STRÜMPELL le dit (l. c. p. 414), ce diagnostic ne peut s'établir que dans les stades avancés de la maladie, puisqu'au début presque tous les cas seraient pris pour des pleurésies simples ou tuberculeuses et que la distinction s'appuierait moins sur l'examen physique que sur le cours de l'affection, l'habitus du malade et la démonstration éventuelle de métastases dans les ganglions et d'autres organes.

Au point de vue clinique nous n'avons examiné ici que les endothéliomes de la plèvre; mais la participation commune au processus morbide des vaisseaux lymphatiques pleuraux superficiels et des lymphatiques pulmonaires profonds ne permet guère une séparation des tumeurs, qui prennent d'ailleurs leur origine dans l'endothélium des voies lymphatiques. Au point de vue génétique elles sont du reste toutes semblables et doivent rentrer dans la catégorie des „cancers endothéliaux" de n'importe quel organe. Il faut par conséquent considérer aussi comme des cas d'endothéliome pulmonaire primaire:

1⁰). Le cas d'une femme de 42 ans [2]), avec un exsudat clair dans la plèvre droite. Le poumon droit est parsemé de nodosités fermes, jaunes, qui atteignent la grosseur d'une noix. Des adhérences en bandelettes existent avec le péricarde et la plèvre costale. Il y a des métastases dans les ganglions bronchiques des deux poumons et dans le péricarde. Au microscope ou constate une dilatation des lymphatiques au voisinage des bronches et sur les membranes séreuses. Les lymphatiques renferment des amas de cellules analogues à ceux du carcinome. On mentionne expressément un développement des cellules cancéreuses aux dépens de l'endothélium des lymphatiques. Pas de renseignement sur l'aspect du parenchyme pulmonaire proprement dit.

2⁰). L'observation personnelle de BOSTROEM [3]). Il y avait en même temps un ulcère de l'estomac, dont les symptômes avaient plus spécialement attiré l'attention. Dans tous les lobes pulmonaires, sur la coupe, on distinguait un grand nombre de dessins linéaires on arborescents, gris ou jaunâtres, en crêtes saillantes, ainsi que des élevures et des nodules punctiformes, que l'on

---

1) EICHHORST, Handb. d. spec. Path. u. Therap. 1883; FRAENTZEL, l. c.
2) SCHOTTELIUS. Inaug. Dissert. Würzburg 1874.
3) Inaug. Dissert. Erlangen 1876, 1881.

retrouvait dans la coupe de ces crêtes. Dilatation et altération considérable des vaisseaux lymphatiques.

EBERTH [1]), à côté d'un endothéliome de la pie-mère, trouva, chez une femme de 47 ans, une tumeur pulmonaire qui s'était produite en trois semaines. Le lobe inférieur du poumon gauche était complètement infiltré, blanchâtre. L'auteur considère la coexistence des deux néoplasmes comme accidentelle. S'il fallait réellement considérer l'affection pulmonaire comme primitive également, la description ferait peut-être penser à une prolifération de l'endothélium des lymphatiques de la muqueuse des fines bronches; car nulle part on ne constate autour des tubes glandulaires de la muqueuse une gaîne ayant la signification d'une paroi de vaisseau lymphatique. Il n'y a pas non plus de rapport entre le néoplasme et les glandes muqueuses ou l'épithélium pulmonaire, bien que, d'autre part, la prolifération soit surtout intense dans les alvéoles pulmonaires et peu étendue seulement dans la plèvre pulmonaire épaissie du lobe inférieur gauche.

Mais une récapitulation de tous les cas nous conduirait trop loin; nous voulons seulement indiquer les sources qui nous serviront de comparaison pour notre cas.

Des exemples de „cancer endothélial" primitif de la pie-mère avec métastases dans d'autres organes (poumons, plèvres, péricarde, ganglions lymphatiques, foie) sont relatés par EPPINGER [2]) et BOSTROEM [3]). Le travail de ce dernier résout en même temps la question de savoir (NEELSEN) si le cancer endothélial des méninges peut être primitif; car BOSTROEM put, dans ces deux tumeurs, démontrer qu'elles avaient leur source dans le revêtement cellulaire de l'espace sous-arachnoidien, qu'elles provenaient des „Haütchenzellen" d'AXEL KEY, c'est-à-dire des „Perithelzellen" d'EBERTH. Mais il est bon d'attirer spécialement l'attention sur ce fait que „l'endothéliome vulgaire, assez fréquent, de „la dure-mère et de la pie-mère ainsi que des parties voisines „(nerf optique) n'est pas identique au cancer endothélial, à la „lymphangite carcinomateuse" (NEELSEN), parceque, dans le premier cas, il n'y a pas de relation spéciale, comme dans le cancer endothélial, avec les vaisseaux lymphatiques et que ces formes ne se distinguent pas du sarcome ordinaire. Il faut, en outre, rappeler qu'il y a des tumeurs qui présentent absolument la même structure que le carcinome endothélial, mais ont cliniquement un caractère très bénin (SCHULZ l. c.): tels, un grand nombre de „psammomes", de „cholestéatomes" et les tumeurs primitives de la dure-mère décrites par BIZZOZERO [4]) (sarcome endothéloide alvéolaire).

---

1) VIRCHOW'S Arch. Bd. 49. p. 51 (60).
2) PRAGER Vierteljahrschrift für praktische Heilkunde, 1875. Bd. 126, p. 17.
3) l. c.; les 2e et 3e cas sont des observations personnelles
4) BIZZOZERO. Oesterr. Jahrb. 1874, 3e et 4e fasc.

On ne connait rien jusqu'à présent d'une affection de ce genre atteignant le péricarde.

Sur le péritoine [1]) le processus est essentiellement le même que sur la plèvre. On trouve des observations de cancer endothélial primaire de la peau dans NEUMANN [2]), NEELSEN (l. c.), BRAUN [3]) et peut être aussi dans PAGENSTECHER [4]), dont la tumeur, étant donnée la coexistence d'un carcinome cutané épithélial à gauche, peut cependant toujours être regardée comme de nature douteuse. Un grand nombre d'autres cas sont épars dans la bibliographie, pour lesquels on peut admettre avec plus ou moins de vraisemblance qu'ils ont constitué des affections semblables d'autres organes. Citons l'endothéliome primitif mélanique du foie de BLOCK [5]); l'endothéliome de la gaine externe du nerf optique de EWETZKY [6]), constaté chez un garçon de 14 ans; le cancer endothélial de la muqueuse de la vésicule biliaire, de THIERFELDER [7]); le cancroide de la cornée et de la sclérotique, de CLASSEN [8]); les deux cas de carcinome primaire du péritoine, que KLEBS [9]) signale lors de la description du carcinome du péritoine, l'un affectant le péritoine de la vésicule biliaire, l'autre, celui du hile de la rate entre cet organe et le fond de l'estomac; le „carcinome simple du cerveau" décrit par RINDFLEISCH [10]) etc.

Comme critérium dans le choix des cas, il faut se servir surtout de la part prépondérante que prennent à la formation des cellules néoplasiques les endothéliums des vaisseaux lymphatiques. Une carcinose de ces vaisseaux ne suffit pas, puisqu'elle se produit secondairement lors de la prolifération de l'épithélium carcinomateux le long des voies lymphatiques dans tous les carcinomes dits envahissants. C'est donc à bon droit que SCHULZ (l. c.) et SIEGERT (l. c.), malgré l'avis de NEELSEN (l. c.) et de SIEGEL (Inaug. Diss. München 1887), considèrent le cas de „carcinome primitif des poumons et de la plèvre" signalé par PERL [11]) comme un cancer épithélial; mais, d'après SIEGERT, il faut aussi exclure des tumeurs endothéliales les cas de WECHSELMANN (Inaug. Diss. München 1892) et de SIEGEL, et à plus forte raison, le cas de

---

1) Casuistique: SCHULZ, l. c.; BIRCH-HIRSCHFELD, Lehrb. d. Path. Anat. 1877 p. 768; SCHWENINGER, Annalen der Stadtkrankenhaüser zu München, 1839. Bd. 2. p. 360.

2) NEUMANN, Arch. d. Heilk. Bd. 13. p. 322 4e cas.

3) H. BRAUN, Ueber Endotheliome der Haut, LANGENBECK's Arch. Bd. XLIII, H. I. 1892.

4) PAGENSTECHER, VIRCHOW's Arch. Bd. 45. p. 490.

5) BLOCK, VIRCHOW-HIRSCH Jahresb. 1875. I. p. 346.

6) EWETZKY, Arch. d. Augenheilk. XII p. 16. 1882.

7) THIERFELDER Atlas. 3 Pl. XVIII fig. 10 et 11, sous le titre: Dilatations des vaisseaux lymphatiques de la vésicule biliaire.

8) CLASSEN, VIRCHOW's Arch. Bd. 50. p. 57.

9) KLEBS, Path. Anat. 1869 p. 337.

10) v. RINDFLEISCH, Path. Gewebslehre 1875. 4e édition.

11) VIRCHOW's Archiv. Bd. 56. p. 437.

MALASSEZ (l. c.). En tout cas, ce dernier ne put résoudre „la question de savoir ce que deviennent les cellules endothéliales normales des alvéoles; si elles sont détruites ou transformées?" Mais il est certain qu'il s'agissait d'une tumeur épithéliale ayant son origine dans les alvéoles et les bronchioles et l'existence d'un cancer épithélial secondaire des vaisseaux lymphatiques est suffisamment affirmée (p. 359) par les mots: „Le siège, la forme „générale de ces amas épithéliaux portent à supposer qu'ils se „sont développés dans les lymphatiques profonds du poumon *con-„sécutivement* aux tumeurs pulmonaires (les lésions ganglionnaires „vont nous confirmer dans cette hypothèse)". SIEGERT (l. c.) combat l'opinion de NEELSEN, d'après laquelle le cas de MALASSEZ appartiendrait aux cancers endothéliaux; il le fait en reproduisant quelques citations, heureusement choisies, du travail de MALASSEZ et que nous pouvons relater encore, en partie, pour finir: „Dans „les portions pleines des amas épithéliaux, la persistance de cel-„lules endothéliales en dehors d'eux..... indique que leur déve-„loppement se fait plutôt par multiplication de leurs cellules pro-„pres que par la transformation des cellules endothéliales....." et cette autre citation, à propos de l'étude des plèvres: „sur les „coupes traitées par le pinceau et dans lesquelles une partie des „amas épithéliaux a été chassée, on peut s'assurer qu'il existe „des cellules plates à la surface du tissu conjonctif."

Pour l'*examen histologique* nous avons utilisé des morceaux de la plèvre, des poumons et des ganglions lymphatiques, coupés de manière à ce qu'on pût examiner aussi bien ce qui paraissait appartenir aux stades les plus récents qu'aux stades anciens de la maladie. La plupart des fragments furent durcis et dégraissés dans un mélange d'alcool et d'éther, puis inclus dans la celloidine; d'autres furent débités en coupes directement pour obtenir de bonnes préparations par secousses ou au pinceau; tous furent utilisés pour la coloration. Celle-ci fut faite en partie à l'aide du carmin boracique, mais surtout à l'aide de l'hématoxyline et de l'éosine. En différents points de la plèvre nous avons pratiqué des coupes horizontales et tangentielles.

Nos préparations microscopiques offrent une telle ressemblance avec les observations publiées précédemment par SCHULZ, NEELSEN et autres, que si je les décrivais en détail, je devrais simplement répéter ce qu'ils ont dit. Je vais donc essayer de me résumer brièvement.

Les modifications sont partout complètement analogues; le mode d'évolution des éléments préexistants des tissus en cellules du néoplasme s'étudient surtout bien dans les premiers stades de la maladie et particulièrement dans ces endroits du poumon gauche où, déjà à l'œil nu, lors de l'autopsie, il semblait que l'on pût séparer la plèvre viscérale très fine de la plèvre costale, peu modifiée. Des coupes transversales de la plèvre costale gauche

montrent d'abord, en ces points, à un faible grossissement, indépendamment d'un mince dépôt de fibrine qui sépare encore la plèvre costale de la plèvre pulmonaires, que tous les éléments de l'organe ont augmenté de nombre et de volume. Seul le revêtement endothélial de la plèvre a disparu.

Comme substance fondamentale, dans toute l'épaisseur, nous trouvons du tissu conjonctif dans ses plus jeunes stades, avec des faisceaux plus ou moins parallèles à la surface. Ceux-ci sont constitués souvent par des fibres éosinophiles, assez raides, très serrées et brillantes. Ils contiennent tantôt peu, tantôt beaucoup de grands éléments fusiformes. Comme fait très remarquable on trouve dans les couches superficielles, sous le revêtement de fibrine, et dans la zône profonde avoisinant le tissu graisseux, un système d'espaces creux, larges, arrondis, ovalaires allongés ou en forme de fentes, parfois arborescents, communiquant souvent les uns avec les autres, remplis par de grandes cellules polymorphes, le plus souvent polygonales, à noyaux fortement colorés, volumineux; parmi ces espaces, les uns (surtout dans les préparations par secousses) ont perdu leur contenu, les autres ne présentent plus qu'une ou plusieurs couches de cellules, disposées à la périphérie contre la paroi. Tandis que les cellules centrales ont toujours des formes irrégulièrement polygonales, les cellules périphériques sont souvent cylindriques ou cubiques. Les noyaux sont partout nettement délimités, souvent pourvus de nucléoles, et en voie de division caryocinétique ou multiple. Le protoplasme montre un aspect homogène mais granuleux, surtout dans les cellules périphériques. Çà et là, il y a des cellules géantes. Nous n'avons pas trouvé d'altérations secondaires des cellules, de processus de dégénérescence, ni d'inclusions cellulaires. Comme partie intermédiaire entre les deux réseaux d'espaces larges, remplis de cellules, on trouve de nouveau un tissu conjonctif en partie constitué par des faisceaux rigides, en partie par de nombreuses cellules fusiformes. Dans ce tissu on observe souvent des travées et des fentes allongées, coupées obliquement ou longitudinalement, qui sont perpendiculaires ou obliques par rapport à la surface de la plèvre et qui sont remplis par les cellules que nous avons décrites. Ces fentes et ces travées accompagnent bien parfois un capillaire sur une courte étendue, mais ne se continuent nulle part dans le réseau capillaire sanguin (il n'est question nulle part d'une prolifération de cellules périthéliales; d'ailleurs on n'a jamais observé de périthélium aux vaisseaux de la plèvre normale ou du péritoine). Entre les faisceaux conjonctifs on trouve, sans délimitation nette, des cordons cellulaires pleins, qui souvent ne consistent qu'en une double rangée de grandes cellules. Les vaisseaux lymphatiques dont le revêtement cellulaire ne consiste qu'en une seule assise de cellules (endothélium devenu cubique ou cylindrique par transformation), présentent encore une lumière et sont nombreux. Dans beaucoup

d'espaces plus ou moins grands, on trouve des éléments de caractère épithélioide qui n'occupent que des points circonscrits de la paroi et là on ne parvient pas à trouver les formes de transition avec l'endothélium aplati; mais, il semble qu'on les voit se transformer en fibrilles conjonctives. Cependant d'après la disposition générale des espaces et des lacunes qui parcourent le tissu, nous pouvons conclure que nous avons affaire au système des vaisseaux lymphatiques de la plèvre. On sait que les deux réseaux lymphatiques de la plèvre s'étendent: l'un au voisinage de la surface et l'autre, plus profondément, et que les branches de communication entre ces deux réseaux passent perpendiculairement ou obliquement à la surface de la plèvre (fig. 1, Pl. XX).

Notre cas, comme toutes les observations précédentes, montre, tant au point de vue macroscopique qu'au point de vue microscopique, la tendance remarquable de l'affection à une extension diffuse; à l'inverse d'autres néoplasmes malins, il ne naît pas primitivement d'un endroit circonscrit de l'organe malade.

Il est certain que les cellules que nous trouvons dans les vaisseaux lymphatiques et les fentes du tissu conjonctif, sont originaires des cellules endothéliales qui y préexistaient. Ce qui le prouve, nous l'avons déjà dit, c'est que l'on ne trouve nulle part d'endothélium normal dans les vaisseaux lymphatiques remplis de grandes cellules, tandis qu'on parvient presque toujours facilement à en trouver dans le cancer secondaire des voies lymphatiques, le carcinome diffus. Nous trouvons d'autres raisons en faveur de notre manière de voir dans les transitions à l'endothélium aplati, que nous avons déjà signalées (fig. 2, Pl. XX).

Les vaisseaux sanguins, à l'inverse des lymphatiques, sont peu nombreux dans le tissu pleural malade tant aux stades avancés qu'aux plus récents de la néoplasie; ils présentent des parois minces, sans la moindre modification de leurs éléments.

L'endothélium superficiel ne se rencontre nulle part. La surface de la plèvre même apparait, nous l'avons déjà dit à maintes reprises, en plusieurs endroits de la plèvre gauche, comme couverte d'une couche de fibrine. Des coupes transversales montrent très nettement, aux parois du sac pleural, sous la couche de fibrine et pénétrant dans son épaisseur, un tissu jeune, embryonnaire, riche en cellules, traversé par de nombreux capillaires, à parois minces, coupés transversalement ou longitudinalement, et qui, sans limite nette, passe aux couches superficielles infiltrées de cellules arrondies. Des amas de cellules embryonnaires plus ou moins considérables se trouvent, bien que peu abondants, dans toutes les préparations de notre néoplasme, et sont disséminés assez irrégulièrement dans le tissu. Ils sont le plus nombreux, en tous cas, autour des vaisseaux sanguins; par places aussi, autour des coupes transversales des espaces que nous avons décrits. Ils ne donnent pas l'impression d'une diapédèse consécutive à une irritation que les cellules exerceraient sur leur voisinage.

En effet, précisément aux endroits gorgés de grosses cellules, où l'on devrait s'attendre à trouver une forte émigration, ils font souvent tout à fait défaut. Il vaut mieux considérer ces cellules, au moins partiellement, comme les précurseurs de la prolifération cellulaire (ou, dans les poumons, peut-être aussi de l'invasion cellulaire) et plusieurs préparations montrant le passage du poumon sain au poumon malade semblent confirmer cette hypothèse. Dans les parties inférieures des parois du sac, il y a une dilatation des vaisseaux lymphatiques par accumulation de cellules, surtout dans les parties moyennes de la plèvre costale [1]). Dans la plèvre pulmonaire je n'ai pu reconnaître, même dans les préparations en apparence les plus favorables, des stades initiaux, aucun arrangement particulier des espaces lymphatiques. Ici, comme dans tous les stades les plus avancés, les espaces sont disposés irrégulièrement dans le tissu. Ce n'est qu'en des endroits très limités que, sur une coupe transversale de la plèvre gauche, on put voir les deux feuillets nettement séparés par l'interposition d'un tissu conjonctif à faisceaux fins, contenant quelques cellules arrondies ou fusiformes (fig. 1, Pl. XX).

La plupart des coupes, même celles des parties les plus minces de la plèvre gauche ne permettaient pas de différencier microscopiquement la plèvre pulmonaire de la plèvre costale. Ce n'est que dans les stades les plus jeunes qu'il y avait encore une délimitation nette vers le tissu graisseux sous-pleural d'un côté, vers le poumon, d'autre part; dans les parties les plus anciennes cette délimitation n'était plus possible; les lacunes étaient plus irrégulières, plus nombreuses; le tissu vascularisé (qui possède en partie le caractère du sarcome à cellules fusiformes) n'est plus aussi abondant; on en rencontre çà et là des travées puissantes courant entre les espaces lymphatiques dilatés. Des coupes tangentielles pratiquées à travers les couches des parties plus jeunes, aussi bien qu'à travers les parties déjà plus avancées dans le processus, sont faciles à se représenter d'après ce que nous avons dit. Elles montrent une structure alvéolaire particulièrement marquée, dans laquelle la charpente fondamentale n'apparait plus que comme un simple stroma (fig. 2, Pl. XX).

Pour ce qui concerne le tissu pulmonaire, il n'est pas non plus tout à fait normal à gauche, ainsi qu'on pouvait le voir déjà à l'oeil nu. Dans les parties périphériques, avoisinant directement la plèvre malade, on trouve bien, à côté de nombreux capillaires gorgés de sang et coupés transversalement, beaucoup d'alvéoles non modifiés; mais on en trouve aussi qui sont partiellement remplis d'éléments épithéliaux désquamés et de quelques cellules arrondies; on constate, en outre, une légère exsudation cellulaire de leurs parois. Je n'ai vu nulle part de fibrine dans les

---

1) Comparer à ce sujet avec le cas de FRAENKEL.

alvéoles. Indépendamment de ces foyers de pneumonie lobulaire, on aperçoit encore dans le tissu pulmonaire d'autres altérations en foyers, s'étendant souvent à quelques alvéoles seulement et se caractérisant, dans les alvéoles voisins, par une infiltration de leurs parois, sans y provoquer cependant de prolifération du tissu conjonctif ou d'altération des vaisseaux élégamment contournés. La lumière de ces alvéoles présente des éléments variés, différents des éléments ordinaires, en lieu et place de l'épithélium plat que l'on voit habituellement sur une coupe tangentielle. (Ce n'est que rarement que, dans ces endroits, on constate une continuité réelle avec le néoplasme pleural). Tantôt on trouve contre la paroi interne des alvéoles une simple couche de cellules cylindriques, suivant toutes les dépressions et les saillies; tantôt la couche cellulaire s'est décollée de l'alvéole et en remplit partiellement la lumière sous la forme d'une membrane plissée; tantôt enfin, si l'accumulation des cellules est encore plus considérable, la lumière de l'alvéole est complètement remplie d'éléments volumineux, polymorphes, groupés sans ordre. Dans les nodules disséminés dans le tissu pulmonaire, et que nous avons déjà signalés lors de l'examen macroscopique, ainsi que dans les parties les plus anciennes du néoplasme, on aperçoit souvent une transition insensible entre la tumeur et le tissu pulmonaire. Plus les alvéoles sont rapprochés de la tumeur, plus ils ont perdu leur forme normale; presque tous semblent comprimés et souvent le tissu conjonctif de leurs parois est hypertrophié (fig. 3, Pl. XX). Dans le néoplasme on retrouve les résidus de ce tissu conjonctif, sous forme de fibres fortement sinueuses, souvent accompagnées d'un pigment rouillé; les capillaires du tissu interalvéolaire ont pourtant généralement disparu complètement. Des granulations et des cristaux d'hématoidine sont disséminés irrégulièrement, en quantité modérée dans les tissus, en partie autour des vaisseaux.

Les vaisseaux lymphatiques des gros troncs vasculaires sanguins et des bronches montrent en maints endroits une prolifération de l'endothélium analogue à celle que nous avons constatée dans la plèvre. La muqueuse bronchique contient çà et là de petites amas de cellules embryonnaires; le plus souvent l'épithélium superficiel est détaché et l'épithélium glandulaire n'a pas subi de modification notable.

Dans certaines préparations j'ai vu, sur la coupe transversale d'une bronchiole, une couche de cellules cylindriques, fortement colorées, la lumière de la bronchiole étant remplie d'éléments analogues aux cellules de la tumeur. J'ai pu aussi observer dans le tissu pulmonaire des vaisseaux sanguins dont le contenu rendait vraisemblable une invasion de la tumeur dans les vaisseaux sanguins et permettait de supposer qu'un transport de la tumeur pouvait s'effectuer par ces vaisseaux.

Des coupes pratiquées en des endroits qui se montraient dégé-

nérés à l'oeil nu, permettaient de distinguer une nécrose et une dégénérescence fibrinoide du tissu conjonctif.

Dans les ganglions lymphatiques on trouvait encore par-ci par-là le tissu caractéristique, finement réticulé, et bourré de lymphocytes disposés normalement. Ailleurs, au lieu de ce tissu, on voyait des espaces creux, plus ou moins volumineux, entourés d'un tissu conjonctif, plus ou moins abondant, à travées épaisses et tantôt riche, tantôt pauvre en cellules. Ces espaces sont en grande partie occupés par des cellules du néoplasme. A côté d'espaces délimités par une couche régulière de cellules cubiques, il y en a d'autres dont le contenu est presque complètement disparu. Beaucoup de ces cavités sinueuses sont remplies d'un liquide (lymphe) fortement granuleux et se colorant vivement. On reconnaît, à la présence de figures caryocinétiques, qu'il y a une prolifération active des cellules des ganglions lymphatiques et il est probable, d'après certaines coupes, qu'il y a une replétion passive des espaces par des éléments déplacés mécaniquement, car les aggrégats cellulaires centraux se montrent comme régulièrement détachés des couches périphériques.

La conception anatomo-pathologique du néoplasme que nous venons de décrire se heurte à des difficultés assez grandes et les avis, nous l'avons déjà dit, sont très partagés. On a donné autant de motifs pour ranger cette néoplasie dans la catégorie des inflammations que dans celle des sarcomes ou des carcinomes.

FRAENKEL, par exemple, la range non seulement parmi les inflammations, mais même parmi les inflammations d'origine infectieuse, tandis que NEELSEN est beaucoup plus réservé et ne se prononce pas. FRAENKEL motive sa manière de voir par les modifications inflammatoires et néoplasiques indubitables qui surviennent en différents endroits, par le fait que la séreuse est atteinte d'emblée en totalité, par le manque de symptômes de compression et par la tendance aux métastases. Je ne comprends pas très bien, pour ma part, cette dernière raison, puisque précisément les métastases s'observent dans les tumeurs malignes; dans mes préparations des parties ayant proliféré à l'intérieur du poumon, la disparition des capillaires des alvéoles primaires, sans que les parois de ces derniers soient altérées autrement et le rétrécissement régulier des alvéoles au voisinage de la prolifération parleraient peut être en faveur d'une compression. D'ailleurs, dans une néoplasie inflammatoire, l'augmentation de volume porte avant tout sur le tissu conjonctif et n'est jamais bien intense; ici, au contraire, nous avons affaire à une augmentation notable des cellules du tissu conjonctif et les cellules endothéliales se multiplient. Il se produit un tissu étranger au tissu fondamental de la plèvre, du poumon, des ganglions lymphatiques

et la croissance de ce tissu ne permet de tirer aucune conclusion positive; il faut cependant admettre que les limites de la graisse, du tissu musculaire ou du tissu osseux sont respectées.

Notre affection se distingue d'un néoplasme inflammatoire surtout par la variété de sa structure et l'inflammation ne parait intervenir que secondairement dans l'ensemble du processus. Il nous manque aussi les signes qui parlent en faveur d'une infection; les méthodes de colorations les plus diverses des bactéries ont été essayées en vain sur nos coupes [1]). On ne peut se prononcer actuellement sur la nature de l'irritant qui provoque la maladie, à moins qu'on n'admette une accélération du développement sous l'influence d'agents nocifs, venant de l'extérieur, comme on l'admet, par exemple, pour le carcinome et le sarcome en général, et spécialement pour le cancer bronchique ou pulmonaire [2]). Or, dans le premier cas, contrairement à l'opinion généralement admise, on croit que la formation du cancer est due à un traumatisme unique avec réaction inflammatoire consécutive, tandis que dans le second, le sarcome, on admet qu'il s'agit d'irritations répétées dans le travail des mines, de cobalt, de nickel et peut-être aussi d'arsenic et de soufre.

En examinant les coupes au microscope il était difficile, au premier abord, de ne pas être frappé de la grande ressemblance qu'elles offraient avec des coupes de carcinome: le caractère absolument épithélial des cellules, leur polymorphisme, l'extension de la prolifération aux voies lymphatiques, la fréquence d'une forte infiltration du tissu périphérique et, enfin, la structure alvéolaire de l'ensemble. L'absence d'inclusions cellulaires à elle seule ne peut, comme l'admet FRAENKEL, être considérée comme plaidant contre un carcinome, puisque des endothéliomes, même très riches en cellules, sont très rarement dépourvus de secrétion colloide ou de dégénérescence hyaline [3]). C'est précisément l'aspect particulier que la dégénérescence hyaline des cellules communique aux tumeurs qui a valu à des tumeurs endothéliales riches en cellules et ayant la même structure, les dénominations les plus différentes [4]).

Cependant, comme plusieurs endroits de la néoplasie constituaient des formes typiques de sarcomes à cellules fusiformes, le fait qu'il y avait des formes de transition entre les cellules du tissu conjonctif et les éléments épithéliaux décrits, la genèse de

---

1) LÖFFLER, KÜHNE, ZIEHL, NEELSEN, GRAM.

2) Comparer avec les communications de W. GEORGI: Ein Fall von primären Lungencarcinom ohne Metastasen. Berl. klin. W.schr. 1878 28 et 29; et pour le *lymphosarcome*: W. HESSE et E. WAGNER: Ueber den Schneeberger Lungenkrebs. Arch. d. Heilk. Bd. XIX, 1878 p. 160.

3) KLEBS, Handb. d. Allg. Path. 1889 p. 722.

4) Schlauchknorpelgeschwulst, MECKEL; *cylindrome*, BILLROTH; cancroide muqueux, FÖRSTER; *siphonome*, HENLE; sarcome tubulé, FRIEDREICH; *cancroide avec dégénérescence hyaline*, KÖSTER.

la prolifération, en un mot, devait, d'après la théorie établie par THIERSCH et WALDEYER, conduire à admettre qu'il s'agissait d'un sarcome. Dans ce sens l'expression „sarcome alvéolaire", introduite par BILLROTH [1]), convenait, dans une certaine mesure, à notre cas. Si l'on observe cependant que BILLROTH dit, en parlant du sarcome que „le contenu des alvéoles est parcouru „par de nombreuses travées fibreuses très minces et que les cel„lules, intimement unies à la charpente conjonctive, tiennent „solidement en certains endroits, par leurs prolongements, aux „travées conjonctives", il faut admettre que, d'après cet auteur lui-même, notre affection devrait être rangée dans les carcinomes.

A la vérité, à l'heure actuelle il y a encore des pathologistes, VIRCHOW en tête, qui conservent le nom de „cancer" à des tumeurs ressemblant à des carcinomes, mais qui sont constituées par des éléments d'origine conjonctive. Ainsi dans leurs traités, WAGNER, BIRCH-HIRSCHFELD et KLEBS distinguent, à côté du carcinome épithélial, un carcinome endothélial. VON WINIWARTER[2]), PERLS (p. 478), STILLING (l. c.) et d'autres admettent aussi que le carcinome peut se développer aux dépens des éléments du tissu conjonctif [3]).

Le nom fait d'ailleurs moins à la science que la signification; il suffit de s'entendre au préalable sur ce que l'on comprend sous le nom de carcinome [4]) et la description complète de toutes les parties de la tumeur deviendra claire. Mais comme, au point de vue pratique, il est important de ne donner que des noms qui portent en soi leur signification, il serait peut-être bon de s'en tenir à la dénomination de „lymphangite carcinomateuse", proposée par SCHOTTELIUS (l. c.) ou à celle de „lymphangiome carcinomateux".

Pour terminer parlons encore une fois de l'épithélium des alvéoles pulmonaires. On peut, avec NEELSEN, considérer comme une transformation métabolique de l'épithélium pulmonaire le revêtement régulier de cellules ayant la forme et la disposition d'un épithélium cylindrique simple et délimitant une lumière libre. Mais, dans notre cas, l'aspect macroscopique ne permet guère d'admettre que la cause du développement de l'affection siège *dans le poumon lui-même* (bien que le lieu d'origine et le mode de propagation de la maladie ne soient pas décisifs).

Néanmoins on pourrait admettre que l'origine de l'affection ne soit pas dans le poumon; mais c'est inutile, car non seulement

---

1) LANGENBECK's Arch. f. Klin. Chirurg. Bd. XI, p. 244. 1869.

2) Allg. Chir. Path. u. Ther. von BILLROTH und V. WINIWARTER.

3) KÖSTER (Entw. der Carcinome, 1869 Wurzburg) va trop loin lorsqu'il admet, contrairement à la théorie de WALDEYER, une origine exclusivement endothéliale du carcinome; aujourd'hui sa manière de voir, sous ce rapport, paraîtrait au moins paradoxale.

4) Voir par exemple SIEGERT, l. c.

FRIEDLÄNDER [1]) a observé une métaplasie de l'épithélium alvéolaire dans le sarcome pulmonaire, mais dans des recherches sur la pneumonie expérimentale après section du nerf vague [2]), il a observé la prolifération de l'épithélium bronchique et un revêtement des alvéoles par des cellules cubiques et cylindriques. D'ailleurs on sait que les épithéliums alvéolaires plats, au cours de processus inflammatoires, prennent souvent la forme cubique ou cylindrique, aussi bien dans les pneumonies aiguës catarrhales que dans les croupales, mais surtout dans les irritations chroniques du poumon, qu'elles soient ou non de nature spécifique [3]).

Toujours est-il que l'on est frappé, dans les descriptions de „cancer endothélial", de la manière dont se comporte l'épithélium alvéolaire (WAGNER, SCHULZ, NEELSEN) et que nous en avons dit assez pour montrer combien il peut être difficile d'établir le point où a débuté la prolifération dans le tissu pulmonaire.

---

1) Fortschr. d. Medic. 1885 n⁰ 10, p. 307; C. Bl. f. Med. W. 1885 p. 462.

2) VIRCHOW's Arch. 1876. Bd. 68 p. 358.

3) ARNOLD, VIRCHOW's Arch. Bd. 88 p. 397. 1882: Ueber Miliärtuberculose; CORNIL et RANVIER. Man. d'hist. pathol. 1884 T. 2 p. 134; SIEGERT, l. c., dans la pneumonie syphilitique.

(Travail du Laboratoire Boerhaave: thèse pour le doctorat, presentée à la faculté de Médecine de Fribourg.)

XX.

L'HISTOGENÈSE DU KYSTOME MULTILOCULAIRE DE L'OVAIRE

PAR

C. S. LECHNER
de Schiedam.

(1895).

INTRODUCTION.

La question, à la solution de laquelle j'ai tenté de contribuer par mes recherches, peut se poser de la manière suivante: comment se développent la masse de petits kystes que l'on rencontre dans et sur la paroi des grands kystes, avec lesquels ils constituent le kystome multiloculaire de l'ovaire? C'est pour chercher à résoudre cette question que j'ai étudié, tant au point de vue macroscopique qu'au point de vue microscopique, un kystome multiloculaire de l'ovaire, qui me semblait convenir à tous points de vue. Mais, étant donné que l'on a déjà beaucoup écrit sur ce sujet, j'ai cru devoir faire précéder la description de mes propres observations d'un court aperçu bibliographique relatif à la genèse des kystes ovariens en général. Pour être complet, j'ai retracé aussi brièvement que possible l'histoire de la maladie et l'ablation de la tumeur qui a fait l'objet de mes recherches au Laboratoire BOERHAAVE.

APERÇU BIBLIOGRAPHIQUE.

Avant 1870, époque à laquelle WALDEYER publia ses recherches sur les kystes de l'ovaire, dans son remarquable ouvrage intitulé „Die epithelialen Eierstocksgeschwülste, insbesondere die Kystomen" [1]), tout ce que l'on a avancé concernant l'origine de

---

1) Archiv für Gynäkologie Bd. I.

ces tumeurs reposait sur des observations plus qu'insuffisantes. Dans les publications de cette époque, on peut trouver exposées des théories qui ne se basent que sur de pures hypothèses et qui n'ont même pas l'apparence de la vraisemblance; à la suite des grands progrès réalisés en Anatomie pathologique, elles ont été abandonnées en général, même par ceux qui les avaient émises, et remplacées par d'autres théories, fondées sur des bases positives.

Dans l'exposé que je vais faire de ce que l'on a publié sur cette question avant WALDEYER, je suivrai en grande partie ce que j'ai trouvé dans le travail de MAYWEG: „Die Entwickelungsgeschichte der Cystengeschwülste des Eierstocks" [1]).

La question principale qu'il s'agissait de résoudre à cette époque était celle-ci: Tous les kystomes de l'ovaire se forment-ils aux dépens de follicules de DE GRAAF, ou bien le stroma conjonctif de l'ovaire est-il aussi capable d'en former?

Dès que l'on commença à étudier avec soin les tumeurs de l'ovaire et surtout depuis que les cliniciens accordèrent plus d'attention à ces affections, on admit généralement que les kystes se développent exclusivement aux dépens de follicules et l'on réunit, sous le nom d'hydropisie de l'ovaire, toutes les formes d'affections qui, en n'importe quelles circonstances, déterminent la formation de cavités dans cet organe. Seuls les kystes dermoides constituaient une catégorie spéciale.

Cependant on ne tarda pas à éprouver des difficultés à expliquer l'existence de cette grande quantité de kystes que l'on observait dans certains kystomes, étant donné le nombre restreint des follicules de DE GRAAF que contient l'ovaire et que l'on évaluait alors généralement à trois cents environ; on ne s'expliquait pas comment une structure aussi complexe que celle que présentent la plupart des kystomes, pouvait dériver de kystes simples. C'est ce qui fit conclure que d'autres parties de l'ovaire devaient intervenir dans ce processus.

Ce fut tout d'abord CRUVEILHIER qui soutint cette thèse que les kystes des kystomes proviennent de veines qui ont cessé de fonctionner comme organes circulatoires et qui se sont transformées en organes d'exhalation (sic).

HODGKIN [2]) rapporta le développement des kystomes à la formation de kystes-mères et de kystes-filles. Il ne rechercha pas l'origine des kystes-mères, mais, selon lui, les kystes-filles se formeraient aux dépens des noyaux de la paroi du kyste-mère ou de végétations papillaires engendrées sur cette paroi.

BIERMANN [3]) dans sa thèse „De hydrope ovarii" compléta cette théorie en attribuant le rôle de kystes-mères aux follicules de DE GRAAF.

---

1) Inaug. Dissert. Bonn. 1868.
2) Med. Chir. Transactions. Vol. 15.
3) Inaug. Dissert. Göttingen 1846.

Dans son travail: „Ueber Gallert- oder Colloidgeschwülste" [1]), FRERICHS se rallia partiellement à cette manière de voir. Il l'adopta du moins pour les kystes colloides simples, tandis qu'il n'expliquait pas de cette façon l'origine de formes plus complexes. Il trouva, au voisinage de la néoformation, le tissu normal infiltré d'une substance colloide qui, amorphe au début, contient plus tard des cellules; ces cellules deviennent ce qu'il appelle des cellules-mères et se transforment ultérieurement en des vésicules, qui compriment le tissu ambiant. Il se forme alors une quantité de cellules-filles appliquées contre la paroi interne de la cellule-mère.

ROKITANSKY se rallia en grande partie à cette opinion; il observa le même processus dans ses préparations; seulement, pour lui, ce n'est pas la cellule, mais son noyau qui se transforme en une vésicule et qui, en s'accroissant, comprime le tissu ambiant, pour finir par se souder avec lui. D'après ROKITANSKY, le kyste ainsi formé aurait une paroi propre, serait tapissé à sa face interne par un épithélium et pourrait, en s'accroissant, prendre des dimensions considérables.

En ce qui concerne la formation de nouveaux kystes, il admit plusieurs possibilités. Ou bien le noyau de la vésicule se transformerait et constituerait une nouvelle vésicule; ou bien de nouvelles vésicules se développeraient dans la paroi de l'ancienne; ou bien, enfin, de nouveaux kystes apparâitraient dans des excroissances du tissu conjonctif, provenant de la paroi du kyste primaire et qui, dans certains cas, seraient pourvues d'une couche épithéliale.

VIRCHOW, dans son étude: „Ueber Eierstockcolloid" [2]), s'éleva contre ces théories de FRERICHS et de ROKITANSKY. Il déclara tout d'abord n'avoir jamais rien observé de semblable dans ses préparations et il admit, en outre, que tous les alvéoles d'un kystome complexe se développent séparément. Voici quel est le mode de développement qu'il défendit.

Tout au début, il se forme dans l'ovaire de petits espaces pourvus d'une paroi propre, tapissée à sa face interne par un épithélium et contenant une masse colloide. Ce contenu s'accumule de plus en plus et il en résulte que les espaces s'accroissent; mais en même temps leur nombre augmente. Par suite de la forte pression qu'ils exercent les uns sur les autres, le tissu conjonctif de la paroi de ces petits kystes s'atrophie lentement, après quoi l'épithélium subit une dégénérescence graisseuse. De cette façon un grand nombre de petits alvéoles peuvent se fusionner plus tard en une grande cavité.

FÜHRER, dans ses „Umrisse und Bemerkungen zur path. Anat. der Geschwülste" [3]). émit l'opinion que les kystes ovariens se

---

1) Göttingen 1847.
2) Verhandl. d. Gesellschaft f. Geburtshülfte. Berlin 1848.
3) Deutsche Klinik. 1852.

développent aux dépens des follicules de DE GRAAF et que la formation du kyste doit être considérée exclusivement comme une hypertrophie extensive d'un ovaire malade. Cependant FÜHRER ne parvint pas à renverser la théorie de VIRCHOW, qui était généralement admise alors. Bien des années s'écoulèrent avant que FOX, entre autres, dans un exposé très étendu de ses recherches „On the origin, structure and mode of development of the cystic tumours of the ovary" [1]), tenta de remettre en honneur l'opinion que FÜHRER avait défendue, mais qui était presque tombée dans l'oubli. FOX considérait aussi les follicules de DE GRAAF comme la source exclusive de l'origine des kystes. Il crut pouvoir affirmer que les kystes secondaires se développent aux dépens d'une néoformation de tubes glandulaires dans la paroi de l'organe. J'aurai l'occasion de revenir sur cette assertion. D'autres anatomo-pathologistes anglais allèrent même si loin qu'ils prétendirent que l'ovule même pouvait subir une dégénérescence kystique.

Vers la même époque, FÖRSTER fit un pas en arrière, en développant de nouveau, dans son Traité d'Anatomie pathologique, la théorie de VIRCHOW. Il considérait notamment comme cause de la formation des cavités primitives, indiquées par VIRCHOW, des amas de cellules circonscrits dans le stroma de l'ovaire. Les cellules centrales de ces amas subissaient, d'après lui, une dégénérescence colloide ou muqueuse; puis, elles se fusionnaient; les cellules externes au contraire formaient l'épithélium et la paroi fibreuse du kyste.

MAYWEG (l. c.) admet aussi comme cause de l'origine des kystomes ovariens, non seulement la dégénérescence colloide des follicules de DE GRAAF, mais aussi la transformation colloide du tissu conjonctif.

Se fondant sur ses préparations, il croyait qu'étant donné que dans un cas déterminé le kyste s'est formé aux dépens d'un follicule de DE GRAAF, les kystes secondaires se forment de la manière suivante.

Avant tout, la paroi commence à former des papilles; elles atteignent une certaine longueur; puis, elles se ramifient en dendrites. A un moment donné, elles se touchent et se compriment mutuellement; il en résulte qu'il se forme entre les papilles une quantité d'espaces clos, qui affectent des formes variables, mais n'ont pas au début une forme sphérique; plus tard cependant, elles se transforment en kystes et ce processus peut toujours se répéter dans les kystes néoformés. Jamais ces kystes secondaires n'atteignent un volume quelque peu important; mais ils peuvent se fusionner par usure de leurs cloisons de séparation. Dans ce cas des restes de cette cloison persistent,

---

1) Med. Chirurg. Transactions vol 47.

sous forme de proéminences en croissants, sur la paroi interne du kyste formé.

Tel était à peu près l'état de la question, lorsque, en 1870, WALDEYER publia ses recherches dans le travail que nous avons cité. Il subdivisa les kystomes de l'ovaire en deux groupes: les kystes mucoides et les kystes dermoides. Il préféra le nom de mucoide à celui de colloide, à cause de l'analogie que présentent, selon lui, l'aspect et la constitution de la paroi interne de ces kystes avec une muqueuse vascularisée et riche en glandes. Ces kystes mucoides il les subdivise, à leur tour, en kystes uniloculaires et kystes multiloculaires, et il décrit, pour ces deux formes, le contenu, les kystes secondaires et les proliférations de toutes sortes, que l'on rencontre tant sur la face interne que sur la face externe de la tumeur.

D'après lui, le grand kyste principal est toujours formé par fusion d'un certain nombre de petits kystes. Dans l'ébauche de la tumeur existeraient de nombreux petits kystes, dont la plupart se fusionnent plus tard, par résorption de leurs cloisons de séparation. On pourrait donc admettre que, bien que tout kystome soit, au début, multiloculaire, il constituera, en dernière analyse, une grande cavité unique.

Il distinguait, en outre, selon le développement ultérieur que subissent les kystes mucoides, un „kystome glandulaire proliférant" et un „kystome papillaire proliférant". Au point de vue anatomique, les kystes glandulaires sont caractérisés par la présence dans leur paroi de formations glandulaires, de kystes secondaires et par le fait qu'ils renferment un contenu de consistance muqueuse. Sur des coupes pratiquées à travers la paroi du kyste, il constata notamment partout de petites invaginations tubuleuses de l'épithélium, pénétrant dans le tissu conjonctif environnant. Dans quelques cas, ces tubes peuvent même se ramifier beaucoup, ainsi que BÖTTCHER, entre autres, le fait remarquer dans son travail, paru la même année et intitulé: „Beobachtungen über die Entwickelung multiloculärer Eierstockscysten" [1]).

La secrétion muqueuse obstrue les débouchés de quelques-uns de ces tubes et il se forme ainsi des kystes, de la face interne desquels procèdent de nouveau des excroissances en forme de glandes qui, à leur tour, peuvent donner naissance à la formation de kystes; il en résulte que les petits kystes se disposent en couches les uns contre les autres et de là nait cet aspect particulier, que WALDEYER compare à un rayon de miel.

Le kystome papillaire présente à sa face interne une quantité de végétations plus ou moins grandes, qui se présentent comme des villosités ou prennent une disposition pectinée. Ces végétations en se développant peuvent envahir toute la cavité et même

---

1) VIRCHOW's Arch. Bd. 49.

pousser au dehors, à travers la paroi et occasionner ainsi des altérations semblables du péritoine. De même que pour tous les autres néoplasmes, WALDEYER admit que les kystes de l'ovaire, tout au début de leur genèse, naissent par prolifération simultanée d'épithélium et de tissu conjonctif. Selon que c'est l'un ou l'autre de ces deux tissus qui l'emporte dans son développement, la tumeur prend la forme glandulaire ou la forme papillaire.

Comme nous l'avons dit précédemment, on admettait jusqu'à cette époque que le stroma conjonctif de l'ovaire, aussi bien que l'épithélium qu'il renferme, soit sous la forme de tubes de PFLÜGER, soit sous la forme de follicules de DE GRAAF, pouvait donner naissance à des kystes.

WALDEYER, sous l'impulsion de la meilleure conception qu'il avait de la nature des tissus, fut amené à abandonner complètement l'idée que des kystes se formeraient aux dépens du tissu conjonctif, ses études lui ayant appris que seul l'épithélium, et même exclusivement sous la forme de tubes de PFLÜGER, était capable de les produire. Dans un fragment d'ovaire, qui pour le reste était normal, il trouva, à côté d'un kyste volumineux, de nombreux amas épithéliaux de toutes formes, qui étaient restés intacts et qui, à première vue, rappelaient un carcinome. Il constata que beaucoup de ces amas affectaient la forme de tubes et que certains d'entre eux présentaient même une petite cavité, ce qui les faisait ressembler à de petits kystes. Il conclut de ces obervationss que les kystes se développent, non pas aux dépens des follicules de DE GRAAF achevés, mais aux dépens des formations épithéliales dont se développent ces follicules.

Dans sa monographie „Eierstock und Ei" [1]), WALDEYER constata que dans le cours du développement de l'ovaire, l'épithélium superficiel de l'ébauche de l'organe et le tissu conjonctif sous-jacent, en proliférant s'enchevêtrent l'un dans l'autre et que de ce processus naissent plus tard les tubes de PFLÜGER et les follicules de DE GRAAF. La dégénérescence kystique de l'ovaire correspond parfaitement à ce processus embryonnaire. Deux possibilités se présentent: ou bien les kystes existent déjà au premier stade de leur développement pendant la vie foetale, ou bien il s'accomplit chez l'adulte des processus analogues à ceux qui se passent chez le foetus.

On sait positivement que des kystes se rencontrent déjà chez de très jeunes enfants, voire même chez des nouveau-nés. Mais, en outre, il est très probable que dans conditions pathologiques il s'accomplit, à un âgé plus avancé, les mêmes processus qui se passent, dans des conditions physiologiques, pendant la vie foetale; WALDEYER, en effet, a trouvé chez de vieilles femmes, de petits kystes situés sous la surface de l'ovaire et dont quel-

1) Leipzig 1870.

ques-uns étaient en continuité avec l'épithélium superficiel de l'organe.

En outre, on peut aussi, longtemps même après la naissance, trouver des restes de tubes de PFLÜGER qui ne sont pas divisés par étranglement et qui, par conséquent, ne se sont pas transformés en follicules de DE GRAAF. WALDEYER n'admet donc pas que les kystes se forment ni aux dépens du tissu conjonctif, ni aux dépens des follicules de DE GRAAF, mais seulement aux dépens de formations analogues aux tubes de PFLÜGER. Néanmoins FRIEDLÄNDER [1]), dans sa dissertation: „Beitrag zur Anatomie der Cystovarien", prétendit encore avoir observé le développement de kystes aux dépens du tissu conjonctif; que ces kystes étaient d'abord dépourvus d'épithélium et que, plus tard, ils étaient revêtus d'un épithélium, dont la provenance n'est cependant pas expliquée par l'auteur.

En ce qui concerne l'origine des kystes secondaires, à l'aide desquels s'accroîtrait le kystome primitif, on l'attribua généralement à la formation de tubes glandulaires dans la paroi, qui, après s'être obstrués, se transformeraient en kystes. Nous trouvons des renseignements à ce sujet dans les ouvrages cités de FOX, MAYWEG et BÖTTCHER. Seul VIRCHOW admettait, au contraire, une néoformation continuelle de kystes primaires.

Dans ses préparations, WALDEYER constata des faits certains qui tendaient à prouver que les kystes secondaires se forment aux dépens de tubes glandulaires. KÖLLIKER expose dans son „Entwickelungsgeschichte" l'origine de ces formations glandulaires; il dit que l'épithélium prolifère dans le tissu conjonctif et prend ensuite une forme tubuleuse. FOX [2]), au contraire, admet une connexion entre la formation des tubes glandulaires et celle des végétations villeuses à la face interne de la paroi du kyste primaire. Si les villosités ou papilles se trouvent très rapprochées les unes des autres, il subsiste entre elles des masses épithéliales. Si ensuite, à la base des papilles, la paroi conjonctive s'accroît en hauteur, elle divise les amas épithéliaux interpapillaires en organes tubuleux. Les culs de sac des glandes ainsi formées doivent donc se trouver à la face interne primitive de la paroi du kyste.

RINDFLEISCH, dans son Traité, ramène aussi la formation glandulaire à une formation primaire de papilles, tandis que WALDEYER, comme nous l'avons déjà dit, admet que ni l'épithélium en lui-même, ni les excroissances papillaires n'engendrent les tubes glandulaires, mais que ces derniers procèdent de l'enchevêtrement de l'épithélium et du tissu conjonctif.

Une fois établie, la distinction entre kystes papillaires et kystes glandulaires de l'ovaire s'accentua de plus en plus nettement dans

---

1) Inaug. Dissert. Danzig. 1876.
2) l. c.

la suite. Ainsi OLSHAUSEN, dans son „Handbuch der Frauenkrankheiten" [1]), fit un pas de plus dans cette voie, en admettant un mode de développement particulier pour la forme papillaire. Le caractère notamment que présentent les tumeurs de cette classe, d'être en tout ou en partie revêtues, à leur face interne, d'un épithélium vibratile, conduisit OLSHAUSEN à penser qu'elles prennent leur origine dans le parovarium, parce que les tubes de cet organe possèdent normalement un épithélium vibratile, que l'on rechercherait vainement dans l'ovaire normal.

A la fin de son travail „Beiträge zur Kenntniss der Ovarientumoren" [2]), MARCHAND arrive au résultat suivant. Les kystomes papillaires se distinguent des adénokystomes. Il est probable que ces deux formes ont une origine analogue; mais elles se différencient beaucoup dans la suite. Les kystes papillaires sont caractérisés, tant par la présence d'un épithélium vibratile que parce qu'ils peuvent donner lieu à des métastases, ce qui les rend d'un pronostic fâcheux, et enfin, par leur richesse en chaux. En ce qui concerne leur genèse, MARCHAND cherche à expliquer l'existence de l'épithélium vibratile, en admettant que les kystes papillaires proviennent de tubes épithéliaux qui pénètrent dans le tissu ovarien aux points de transition entre l'épithélium vibratile de la trompe utérine et l'épithélium germinatif, cylindrique.

Peu de temps après parut le travail de FISCHEL „Ueber Parovarialcysten und parovarielle Kystome" [3]), dans lequel l'auteur semble avoir compris la question de la manière suivante. Il dit que KÖLLIKER avait constaté, en ce qui concerne l'ovaire de la chienne, que les cellules granuleuses dérivent du corps de WOLFF; les cordons médullaires de KÖLLIKER proviennent du corps de WOLFF et s'accroissent vers les tubes de PFLÜGER, auxquels ils s'unissent; de cette union naissent les follicules de DE GRAAF, dont les cellules granuleuses procèdent des cordons médullaires.

FISCHEL admet que les tumeurs qui présentent les caractères que l'on n'avait jusqu'alors constatés que dans des kystes parovariens, doivent prendre leur origine dans les éléments parovariens qui interviennent dans la formation de l'ovaire. Dans son travail „Zur Genese und Entwickelung von Kystomen im Bereich der inneren weiblichen Sexualorgane" [4]), COBLENZ fait remarquer, en outre, que la substance corticale de l'ovaire, la zône des tubes épithéliaux de PFLÜGER-WALDEYER, est surtout le siège de prédilection des kystes glandulaires, tandis que la substance médullaire, la zône des cordons médullaires de KÖLLIKER, produirait principalement des néoplasmes papillaires. Ces deux théories ont cependant été renversées à la suite de nouvelles investiga-

---

1) Rédigé par TH. BILLROTH. Stuttgart. 1887.
2) Halle 1879.
3) Arch. für Gynäkol. Bd. 15, 1879.
4) VIRCHOW's Arch. Bd. 84. 1881.

tions et surtout à la suite des recherches de W. MEYER [1]) qui, pour cette étude, s'est exclusivement adressé à des embryons humains et qui arriva à cette conclusion que l'opinion de WALDEYER était exacte: il démontra que l'ovule aussi bien que l'épithélium du follicule se forment aux dépens de l'épithélium germinatif.

FLAISCHLEN [2]), dans son étude: „Zur Lehre von der Entwickelung der papillären Kystome oder multiloculären Flimmerepithelkystome des Ovarium", attira l'attention sur ce fait que, comme MALASSEZ et DE SINÉTY [3]) dans leur travail. „Sur la structure, l'origine et le développement des kystes de l'ovaire", il avait pu constater dans ses préparations que l'épithélium germinatif, dans certaines circonstances, peut engendrer des cellules vibratiles dans l'ovaire comme dans la trompe, et que les kystes papillaires aussi bien que les kystes glandulaires dérivaient, comme WALDEYER l'avait indiqué, de proliférations épithéliales de la surface de l'ovaire et jamais de follicules formés.

NAGEL [4]) défendit la même idée dans son „Beitrag zur Anatomie gesunder und kranker Ovarien". Déjà DE SINÉTY et MALASSEZ avaient constaté, dans des kystes plus gros qu'une noix, l'existence d'un épithélium totalement différent de celui du follicule de DE GRAAF.

Ayant trouvé ces petits kystes dans l'un des ovaires en même temps que l'autre ovaire avait subi aussi une dégénérescence kystique, ils avaient parlé de l'infection d'un ovaire par l'autre, infection qui, au début, provoquait la formation des excroissances épithéliales. NAGEL prétendit aussi que du moment qu'un follicule est atteint d'une affection morbide, il ne se développe plus et que, par conséquent, il ne peut jamais donner naissance à un kyste proprement dit. Dans un autre travail [5]) „Beitrag zur Genese der epithelialen Eierstocksgeschwülste", il alla même plus loin et soutint que les kystes proviennent d'invaginations suivies d'étranglements de l'épithélium germinatif, ce processus étant déterminé par une inflammation chronique de l'ovaire.

La possibilité du développement des kystes aux dépens des follicules de DE GRAAF se trouvait donc complètement écartée, lorsque STEFFECK arriva à de tout autres conclusions à la suite de l'étude étendue qu'il publia sous le titre: „Zur Enstehung der epithelialen Eierstocksgeschwülste" [6]). Comme beaucoup d'autres l'avaient fait avant lui, STEFFECK s'occupa des invaginations de l'épithélium à la surface de l'ovaire, lorsqu'il se produit en même temps de petits kystes au voisinage.

---

1) Arch. für Gynäk. Bd. 23. 1884.
2) Zeitschr. für Geburtshülfe und Gynaek. Bd. VI. 1881.
3) Archives de physiol. norm. et pathol. 1878, 1879.
4) Arch. für Gynäk. Bd. 31. 1887.
5) Arch. für Gynäk. Bd. 33. 1888.
6) Zeitschr. für Geburtsh. und Gyn. Bd. 19. 1890.

Il ne peut admettre que les kystes de l'ovaire existent déjà pendant la vie foetale; car, dans ce cas, il ne comprend pas comment ces tumeurs se rencontrent si rarement chez de jeunes individus, tandis que dans ces cas rares, l'ovule se voit encore souvent. Les kystes proviennent donc certainement de follicules et alors pourquoi se développent-ils précisément à un âge plus avancé? Il ne s'explique pas davantage comment les petits amas de cellules épithéliales, dont nous avons parlé, pourraient remonter à la vie foetale et subsisteraient comme tels; pourquoi ne se sont-ils pas transformés en follicules et pourquoi se tranforment-ils si tardivement en kystes?

Il est vrai que l'on a retrouvé des tubes épithéliaux pleins dans le reste d'un ovaire ayant subi la dégénérescence kystique, mais jamais dans des organes sains. Or, d'après WALDEYER, l'activité de l'épithélium germinatif n'existe plus après la naissance. Et cependant, comme nous l'avons vu, dans certains cas il semble se former réellement de nouveaux tubes épithéliaux qui, pour NAGEL, à la suite d'une oophorite chronique, engendreraient des kystes. Mais cela ne veut pas dire que tous les kystes sans distinction ont la même origine.

Etant prouvé maintenant que l'épithélium du follicule peut prendre différentes formes; que le follicule lui-même peut modifier sa forme arrondie et présenter des signes de prolifération et surtout qu'on peut encore, au début, y retrouver un ovule, STEFFECK considère comme établi que de pareils follicules peuvent aussi donner naissance à des kystes.

Dans de nombreux cas, il a pu, en les étudiant sur des coupes en séries, suivre les amas épithéliaux pleins et constater qu'ils sont en continuité avec des kystes et non pas avec l'épithélium germinatif. VON VELITS, dans ses „Beiträge zur Histologie und Genese der Flimmerpapillärkystome des Eierstocks" [1]), considère aussi le follicule comme étant la cause de la formation du kyste.

Enfin, STEFFECK revient encore sur la formation des kystes secondaires. A l'encontre de WALDEYER et autres auteurs, qui ont prétendu qu'ils provenaient d'invaginations de l'épithélium, qui s'en séparent par etranglement, il allègue que de cette façon on ne peut s'expliquer ni leur présence à la paroi interne du kyste primaire, ni le fait qu'ils sont revêtus d'un épithélium sur leurs deux faces; mais qu'on ne peut comprendre cela qu'en admettant que de plusieurs kystes, un seul s'est accrû et que de cette façon un ou plusieurs plus petits font saillie dans la cavite du plus grand. On aurait donc tort de parler ici de kystes-filles. Mais il pretend avoir vu, sur des coupes sériées, se former de vrais kystes-filles par subdivision d'une cavité en plusieurs cavités plus petites, à l'aide de cloisons de tissu conjonctif diri-

1) Zeitschr. f. Geburtsh. und Gyn. Bd. 17.

gées vers l'intérieur du kyste: il donne à ce processus le nom d'oophorite interstitielle.

En résumé, nous avons vu que WALDEYER a cherché déjà à établir une distinction entre les kystomes papillaires et les kystomes glandulaires, après que FOX eût indiqué la voie. Cependant il résulte clairement de ses descriptions qu'il est loin d'avoir établi une distinction nette entre ces deux formes de kystes. Comme BÖTTCHER et autres auteurs de la même époque, il donna le nom de kystomes papillaires à des tumeurs qui, examinées superficiellement, se ressemblent beaucoup, mais qui au fond sont très différentes. Après WALDEYER, c'est OLSHAUSEN qui accentua la distinction, surtout au point de vue clinique. Vinrent ensuite les publications de MARCHAND, FISCHEL, FLAISCHLEN et COBLENZ [1]) qui, par de longues recherches, renversèrent tout ce qui avait été dit au sujet de cette distinction nette. Mais, en dépit de ces multiples efforts faits pour débrouiller cette question, il n'y a pas bien longtemps encore que l'on pouvait erronément, comme à l'époque des recherches de WALDEYER, employer le nom de kystomes papillaires pour désigner des tumeurs qui, à la suite d'une étude microscopique minutieuse, devaient être rangées parmi les kystomes glandulaires.

Pour citer un exemple, VON VELITS distingue les vrais kystomes papillaires (Flimmerpapillärkystom) des kystomes colloïdes; mais il admet de nouveau comme une sous-classe de ces derniers le kystome papillaire parfait. DE SINÉTY et MALASSEZ ont peu contribué à établir une bonne subdivision, parce qu'ils ne se sont attachés qu'à l'aspect extérieur. C'est ainsi qu'ils distinguent: les *ovaires kystiques* (quand on reconnait encore aisément l'ovaire); les *kystes de l'ovaire proprement dits* (quand on ne distingue plus rien de l'ovaire) et les *tumeurs kystiques* (quand les parties solides prédominent dans la tumeur).

Afin de mettre, autant que possible, un terme à cette confusion, SAXER [2]), dans sa dissertation „Ueber das papilläre Kystom und seine Beziehungen zu andern Ovarialgeschwülsten", fait une courte description des diverses formes que peuvent affecter les kystomes glandulaires.

En premier lieu il cite la forme la plus fréquente, dans laquelle toute la tumeur est composée de kystes, c'est-à-dire qu'il existe un ou plusieurs kystes primaires, contenant eux-mêmes une quantité de petits kystes. La surface est lisse ainsi que la paroi interne, sauf qu'il y existe un grand nombre de prolongements pectiniformes, que l'on peut considérer comme les parois de kystes en partie disparues. Les petits kystes sont de tailles variables; la plupart sont pourvus d'une paroi mince et contiennent une masse transparente ou plus ou moins trouble et filante. Après une courte

1) VIRCHOW's Arch. Bd. 82 et 84.
2) Inaug. Dissert. Marburg 1891.

description microscopique des différentes parties de la tumeur, il signale que l'on peut voir nettement comment se forment de nouveaux kystes. Des invaginations épithéliales de la paroi du grand kyste pénètrent dans le voisinage, s'étranglent et constituent de petits kystes qui grossissent par suite de l'accumulation du contenu colloïde, secrété par l'épithélium. En s'accroissant ces kystes se compriment mutuellement; leurs parois s'atrophient et aux dépens de plusieurs petits kystes s'en forme un plus grand, qui présente alors sur sa face interne les saillies pectiniformes dont nous avons parlé.

Une deuxième forme est caractérisée par ce fait que la tumeur est plus solide et montre, à la coupe, une masse de petits kystes à peu près de même taille, remplis par une masse muqueuse que l'on peut parfois couper.

La troisième forme, enfin, montre à côté de grandes cavités kystiques, des parties de la tumeur qui paraissent pleines.

Toute la tumeur peut même être constituée par ce tissu, et ne mérite pour ainsi dire plus alors le nom de kystome. A l'oeil nu, les parties solides semble consister en des cloisons très fermes de tissu conjonctif, entre lesquelles se trouve un tissu présentant de nombreuses fentes irrégulières. A l'examen microscopique, on voit proéminer de nombreuses saillies pectiniformes à la face interne de ces cavités irrégulières. C'est cette dernière forme qui a toujours entrainé la confusion, parce que la plupart des auteurs ont cru que ces cavités étaient remplies par de véritables excroissances papillaires. Ce n'est qu'en examinant un grand nombre de coupes en séries, comme l'a fait SAXER, que l'on pouvait démontrer que l'on se trouve, en réalité, en présence de pseudo-papilles avec des septums conjonctifs, que WALDEYER et BÖTTCHER entre autres ont signalés incidemment. Ces cavités tapissées par un épithélium et qui, grâce aux septums, ont perdu beaucoup de leur capacité interne et ont pris les formes les plus irrégulières, SAXER les considère comme des kystes; du moins il parle de kystes fissiformes. Mais, ainsi que cela résulte de ses descriptions et de ses figures, il n'y a nulle part, dans ce tissu, de kystes dans le vrai sens du mot.

Enfin, il indique les motifs pour lesquels on doit ranger cette forme de tumeur parmi les kystomes glandulaires. Il cite entre autres ce fait que les dispositions que nous venons de décrire et qui donnent, à l'oeil nu, l'impression d'une masse compacte, se rencontrent aussi dans des tumeurs présentant des proliférations glandulaires manifestes.

Si nous résumons quelle est opinion que l'on se fait actuellement concernant l'origine des kystes primaires et secondaires, nous voyons que pour les kystes primaires, on croit qu'ils se forment aux depens des follicules de DE GRAAF et d'amas de cellules épithéliales qui ressemblent beaucoup aux tubes de PFLÜGER; qu'en ce qui concerne les kystes secondaires, on admet

généralement qu'ils se forment par étranglement de tubes glandulaires et par pénétration de septums conjonctifs à l'intérieur de kystes préexistants.

Enfin, on admet généralement que des kystes peuvent se fusionner par résorption des cloisons qui les séparent, résorption déterminée par compression.

HISTOIRE DE LA MALADIE.

La femme H., âgée de 42 ans, est admise à la clinique, le 29 octobre 1893. Elle est mariée et a eu six enfants, dont l'aîné a quatorze ans et le plus jeune, trois ans. Les délivrances et les couches se sont toujours passées sans difficultés. Ce n'est que depuis peu de temps que les règles ne sont plus normales; elles l'ont toujours été auparavant. Dans le second semestre de 1892, la patiente s'aperçut que ses règles devenaient irrégulières et depuis le mois de février 1893, elles ont complètement cessé.

Depuis un an environ, elle remarqua un gonflement du ventre, qui devint surtout apparent dans les derniers temps qui précédèrent son entrée à la clinique.

De temps à autre la malade ressentait des douleurs dans la moitié droite du ventre et même parfois aussi, mais rarement, dans la moitié gauche. Les selles et la miction sont restées normales.

L'examen dans la narcose chloroformique apprend ce qui suit. L'abdomen est très dilaté, tant d'avant en arrière que de droite à gauche. Ce gonflement n'est pas régulier, et l'on distingue même par-ci par-là de plus fortes proéminences. A droite de l'ombilic il existe une dépression, ce qui donne l'impression de l'existence de deux tumeurs voisines ou bien d'un développement beaucoup plus considérable de l'une des deux parties d'une même tumeur.

A la palpation, la tumeur est élastique dans une grande partie de son étendue; seulement au dessous de l'ombilic sa consistance est dure, ferme. En cet endroit, la paroi abdominale est très oedémateuse.

Il n'y a pas de grossesse.

Au niveau de l'ombilic ainsi qu'à quelques centimètres plus bas, la tuméfaction de l'abdomen est la même et atteint $1^{m},12$.

A la percussion on entend un son mat, qui ne se modifie pas lorsque l'on change la position de la femme.

La matité est limitée vers le haut par une ligne en forme de S. L'onde de fluctuation ne se propage pas également dans tous les sens.

On pose le diagnostic d'un kystome multiloculaire de l'ovaire sans ascite. L'exploration par le rectum, pratiquée après fixation de la portion vaginale, ne permet pas de décider avec certitude absolue s'il y a adhérence de la tumeur avec l'utérus.

Le 8 novembre, on procède à l'extirpation de la tumeur par laparotomie.

On prend toutes les précautions nécessaires. L'incision est pratiquée suivant la ligne blanche. La tumeur est largement adhérente au péritoine pariétal; mais on peut rompre les adhérences à l'aide de la main. Lorsque l'on incise la paroi sous-jacente du kyste, il s'en échappe une grande quantité d'une matière jaunâtre, épaisse, muqueuse.

Toute la tumeur peut alors être extraite par l'incision abdominale et l'on constate qu'elle contient encore deux kystes non ouverts. L'extirpation de la tumeur se fait par la méthode habituelle. Elle est soudée à la trompe utérine gauche. Après avoir épongé le peu de sang qui s'est épanché par suite de la rupture des adhérences, on saupoudre d'iodoforme la surface de la plaie et on referme la cavité abdominale. L'ovaire droit est absolument normal. La guérison suivit son cours sans particularités remarquables. Dix jours environ après l'opération, la plaie était guérie par première intention. Le 29 novembre la femme quitta la clinique.

EXAMEN MACROSCOPIQUE.

Conformément au diagnostic clinique, la tumeur est un kystome multiloculaire typique de l'ovaire, de grande taille. Actuellement, après avoir été durci par l'alcool et après avoir perdu le contenu des trois grandes cavités qui s'y trouvaient, il pèse 2150 grammes. Ce poids est en grande partie, mais pas en totalité, celui des tissus de la tumeur; nous verrons, en effet, que dans les petits kystes et les fentes que nous décrirons plus tard, se trouve encore une matière épaisse, presque assez consistante pour se laisser couper.

Ce qui frappe tout d'abord, c'est que la tumeur se compose de deux parties différentes: l'une, qui représente exclusivement les trois grands kystes dont nous avons parlé; l'autre, qui à première vue semble constituer une tumeur compacte. Les parois des grands kystes, actuellement affaissées, ont une épaisseur qui varie entre 1 mm. et $^1/_2$ à 1 cm. Les deux grandes dimensions de la tumeur, mesurées aussi exactement que possible après avoir distendu les parois affaissées, atteignent respectivement 50 et 75 cm.

La face externe de la tumeur, dans la majeure partie de son étendue, est absolument lisse. En quelques endroits elle est déprimée, tandis qu'ailleurs on voit les restes des adhérences péritonéales rompues.

Si l'on observe de plus près la partie compacte, qui comprend à peu près la moitié de la tumeur et qui, examinée superficiellement, ne semble pas mériter le nom de kystome, on constate qu'elle se compose de diverses cavités, dont la taille et la forme sont très variables, mais dont les parois sont très épaisses. Compa-

rativement à l'épaisseur de leurs parois, ces cavités sont très minimes. Il n'est pas rare de rencontrer des points, où cette épaisseur atteint 4 à 5 cm. Toutes ces cavités communiquent les unes avec les autres ainsi qu'avec deux des trois grands kystes de l'autre partie de la tumeur. Si maintenant on examine avec soin cette paroi fortement épaissie, on constate qu'elle n'est pas massif non plus. A la coupe, elle se montre composée de fentes qui sont toutes à peu près perpendiculaires à la surface et qui sont séparées les unes des autres par de minces cloisons de tissu conjonctif. Ces fentes communiquent avec d'autres cavités irrégulières plus grandes, qui siègent entre les parois épaissies. A la surface des parois épaissies, on observe nettement en différents endroits, de très fins orifices qui, comme nous le verrons, font communiquer les grandes cavités avec les espaces fissiformes.

Tous ces innombrables espaces fissiformes sont remplis d'une matière consistante.

La partie kystique de la tumeur est, comme je l'ai dit, formée par trois kystes volumineux, dont les parois sont relativement minces. Si nous examinons attentivement ces dernières, nous observons que dans la majeure partie de leur étendue elles sont lisses et même brillantes, tandis qu'ailleurs elles sont ridées comme la peau. D'autres parties encore présentent une structure que nous devons étudier de plus près, parce que de cette façon nous pourrons mieux distinguer les choses, lorsque nous ferons l'examen microscopique.

1°) On peut distinguer des parties dont la paroi est extrêmement mince et présente à sa surface un fin réseau superficiel, qui apparait surtout nettement par transparence.

2°) La paroi est un peu plus épaisse. Le réseau est plus compliqué, parce qu'il est devenu plus serré et parce que, si j'ose ainsi m'exprimer, il est formé par pression de plusieurs couches les unes contre les autres. A la loupe, on distingue d'innombrables orifices qui conduisent dans des fentes situées dans l'épaisseur de la paroi et dirigées presque parallèlement à sa surface. Ces orifices sont de nouveau rétrécis vers le bas par un système de mailles sous-jacent.

3°) La paroi est notablement plus épaisse et, au toucher, elle est molle et compressible; on peut le mieux la comparer à une masse spumeuse ou à un tissu spongieux. On y observe aussi, surtout à la loupe, la présence de nombreux orifices, qui conduisent dans la profondeur. Sur une coupe, on voit une masse de fines cavités fissiformes, qui ne sont plus dirigées presque parallèlement, mais plus perpendiculairement à la surface. Il en résulte, surtout quand cette disposition est plus marquée encore, que la paroi prend un aspect qui rappelle celui que présentent les parois épaissies que l'on observe dans la partie compacte de la tumeur.

4°) La paroi présente des kystes, c'est-à-dire de petits corps

sphériques, dont les uns sont gonflés et montrent, à la coupe, un contenu dur, et dont les autres sont dépourvus de leur contenu. Dans ce cas, leurs parois sont affaissées. Leur taille est extrêmement variable. Il y en a qui sont à peine visibles à l'oeil nu; d'autres ont le volume d'une tête d'épingle; d'autres encore, la grosseur d'une bille à jouer ou même plus volumineux. Généralement ils sont unis par une large base à la face interne du grand kyste. On les rencontre dans toutes les parties de la paroi que nous avons citées, sauf là où celle-ci est complètement lisse et ne présente pas d'autres particularités. Lorsqu'ils se trouvent aux endroits où l'on distingue les premières traces de ce réseau que nous avons signalé plus haut, on constate nettement que le réseau s'est fortement et spécialement développé autour de chacun de ces petits kystes, ce que l'on observe surtout nettement par transparence. En un point déterminé se trouve un kyste plus volumineux, ayant à peu près la grosseur d'une cerise. De part et d'autre, un peu au dessus de la surface de la paroi, proéminent des formations pectiniformes, qui sont manifestement en rapport avec ce kyste et qui présentent une lumière, contenant une matière épaisse.

J'y reviendrai d'une façon détaillée, lors de l'exposé de l'examen microscopique.

Je dois encore, enfin, signaler des saillies semi-lunaires des parois des grands kystes. On les considère généralement comme des restes de cloisons intermédiaires entre deux kystes voisins, qui auraient partiellement disparu par pression, ces kystes s'étant ainsi fusionnés en un seul, plus volumineux.

Cependant étant donné que, lorsqu'on y regarde de très près, on voit ces saillies se continuer avec le réseau décrit plus haut, dont elles semblent provenir, on en arrive à supposer que chacune de ces saillies de la paroi doit son origine à cette circonstance qu'un ou deux des nombreux orifices de ce réseau déjà bien développé se sont agrandis et qu'à la suite de ce processus

lorsqu'ils prétendent que pour se faire une bonne idée de la texture de ces tumeurs, il est nécessaire de pratiquer de nombreuses coupes en séries. Comme nous le verrons, on trouve sur différentes préparations des particularités qui, considérées isolément, seraient absolument négligées, tandis qu'en les rapportant aux préparations précédentes ou suivantes de la même série, elles conduisent à des résultats inattendus. Il est impossible, si l'on ne dispose pas de coupes sériées, d'étudier, au point de vue de leur genèse, la texture des kystes multiloculaires de l'ovaire.

Je n'ai pas traité de la même manière tous les fragments de la tumeur que j'avais enlevés: les uns ont été inclus dans la celloidine; puis, les coupes ont été colorées par l'hématoxyline et l'éosine; d'autres ont d'abord été colorés en masse par le carmin boracique, puis, décolorés par l'alcool acidulé, inclus ensuite dans la celloidine et enfin, débités en coupes. Ce dernier procédé offre l'avantage d'être plus rapide et la coloration des tissus ne laisse rien à désirer.

Je procéderai de nouveau comme je l'ai fait lors de la description de l'examen macroscopique: je distinguerai nettement les différentes parties que je veux décrire. Il est bien entendu que l'ordre dans lequel je ferai cet exposé ne correspond nullement, dans ma pensée, à l'ordre dans lequel se sont développées ces différentes parties. Je décrirai donc successivement la texture des divers fragments de la tumeur que j'ai enlevés et qui sont:

1°) Un fragment de la paroi d'un des grands kystes, qui montre à sa surface le réseau dont j'ai souvent parlé et qui semble adhérent à la surface. On y distingue de très petits kystes à peine visibles à l'oeil nu.

2°) Un fragment de la même paroi, mais dans lequel le réseau est plus apparent et les kystes plus marqués.

3°) Un fragment qui à tous points de vue ressemble au précédent, mais dans lequel siègent côte à côte différents petits kystes de tailles diverses.

4°) Un fragment de cette partie de la paroi qui a pris une épaisseur considérable et qui montre à sa surface un grand nombre de petits trous et, à la coupe, des orifices presque perpendiculaires à la surface de la paroi; ce fragment provient de cette partie de la tumeur qui, au toucher, est molle et spongieuse.

5°) Le kyste de la grosseur d'une cerise, dont nous avons parlé p. 586, et dans lequel se montrent des travées saillantes.

6°) Un fragment de la paroi fortement épaissie de la partie plus compacte du kystome.

I. Examiné au microscope, le premier fragment semble surtout formé par du tissu conjonctif qui, au centre de la coupe ne renferme que peu de noyaux, tandis que vers ses bords il devient très richement nucléé. Diverses particularités attirent immédiatement l'attention:

a) Eu égard à l'aspect brillant de la paroi interne des grands

kystes, on se serait attendu à y trouver un bel épithélium; mais cette paroi est, au contraire, pour ainsi dire dépourvue d'épithélium. Par-ci par-là seulement il en reste encore un lambeau. Il se présente à ce sujet plusieurs possibilités: ou bien l'épithélium a été détruit par l'un ou l'autre processus de dégénérescence, ou bien il s'est détaché par le mode de préparation, de traitement de la tumeur. J'aurai bientôt l'occasion de revenir sur cette question.

b) La surface n'est pas égale mais, à la coupe elle est très sinueuse, le tissu conjonctif qui s'y trouve à nu présentant des dépressions et des saillies assez considérables.

c) Sur la coupe on voit des fentes de différentes largeurs au sein du tissu conjonctif. A première vue, elles semblent constituer des productions artificielles, des déchirures, parce que très souvent elles ne montrent absolument pas de revêtement épithélial et que leur direction est à peu près la même que celle des fibrilles conjonctives, c'est-à-dire qu'elles sont plus ou moins parallèles à la surface. Que ce ne sont pas des déchirures, mais bien des fentes propres au kyste glandulaire, ainsi qu'on le démontrera plus loin (p. 589), c'est ce que l'on ne peut établir qu'en les suivant sur de nombreuses coupes consécutives. Sans les coupes sériées on ne peut arriver à aucun résultat à ce sujet.

d) On distingue ensuite des formations plus ou moins allongées, revêtues par un épithélium et à peu près parallèles à la surface; si on les suit sur les différentes coupes consécutives, on constate qu'elles sont en continuité avec la surface. Leur orifice de communication est net, mais extrêmement petit et n'est généralement intéressé que par deux coupes consécutives. Ces formations sont les soi-disant excroissances glandulaires du kyste. Nous verrons tantôt comment il faut se représenter la manière dont ces formations sont en relation avec la surface.

e) Enfin, il existe des kystes microscopiques.

Si l'on veut se rendre compte de ce qu'il y a d'essentiel à

Nous arrivons ensuite à des dispositions qui méritent une attention spéciale. Les mêmes fentes, qui au début semblent dépourvues d'épithélium, montrent sur d'autres coupes de petits groupes de cellules épithéliales. Ces groupes sont situés en différents point, le plus souvent dans les culs-de sac, bien qu'on en rencontre ailleurs cependant. Si l'on cherche où commencent et où finissent ces fentes, on parvient en général à constater qu'elles se continuent avec la surface, où elles débouchent généralement par l'ntermédiaire d'un très petit orifice. Dès lors il n'est pas étonnant qu'elles ne présentent plus que par ci par là des restes d'un revêtement épithélial, attendu qu'il est de même à la surface de la paroi.

Mais de ce fait on peut aussi conclure avec certitude que l'épithélium ne peut avoir été enlevé par le mode de traitement. Comment en effet cela aurait-il pu se produire dans les parties les plus profondes de ces formations fissiformes, qui se trouvent au sein du tissu conjonctif?

Nous avons donc démontré que ces fentes sont de profondes invaginations de la surface, dépourvues d'épithélium; si nous les comparons de plus près à des formations du même genre, qui possèdent encore leur épithélium, nous reconnaissons que ces deux formations sont absolument analogues. La seule différence qui existe entre elles consiste en ce que les unes sont revêtues d'un épithélium dans toute leur étendue, tandis que les autres n'ont plus d'épithélium que çà et là.

Ces formations, qui de tout temps ont été considérées comme des glandes et qui caractérisaient le kystome glandulaire de l'ovaire, ne sont pas des glandes, mais des fentes.

L'étude des coupes en séries nous permet d'établir qu'au lieu d'avoir affaire à des tubes, nous nous trouvons en présence de fentes. De même que longtemps on a considéré comme de véritables papilles les septums conjonctifs que SAXER a décrits avec soin et dont nous parlerons aussi plus loin, de même ces espaces fissiformes revêtus d'un épithélium ont toujours été décrits, à tort, comme des glandes. Dans les coupes pratiquées dans les autres fragments de paroi que nous examinerons tantôt, nous aurons aussi l'occasion de constater qu'il n'existe nulle part de cavités tubuleuses, délimitées par un épithélium, mais qu'il existe partout des formations affectant plus ou moins la forme de fentes.

En ce qui concerne la façon dont elles se continuent avec la surface de la paroi, il n'y a pas non plus de différence entre les fentes à paroi épithéliale et celles qui en sont dépourvues. On ne peut mieux comparer leur rapport avec la surface qu'en disant qu'un tel système de fentes est fixé à la surface comme un bouton à une veste. Les diverses ramifications partent d'un même point dans toutes les directions.

Il nous reste maintenant à nous occuper des kystes que l'on voit à peine à l'oeil nu. Ils sont généralement revêtus d'un épi-

thélium cylindrique qui s'est çà et là un peu détaché de la paroi et ils renferment un contenu qui montre généralement encore distinctement des cellules nucléées.

On considère habituellement ce contenu comme un produit de secrétion des cellules épithéliales. Il est possible que les cellules secrètent quelque chose; mais ici la majeure partie de cette matière est produite par dégénérescence de l'épithélium, qui est en grande partie détaché. Comme premier stade on voit souvent notamment un contenu composé de cellules en contact les unes avec les autres et encore assez bien conservées. On trouve ensuite une masse semblable de cellules, entre les quelles cependant s'est formée une substance colloide. Nulle part on ne voit cette substance appliquée contre la couche épithéliale qui revêt le kyste; jamais on ne la voit autour de la masse des cellules détachées, mais bien entre ces cellules.

Si l'on tient compte, en outre, de la disparation presque complète de l'épithélium à la surface ainsi que dans les fentes, comme nous l'avons dit et nous y reviendrons, il est alors tout naturel de croire que ce contenu colloide est, au moins en grande partie, un produit de dégénérescence cellulaire. Quand on étudie un de ces petits kystes et qu'on le suit sur quelques coupes consécutives, on ne tarde pas à le voir communiquer, soit avec un groupe de cellules épithéliales encore situé dans une des fentes, au restant dépourvue d'épithélium, soit avec une ramification d'une excroissance soi-disant glandulaire. Je vais donner un exemple de chacun de ces cas.

La coupe 21 de la série IV [1]) montre un espace fissiforme qui ne renferme presque pas de cellules épithéliales et qui est absolument clos de toutes parts.

Dans la partie de cette fente avoisinant la surface, il existe encore un petit groupe de cellules épithéliales. La coupe 22 montre l'union certaine de la fente avec la surface ainsi que le même petit groupe de cellules situé maintenant à l'embouchure de la fente. Sur la coupe 23, on voit de l'épithélium et à l'embouchure et dans le cul-de-sac et, sur la coupe 24, ce dernier petit groupe de cellules épithéliales est déjà transformé en un petit kyste, que l'on peut suivre jusque sur la coupe 45.

La coupe 8 de la série I montre les premiers indices d'un système glandulaire, revêtu partout d'un épithélium, et qui devient de plus en plus apparent sur les coupes suivantes.

Sur la coupe 18, l'une des ramifications de ce système s'est manifestement transformée en une cavité revêtue d'épithélium, qui s'accroît encore plus loin et que l'on peut suivre jusque sur la coupe 50. Dans les deux cas nous avons donc affaire à des formations que l'on peut prendre pour de petits kystes mais qui, en

---

1) Ces chiffres se rapportent à l'ordre dans lequel j'ai coupé les petits fragments du kystome.

réalité, ne sont que des pseudo-kystes, en relation avec les formations épithéliales auxquelles la tumeur doit son nom. Si l'on se demande maintenant comment il se fait que, en dépit de la présence d'un orifice, le contenu ne s'épanche pas et que la cavité peut se dilater à l'extrême, alors on peut en attribuer la cause à la consistance épaisse de la substance formée et à l'étroitesse de l'orifice, au devant duquel une particule, si minime fût-elle, ne peut venir se placer sans l'obstruer. J'aurai ultérieurement l'occasion d'indiquer encore d'autres causes.

Avant de cesser de m'occuper de cette préparation, je désire revenir sur un point, dont je viens de dire un mot. J'ai parlé entre autres d'invaginations épithéliales et j'ai dit que je n'entendais pas prétendre par là que de l'épithélium émanerait la première impulsion du développement. Aux endroits où il est encore resté sur la paroi un peu d'épithélium, on distingue nettement des excroissances papillaires. Je pourrais donc de nouveau rappeler qu'il n'existe pas là de différence anatomique entre les kystomes papillaires et les kystomes glandulaires; on adopte, en effet, l'une ou l'autre de ces deux expressions, selon l'endroit où l'on veut admettre la surface. Mais je laisserai pour le moment cette question; car je serais obligé de m'y arrêter encore lorsque j'aurai terminé l'exposé de mes recherches microscopiques.

II. Les préparations faites à l'aide de ce fragment peuvent toutes servir à confirmer ce que j'ai dit dans les pages qui précèdent. Macroscopiquement, le réseau est un peu plus complexe; au microscope, on distingue de nombreuses dépressions au bord du tissu conjonctif, qui est aussi presque entièrement dépourvu d'épithélium. On y rencontre, en outre, des fentes, ou bien complètement revêtues d'épithélium, ou bien complètement dépourvues d'épithélium, ou bien encore qui ne présentent que çà et là de petits groupes de cellules épithéliales.

On distingue parfaitement ici la communication des fentes avec la surface de la paroi; ou peut comparer à une blague à tabac que l'on aurait serrée le point de continuité entre les fentes et l'épithélium au niveau de l'orifice.

Lorsque l'on voit cette disposition, on ne peut plus s'étonner qu'il puisse se produire un étranglement complet. Il suffit pour cela qu'il se forme un léger repli de l'épithélium. On y trouve ensuite, de nouveau, de petits kystes, dont quelques-uns peuvent aussi se distinguer à l'oeil nu. Mais si on les suit, on constate qu'ils méritent aussi le nom de pseudo-kystes, attendu qu'ils communiquent par un orifice bien apparent avec un système de fentes, qui à son tour communique avec la cavité du grand kyste.

Je dois cependant dire que j'ai rencontré quelques petits kystes, dont je ne suis pas parvenu à trouver les orifices et que je devrais donc signaler comme constituant de vrais kystes. Mais quand je songe combien petit peut être l'orifice dans certains

cas et que je considère la masse des formations fissiformes et des pseudokystes qui se trouvent au voisinage, je ne puis m'empêcher de croire que ces kystes, qui semblent être de vrais kystes, ne sont en réalité que des pseudokystes, dont l'orifice a échappé à mon observation.

C'est bien ici, me semble-t-il, qu'il convient de revenir sur l'opinion de STEFFECK, que j'ai signalée dans mon aperçu bibliographique, et d'après laquelle, ces petits kystes ne pourraient comme WALDEYER déjà l'avait prétendu, provenir des soi-disant glandes, parce que, s'il en était ainsi, ils devraient se trouver contre la paroi externe et devraient être revêtus d'épithélium aussi bien en dedans qu'en dehors. A mon avis, cette objection de STEFFECK n'est pas fondée, car il est vrai qu'un kyste ou un pseudokyste une fois formé peut s'accroître dans la cavité du grand kyste et qu'il est alors tapissé à sa face interne par l'épithélium de la glande fissiforme et, à sa face externe, par l'épithélium du grand kyste, ces deux couches épithéliales n'étant séparées que par une minime quantité de tissu conjonctif. L'hypothèse, d'après laquelle il s'agirait d'une masse de kystes, qui se seraient tous formés isolément, n'est qu'une pure hypothèse.

III. Le fragment de paroi du kyste que je vais décrire ressemble en tous points aux deux précédents. Si je l'ai étudié de plus près, c'est qu'on y voyait côte à côte divers petits kystes, qui se présentaient comme de petites ampoules gonflées et dont l'une d'entre elles faisait fortement saillie. La première préparation montre le même aspect que nous avons décrit précédemment: la même paroi de tissu conjonctif à bords irréguliers et, à l'intérieur, la coupe d'un kyste de grosseur notable, tapissé par un épithélium et renfermant un contenu. En suivant différentes coupes consécutives, on distingue à côté de ce premier kyste, plusieurs petits kystes qui, au début, semblent tout à fait indépendants du premier et sont entourés par du tissu conjonctif contenant des noyaux.

Mais si nous poursuivons l'examen des coupes en séries, nous constatons d'abord que ces petits kystes communiquent les uns avec les autres et, en outre, avec le kyste plus volumineux qui, dès la première préparation, avait été intéressé par la coupe: il en résulte que tous les kystes que nous avons sous les yeux sont rattachés les uns aux autres et ne forment pas individuellement de vrais kystes. Les petits kystes sont reliés les uns aux autres d'une façon que l'on ne peut mieux comparer qu'à celle dont les grains de raisin sont réunis en une grappe. Cette formation qui ressemble parfaitement à une invagination dite glandulaire (en forme de fente), mais dont toutes les parties seraient distendues par le contenu, nous permet de supposer que nous avons effectivement affaire à un système de fentes, dont les diverses ramifications sont fortement dilatées, mais dont les orifices de communication persistent. Si j'avais eu l'occasion de faire la série

des coupes plus grande, j'aurais sans aucun doute découvert la communication du système avec la surface de la paroi.

IV. Ce quatrième fragment diffère un peu plus des précédents par ses caractères macroscopiques. La paroi est beaucoup plus épaisse ici et, au toucher, elle produit l'impression d'un duvet. L'étude microscopique nous en fait bientôt connaître la cause. Les dépressions et les formations épithéliales fissiformes, au lieu d'être à peu près parallèles à la surface, lui sont à peu près perpendiculaires. En outre, le nombre des systèmes est beaucoup plus considérable et les ramifications de chaque système sont plus nettes. Le tissu conjonctif interposé entre les différents systèmes est riche en noyaux; mais c'est surtout le cas pour le celui qui sépare les différents lobes d'un même système. Si minutieuses que soient les recherches, on ne découvre aucune communication entre deux systèmes différents, pas plus qu'entre les différentes parties d'un même système.

En un point déterminé, au milieu du tissu conjonctif, se montre une masse colloide, qui semble, à première vue, n'être rattachée à aucun groupe épithélial voisin. Ce fait serait resté inexplicable, si nous n'avions pu suivre les rapports de cette masse colloide, sur les coupes suivantes.

Tout d'abord il commença à s'y montrer des noyaux bien nets; puis je pus y observer des limites de cellules. Ensuite la masse colloide se mit en continuité avec une couple de cellules et, plus loin, avec tout un système de fentes. Toute une ramification de ce système avait donc évidemment disparu. Ce fait joint à l'absence d'épithélium non seulement à la surface, mais aussi dans un grand nombre de glandes fissiformes nous prouve jusqu'à quel point les épithéliums dégénèrent dans ce kystome et il confirme notre opinion, d'après laquelle le contenu des soi-disant kystes se forme par dégénérescence cellulaire.

Dans le fragment qui nous occupe il existe aussi de petites cavités kystiques, généralement dépourvues d'épithélium et, si l'on pousse plus loin l'étude, on constate que toutes ces cavités sont en continuité avec un système de fentes.

V. J'ai pratiqué ensuite des coupes sériées à travers le kyste de la grosseur d'une cerise, dont j'ai parlé plus haut. A l'oeil nu, on aurait osé affirmer que ce kyste était complètement indépendamment et qu'il constituait un kyste dans le vrai sens du mot. Aussi était-il intéressant d'étudier ce que montreraient à cet égard les différentes coupes de cette formation. Dans l'une des premières coupes, qui n'intéressait guère encore que sa paroi, le kyste apparût déjà, en ce sens qu'au milieu du tissu conjonctif riche en noyaux se montrait un petit amas circulaire de cellules épithéliales.

Les coupes suivantes montraient une petite cavité, en partie délimitée par un épithélium et en partie dépourvue de revêtement épithélial, ce qui nous permit de constater comment des

cellules épithéliales peuvent disparaître sans se détacher. Ainsi les cellules épithéliales, qui pour la plupart sont assez élevées et régulièrement cylindriques, commencent en un endroit déterminé à devenir moins hautes, de sorte que le lambeau d'épithélium se termine en pointe et, plus loin, se continue avec une masse colloïde qui recouvre une autre partie de la paroi et qui est, pour ainsi dire, en continuité avec l'épithélium.

Après avoir suivi ce kyste sur un certain nombre de coupes, je vis, dans son voisinage, au milieu du tissu conjonctif, apparaître une fente complètement dépourvue d'épithélium, assez éloignée du kyste et qui, au début, était tout à fait indépendante, de sorte que, si dans les premières séries de coupes que j'ai examinées, je n'avais appris à connaître des fentes semblables, je n'aurais certainement pas prêté attention à celle-ci. Mais je la suivis attentivement et je constatai que le kyste s'en rapprochait de plus en plus et ce, précisément par la partie de son étendue qui était dépourvue d'épithélium. Plus loin, je rencontrai à différents endroits dans cette fente de petits groupes de cellules épithéliales, qui démontraient de nouveau que cet espace était bien analogue aux formations fissiformes tapissées par un épithélium. Poursuivant la série des coupes, je vis la fente continuer à se rapprocher du kyste jusqu'à ce que, enfin, elle se mit en communication avec lui par l'intermédiaire d'un orifice fissiforme, dirigé très obliquement et, en quelque sorte, tangentiel au kyste. Cette circonstance prouve que très vraisemblement le kyste en se développant, ou bien a déjà fortement comprimé les parois de l'orifice fissiforme, ou bien les comprimera dans un avenir plus ou moins long.

Ce que nous venons de dire prouve que même des kystes de la grosseur d'une bille à jouer peuvent se ramener aux espaces fissiformes, qui sont bien analogues aux excroissances soi-disant glandulaires, et que même lorqu'ils ont atteint cette taille on peut encore y distinguer nettement un orifice. Je crois donc ne pas avoir dépassé les limites de la vérité lorsque j'admettais que tous les soi-disant kystes glandulaires, dans ce kystome, se sont formés de la même manière, quoique j'ignore naturellement si c'est aussi le cas dans d'autres tumeurs semblables. Il serait à désirer que d'autres kystomes dits glandulaires fussent, dans ce but, étudiés de plus près, attendu qu'il est probable que tous les kystes secondaires qui existent dans tous les kystomes multiloculaires possibles, se forment de cette façon et ne sont, par conséquent, que des pseudo-kystes.

Je crois que c'est ici qu'il convient le mieux de récapituler brièvement ce qui a été publié à ce sujet et ce que nous avons indiqué dans notre aperçu bibliographique. La plupart des auteurs qui ont admis que les kystes secondaires se forment aux dépens de glandes, parlent d'étranglements, de soudures etc. Nulle part je n'ai rien trouvé qui puisse m'autoriser à employer ces expres-

sions; même pour le kyste de la grosseur d'une cerise, il ne pouvait être question ni d'étranglement ni de soudure. Bien que ce fait semble être admis aujourd'hui, mes observations ne peuvent cependant pas confirmer cette manière de voir. Naturellement je ne nie pas *la possibilité* que les parois des fentes qui sont presque dépourvues d'épithélium contractent des adhérences; mais dans aucune de mes préparations je n'ai rien vu qui pût faire songer à ce processus. En outre, l'opinion d'après laquelle deux ou plusieurs kystes dits glandulaires peuvent se fusionner en un seul, par résorption des cloisons de séparation, me semble aussi être une hypothèse plutôt qu'un fait établi. Dans mes préparations j'aurais dû avoir l'occasion de l'observer souvent; or, jamais je n'ai rien constaté de semblable. Même dans le grand kyste que j'ai minutieusement étudié, je n'ai pu observer ce processus. Ceci confirme l'opinion que j'ai émise, à savoir que les croissants que l'on trouve dans la paroi d'un grand kyste ne doivent pas être considérés comme représentant des parois en partie disparues.

VI. Il me reste, enfin, à décrire le fragment que j'ai enlevé à la paroi fortement épaissie de la partie plus compacte de la tumeur. Dans toute la préparation, on ne voit ici que des cavités, pour la plupart fissiformes, mais pourvues en outre de parois affectant les formes les plus capricieuses. Les fentes sont toutes à peu près perpendiculaires à la surface de la paroi et elles communiquent toutes avec les kystes plus volumineux, dont elles servent à former les épaisses parois. Elles sont toutes tapissées d'un bel épithélium cylindrique et renferment un contenu. Elles représentent encore exclusivement les différents systèmes de cavités fissiformes, les soi-disant glandes. En examinant les coupes successives nous devons renoncer à l'idée que nous aurions affaire ici à des cavités séparées par étranglement, attendu que toutes les cavités d'un même système communiquent les unes avec les autres, tandis que les différents systèmes restent indépendants les uns des autres. L'irrégularité des parois est déterminée par la présence de protubérances papillaires de la paroi et ce sont ces formations qui ont entretenu cette confusion interminable entre kystes papillaires et kystes glandulaires, parce qu'on les a considérées comme de véritables papilles. En examinant quelques coupes successives on en arrive bientôt à se convaincre que c'est avec raison que SAXER et d'autres auteurs avant lui ont abandonné le nom de papilles, car on a affaire ici à des cloisons intermédiaires de tissu conjonctif. Mais l'idée que ces cloisons ou septums en progressant les uns vers les autres auraient déterminé la formation de différents kystes est absolument erronée. A l'encontre de cette manière de voir, on peut signaler ce fait que toutes les cavités fissiformes communiquent les unes avec les autres, de sorte que c'est bien improprement que le nom de petits kystes est employé ici. Quant à l'expres-

sion d'oophorite interstitielle qu'a employée STEFFECK, elle ne s'appuie sur aucune base, attendu que l'on ne peut constater aucune signe d'inflammation. De plus, la distinction que SAXER établit entre ces parties de la tumeur et d'autres où, selon lui, apparaissent de véritables glandes, n'est pas plus soutenable. La manière la plus simple dont on peut se représenter la chose est la suivante: il se forme des cavités fissiformes qui partent de la surface et les circonstances seules décident si ces cavités, comme nous l'avons vu plus haut, se développeront parallèlement à la surface ou bien perpendiculairement à la surface, comme dans notre dernier fragment. Si, par exemple, la paroi se distend fortement, soit passivement, soit activement, alors les fentes s'écarteront nécessairement les unes des autres, ce qui revient à dire que dans les grands kystes à paroi mince, la plupart des fentes seront parallèles à la surface.

Enfin, je désire revenir encore sur la question de savoir si la première impulsion, qui détermine le développement des formations diverses observées dans ce kystome, émane du tissu conjonctif ou de l'épithélium. A-t-on affaire ici à une prolifération primaire de l'épithélium et le tissu conjonctif suit-il cet épithélium qui s'est plissé par suite de cette hypertrophie? ou bien est-ce le tissu conjonctif qui prolifère d'abord anormalement et l'épithélium ne prolifère-t-il que secondairement afin de continuer à tapisser les formations pectiniformes?

Mes recherches ne peuvent résoudre définitivement cette question.

Le dernier mot n'a pas encore été dit sur cet objet. Sans vouloir en tirer des conclusions, je désire cependant résumer mes observations à ce sujet.

En des points favorables, on voit que l'épithélium qui revêt le tissu conjonctif s'étend en ligne droite sans qu'il existe un espace quelconque entre ces tissus. Mais en quelques points, l'épithélium commence à se plisser, se détache légèrement du tissu conjonctif et montre en un point déterminé beaucoup plus de noyaux qu'il n'en présente ailleurs sur la même étendue. Quand on examine alors attentivement, on voit des sphères d'une substance hyaline dans l'espace compris entre l'épithélium plissé et le tissu conjonctif, qui continue à s'étendre en ligne droite.

Si l'on poursuit ces recherches, on trouve des points où le plissement de l'épithélium est un peu plus accentué et alors le tissu conjonctif envoie quelques fibres dans l'espace ainsi formé. Là aussi on peut encore distinguer les sphères de substances hyaline; j'en ai même trouvé entre l'épithélium et le tissu conjonctif sous-jacent, à l'extrémité d'un assez grand septum. Ce que signifient ces sphères; si elles sont en rapport avec la prolifération et, dans ce cas, quelle est cette relation: autant de questions auxquelles il m'est impossible de répondre.

Je n'ai pas davantage, dans mes préparations, trouvé d'indi

cation permettant de résoudre la question fondamentale de savoir quelle est la cause primaire de la formation de la tumeur dans son ensemble.

CONCLUSIONS.

Voici en peu de mots le résumé des résultats auxquels m'ont conduit mes recherches.

Les très nombreux petits kystes qui existent dans cette tumeur sont probablement tous des pseudo-kystes et se forment aux dépens d'espaces fissiformes. Les quelques petits kystes dont je n'ai pas découvert les orifices ne peuvent modifier mon opinion à cet égard. Les glandes, dans ce kystome glandulaire, ne doivent par être considérées comme telles, mais bien comme des cavités fissiformes. Il en est très probablement de même pour tous les kystes soi-disant glandulaires.

Je n'ai rien observé qui puisse faire admettre la formation de kystes indépendants par un processus d'étranglement.

Toute la tumeur peut être ramenée à un seul, tout au plus à deux kystes. La partie compacte de la tumeur, quand on l'examine avec soin, n'est autre chose qu'une partie de la paroi de l'un des grands kystes.

Les formations fissiformes, qui représentent les néoformations soi-disant glandulaires, forment des groupes; chacun de ces groupes est en communication par un orifice unique avec la cavité du kyste, dans la paroi duquel il se trouve.

Ces groupes ne se fusionnent jamais par résorption du septum qui les séparent, pas plus qu'il ne se forme de plus grands kystes par résorption des cloisons intermédiaires entre plusieurs kystes appartenant à un même groupe.

Les cellules épithéliales disparaissent en grande partie par dégénérescence colloide et cette masse dégénérée forme principalement, si non en totalité, le contenu de la tumeur.

S'il me fallait décider si, lors de la formation de ce kystome c'est la prolifération épithéliale ou bien la prolifération du tissu conjonctif qui est primaire, je serais disposé à admettre que c'est le premier de ces deux processus.

FACE ANTÉRIEURE.

IMP. MULDER, LEIDE.

Siegenbeek van Heukelom. UN MONSTRE DOUBLE.

FACE POSTÉRIEURE.

IMP. MULDER, LEIDE.

Siegenbeek van Heukelom. UN MONSTRE DOUBLE.

MUSCLES DE LA FACE ANTÉRIEURE.

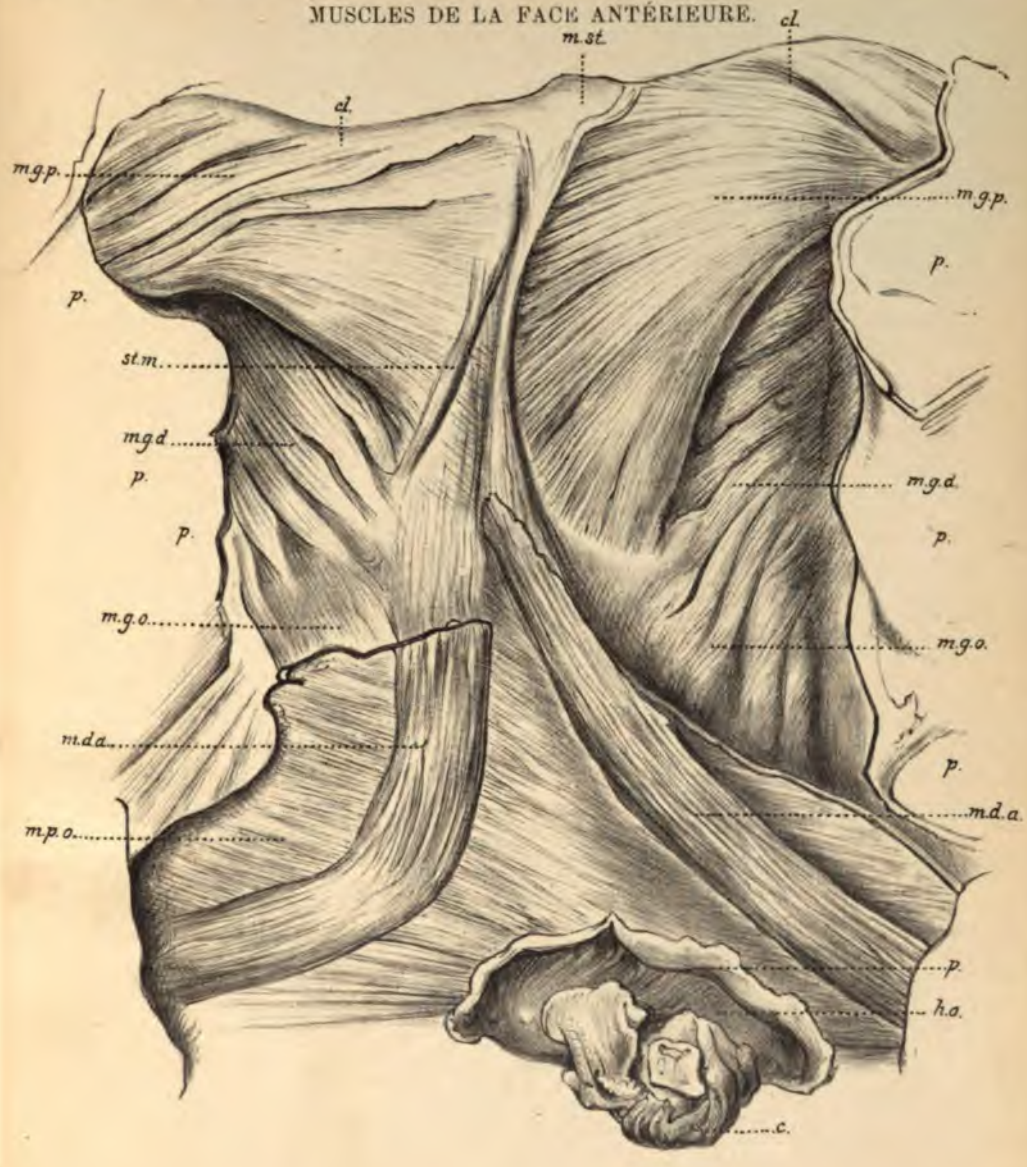

cl. = clavicule.	*m. g. o.* = m. grand oblique de l'abdomen.
m. st. = manubr. du sternum.	*m. d. a.* = m. grand droit de l'abd.
p. = peau rabattue.	*m. p. o.* = m. petit oblique de l'abd.
m. g. p. = m. grand pectoral.	*h. o.* = hernie ombilicale.
st. m. = m. sternal.	*c* = cordon ombilical.
m. g. d. = m. grand dentelé.	

(Les muscles grands obliques de l'abdomen sont partiellement coupés des deux côtés).

IMP. MULDER, LEIDE.

Siegenbeek van Heukelom. UN MONSTRE DOUBLE.

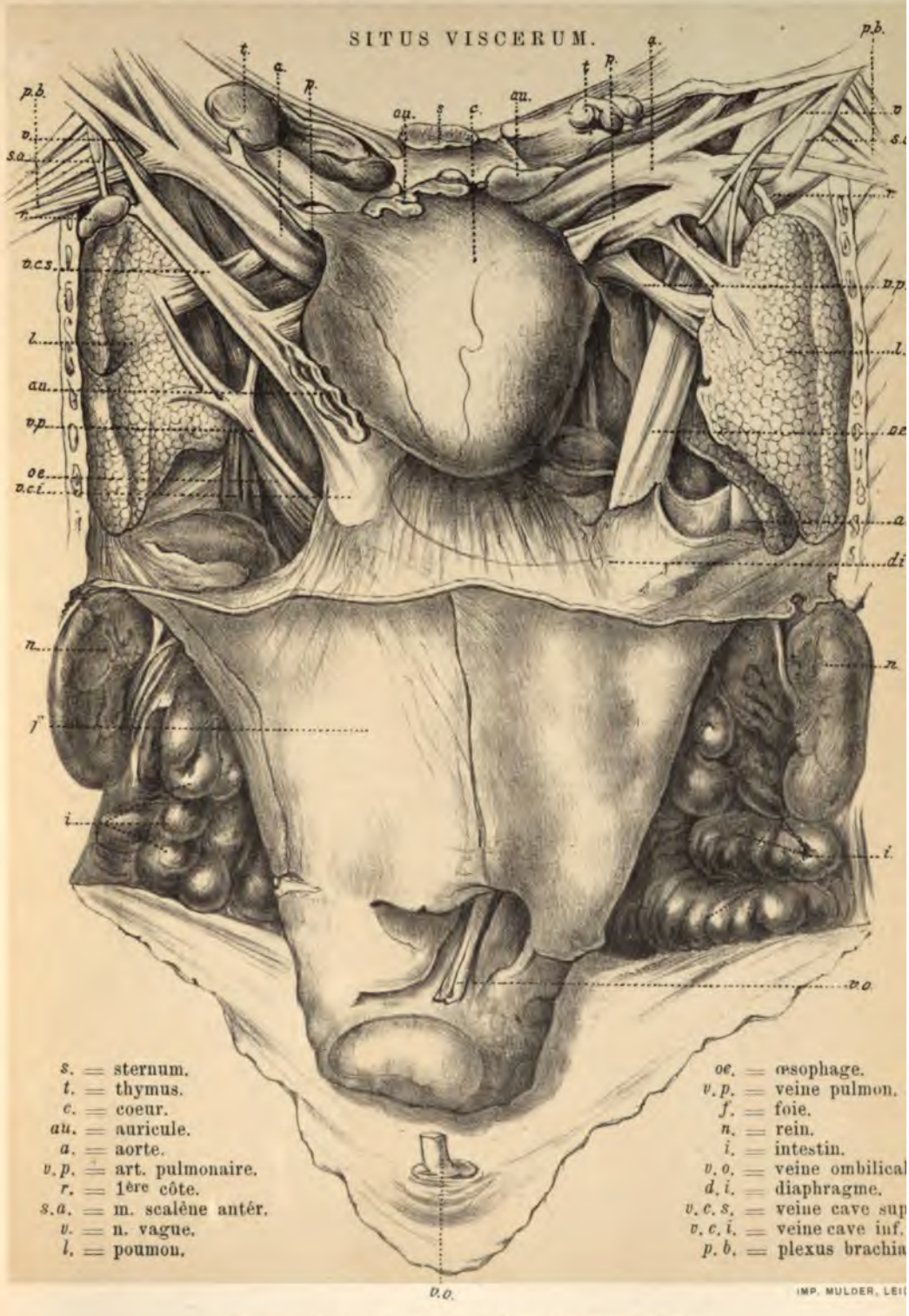

Siegenbeek van Heukelom. UN MONSTRE DOUBLE.

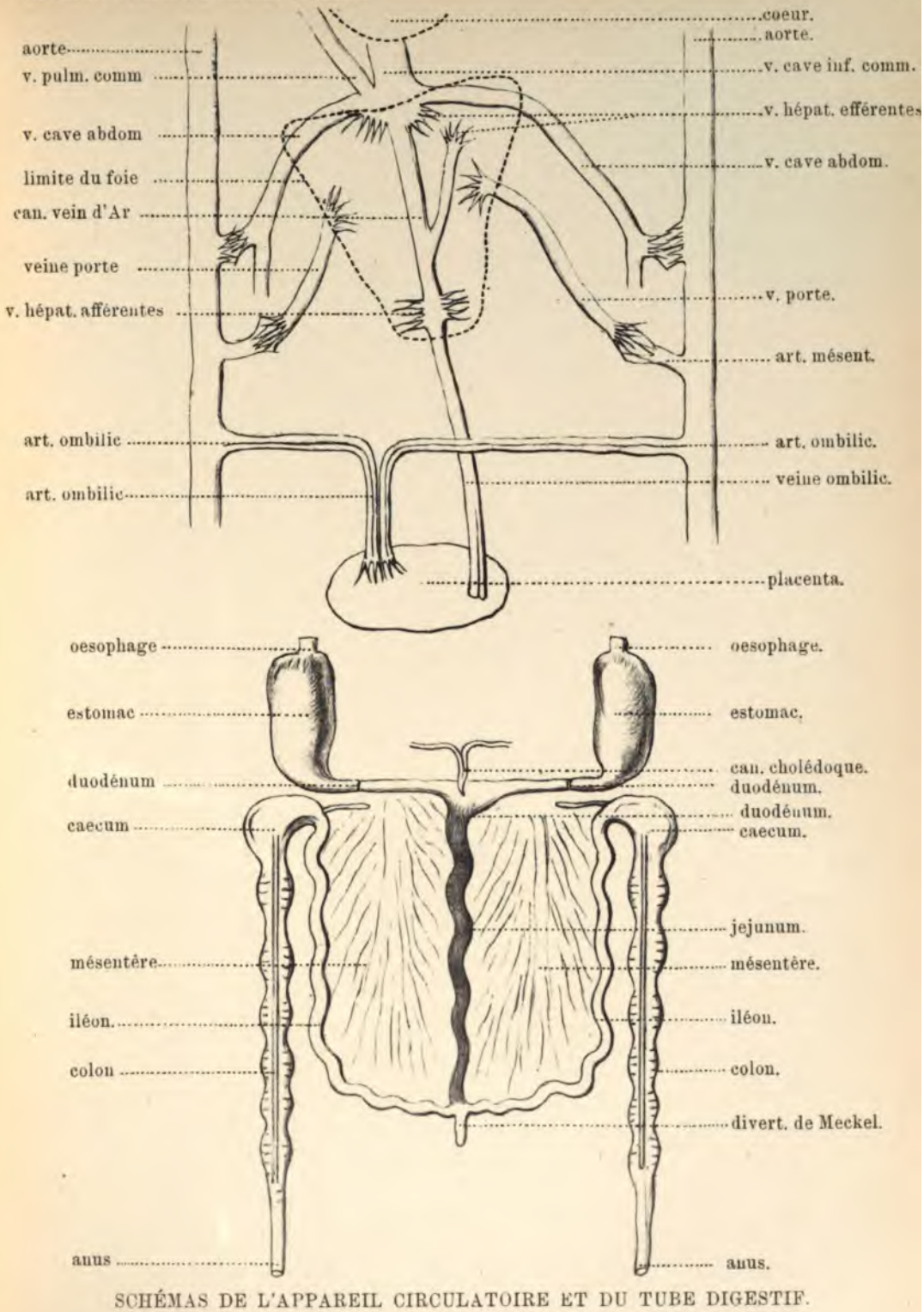

SCHÉMAS DE L'APPAREIL CIRCULATOIRE ET DU TUBE DIGESTIF.

Siegenbeek van Heukelom. UN MONSTRE DOUBLE.

IMP. MULSER, LEI



D. E. SIEGENBEEK VAN HEUKELOM DEL. LITH. VAN MULDER, LEIDEN

Fig. 1—4 Stades de la division nucléaire et cellulaire, vus suivant l'axe longitudinal du faisceau sarcomateux (Lapin).

„ 5—8 et 10 Division nucléaire atypique, qui conduit à la formation de cellules géantes.

„ 9 et 11 Cellules géantes.

r. s. s. z. cellule fusiforme au repos (sarcome).

m. cellule avec division nucléaire mitosique.

j. t. z. cellule-fille.

a. m. cellule avec division nucléaire atypique.

v. k. z. cellule multinucléée (produit de la division atypique.

R. z. cellule géante.

D. E. SIEGENBEEK VAN HEUKELOM DEL. LITH. VAN MULDER, LEIDEN.

Fig. 12—13. Mitoses d'un sarcome de la cuisse, vues comme dans les fig. 1 à 4.
" 14—15. Mitoses de sarcomes, vues dans des faisceaux coupés transversalement.
" 16. Cellules fusiformes de sarcome, avec substance intercellulaire restée incolore.
" 17. Tissu conjonctif fibrillaire avec cellules de tissu conjonctif (les fig. 16 et 17 proviennent de la même préparation).
" 18. Formation de fibrilles aux dépens de cellules fusiformes plus âgées.

m. cellule avec division nucléaire mitosique.
r. s. s. z. cellule fusiforme au repos (sarcome).
b. g. z. cellule de tissu conjonctif.
b. g. k. — noyau d'une cellule de tissu conjonctif.
s. s. z. cellule fusiforme de sarcome.
b. f. - fibrilles conjonctives.
p. - pigment.

FACE ANTÉRIEURE.

IMP. MULDER, LEIDE.

Siegenbeek van Heukelom. UN MONSTRE DOUBLE.

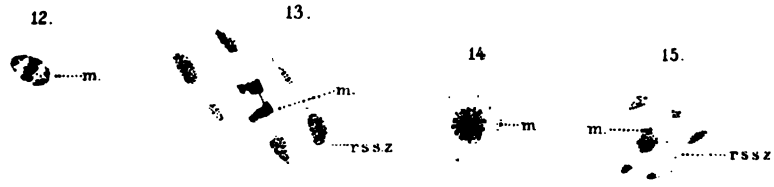

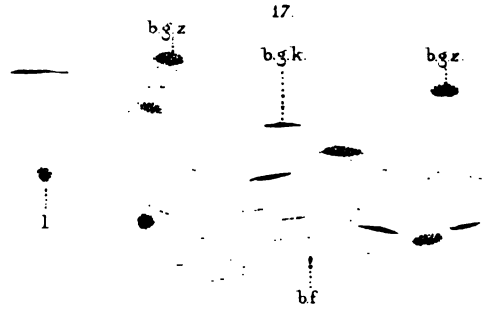



D. E. SIEGENBEEK VAN HEUKELOM DEL. LITH. VAN MULDER, LEIDEN.

Fig. 12—13. Mitoses d'un sarcome de la cuisse, vues comme dans les fig. 1 a 4.
„ 14—15. Mitoses de sarcomes, vues dans des faisceaux coupés transversalement.
„ 16. Cellules fusiformes de sarcome, avec substance intercellulaire restée incolore.
„ 17. Tissu conjonctif fibrillaire avec cellules de tissu conjonctif (les fig. 16 et 17 proviennent de la même préparation).
„ 18. Formation de fibrilles aux dépens de cellules fusiformes plus âgées.

m. = cellule avec division nucléaire mitosique.
r. s. s. z. = cellule fusiforme au repos (sarcome).
b. g. z. = cellule de tissu conjonctif.
b. g. k. = noyau d'une cellule de tissu conjonctif.
s. s. z. cellule fusiforme de sarcome.
b. f. = fibrilles conjonctives.
p. = pigment.

MUSCLES DE LA FACE ANTÉRIEURE.

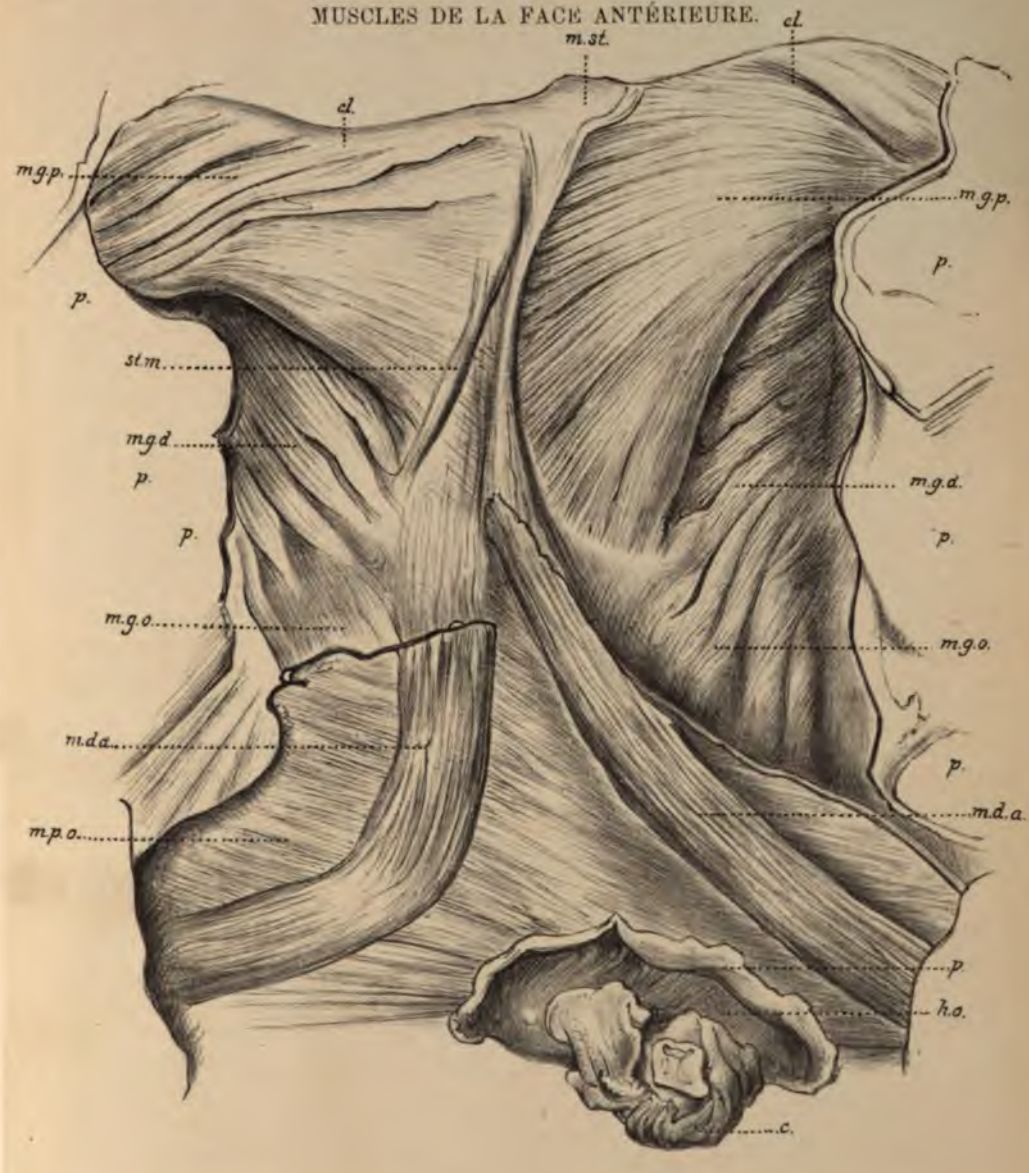

cl. = clavicule.	*m.g.o.* = m. grand oblique de l'abdomen.
m.st. = manubr. du sternum.	*m.d.a.* = m. grand droit de l'abd.
p. = peau rabattue.	*m.p.o.* = m. petit oblique de l'abd.
m.g.p. = m. grand pectoral.	*h.o.* = hernie ombilicale.
st.m. = m. sternal.	*c* = cordon ombilical.
m.g.d. = m. grand dentelé.	

(Les muscles grands obliques de l'abdomen sont partiellement coupés des deux côtés).

IMP. MULDER, LEIDE.

1.

3.

4.

5.

2.

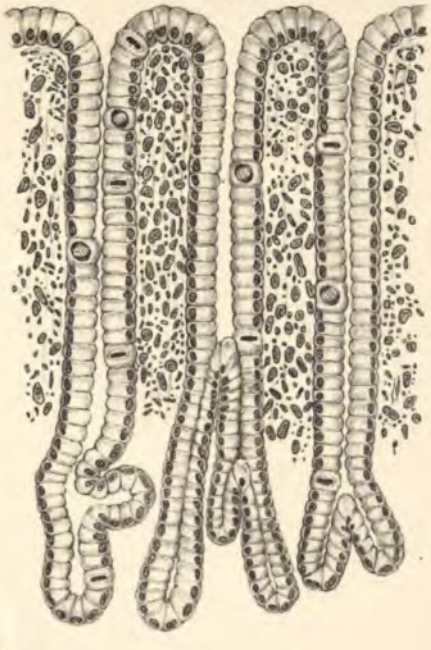

IMP. MULDER, LEIDE.

1. Coupe de la tumeur.
2. Muqueuse de la tumeur.
3. Cellules épithéliales de l'intestin.
4. Cellules épithéliales du fragment isolé de l'intestin } du même embryo presqu'à terme.
5. Cellules épithéliales du pylore.

a. Place d'insertion du pédicule. *m*. Muqueuse. *sm*. Tissu conjonctif lâche.

SIEGENBEEK VAN HEUKELOM. TUMEUR DE L'OMBILIC.

1.

2.

IMP. MULDER, LEIDE.

IMP. MULDER, LEIDE.

3.

4.

IMP. HULDER, LEIDE.

3.

4.

IMP. MULDER, LEIDE.

5.

6.

IMP. MULDER, LEIDE.

IMP. MULDER, LEIDE.

Fig. 1.

Fig. 3.

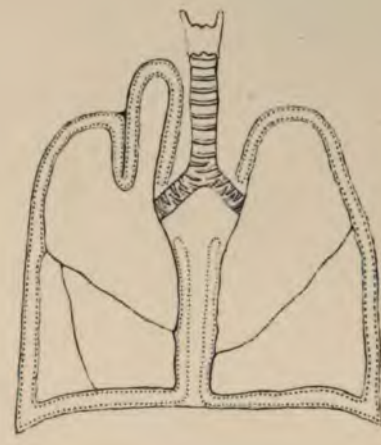

Fig 2.

IMP. MULDER, LEIDE.

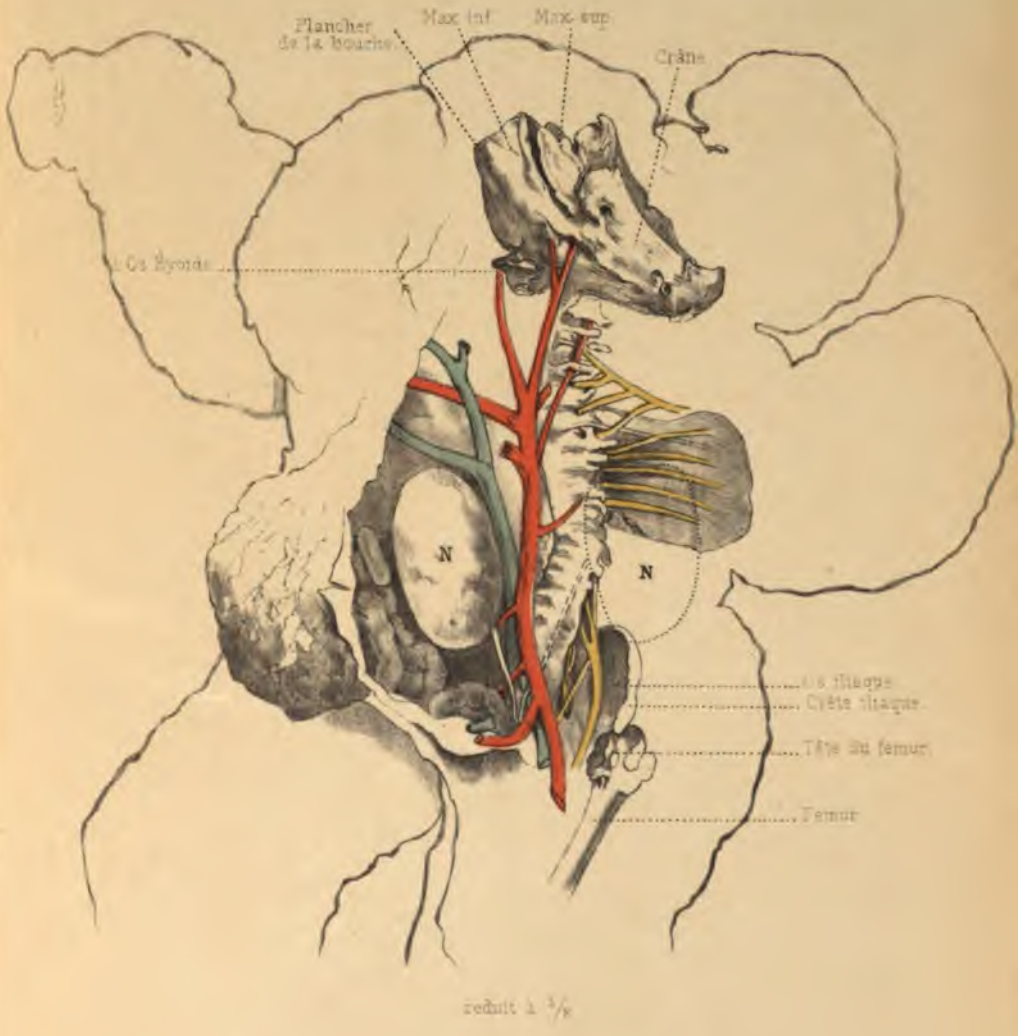

N. C. MULDER, AD NAT. DEL.

IMP. MULDER, LEID

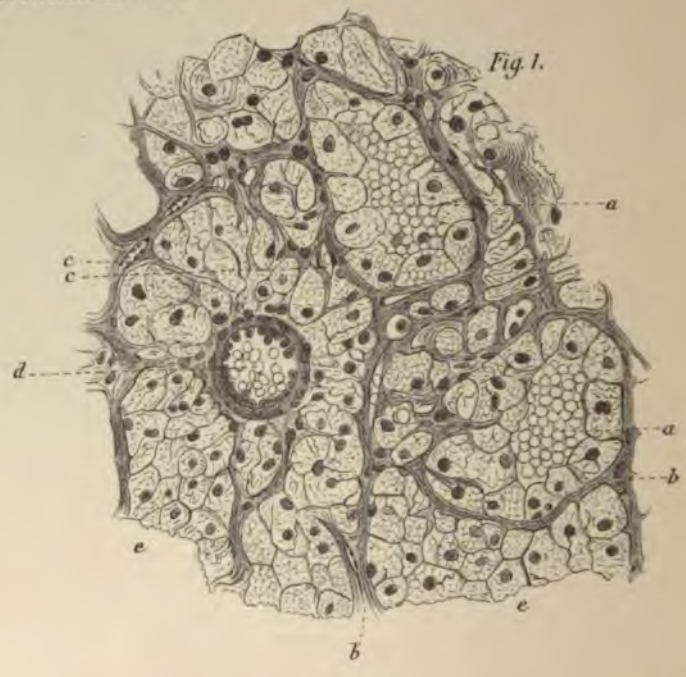

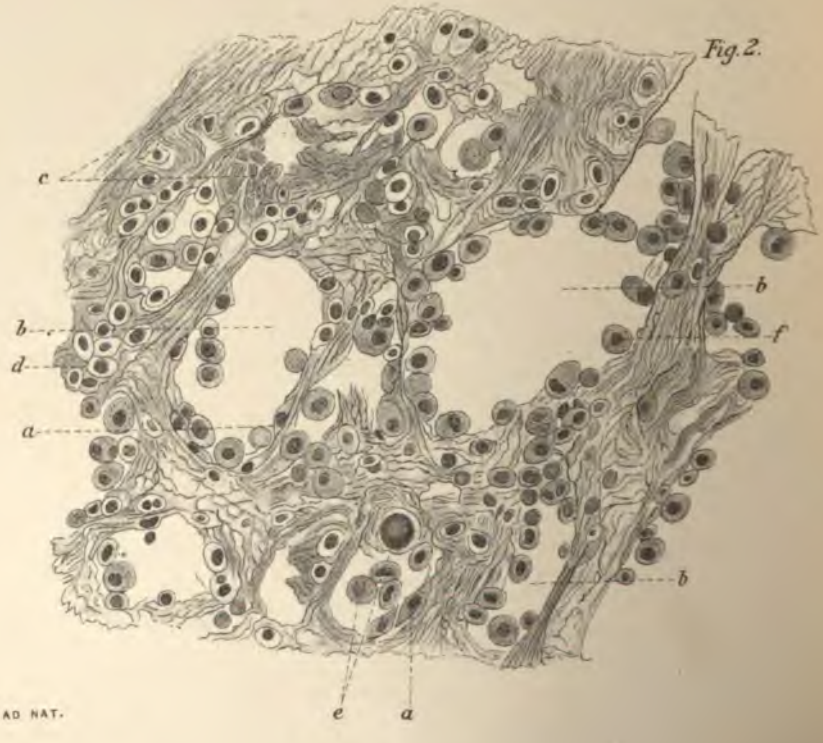

DR. D. G. DEL. AD NAT.

Fig. 3.

Fig. 4.

IMP. MULDER, LEIDE.

Fig. 1.

Fig. 3.

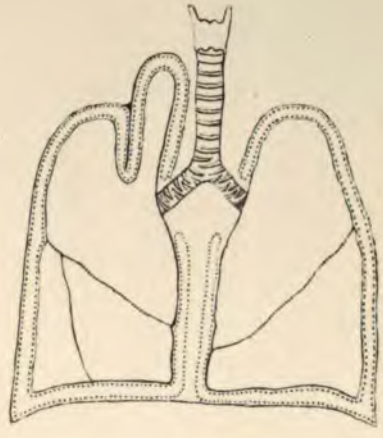

Fig 2.

IMP. MULDER, LEIDE.

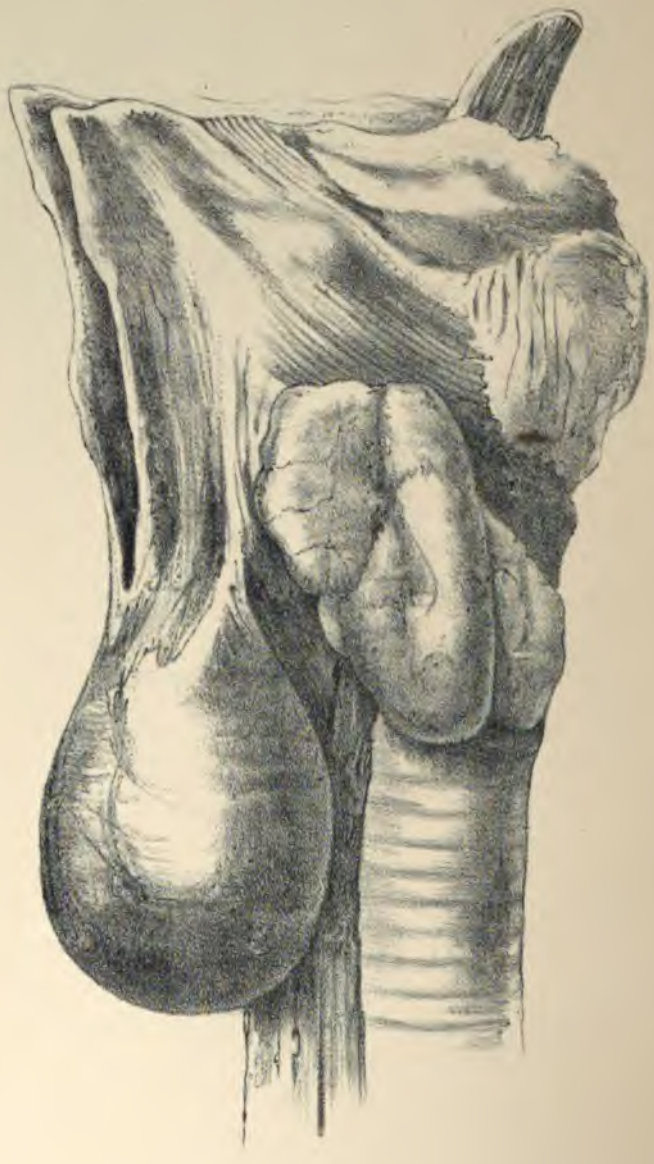

Pl. XVIII.

IMP. MULDER, LEIDE.

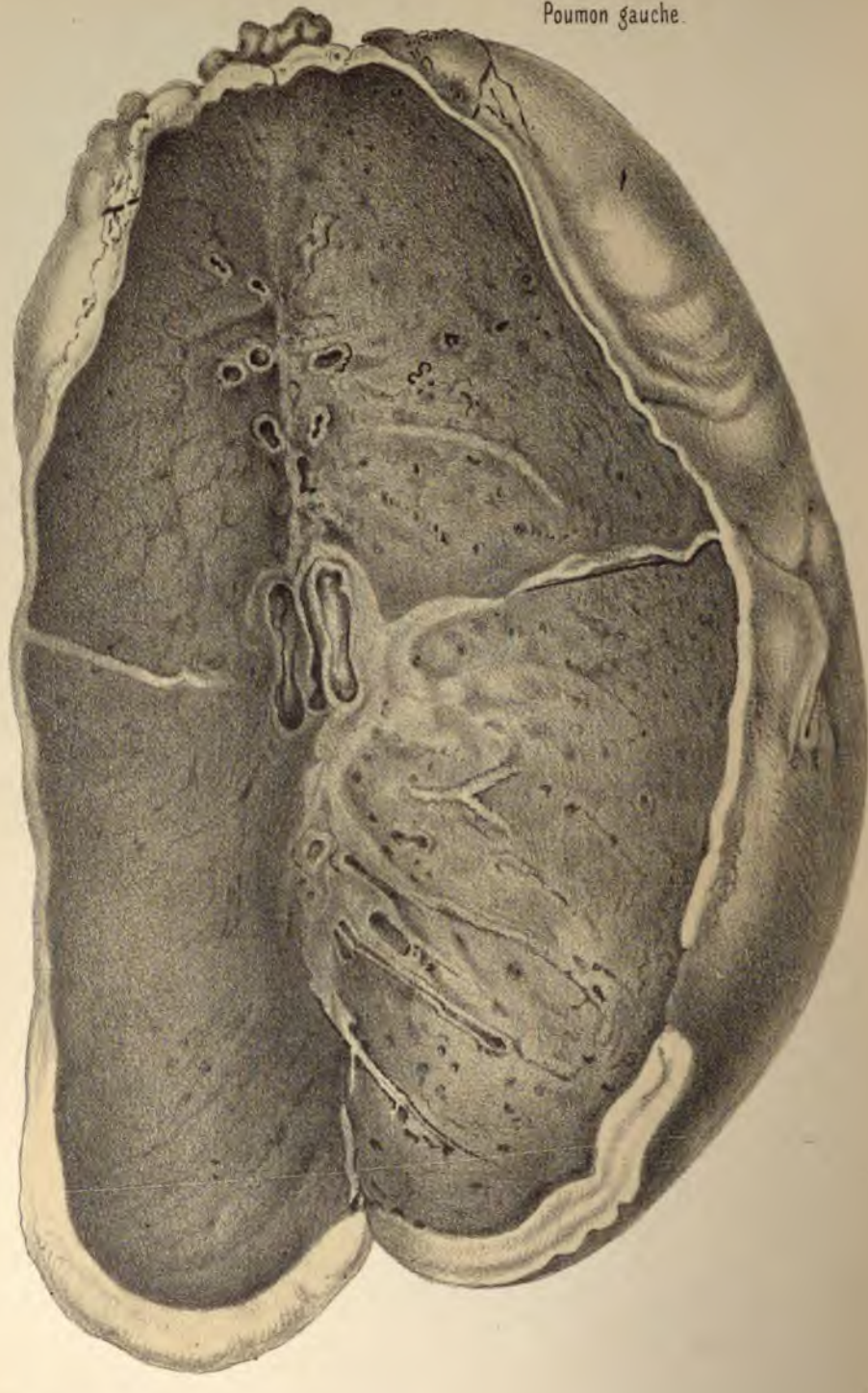

IMP. MULDER, LEIDE.

Poumon droit.

3/5 de la grandeur naturel

Tissu Adipeux.

Pl. cost.

Pl. pulm.

Poumon

Fig. 1.

Fig. 2.

Fig. 3

LANE MEDICAL LIBRARY
STANFORD UNIVERSITY MEDICAL CENTER
STANFORD, CALIFORNIA 94305
FOR RENEWAL: PHONE 723-6691
DATE DUE

MAY - 3 2005

LANE MEDICAL LIBRARY
STANFORD UNIV MED CENTER

FEB 17 2005

STANFORD, CA 94305-5123

Qp
31
U65
v.1-2
1899
STEAM